グローブ法による単孔式腹腔鏡下胆嚢摘出術の経験

寺島　哲郎・須田　武保・中野　雅人・番場　竹生
日本歯科大学医科病院外科

Single-incision Laparoscopic Cholecystectomy with the Gloves' Method

Tetsuro TERASHIMA, Takeyasu SUDA, Naoto NAKANO and Takeo BAMBA

Department of Surgery
The Nippon Dental University School of Life Dentistry at Niigata

要　旨

腹腔鏡下胆嚢摘出術は近年，より低侵襲で整容性に優れた手技として単孔式腹腔鏡下手術が試みられており，その方法も様々である．今回我々はその一手法であるグローブ法を経験したので報告する．対象は3例（男性1名，女性2名）2例は胆石症，1例は胆嚢腺筋症であった．3例の平均手術時間は75分，術中出血は全例とも少量，トロッカーの追加挿入，開腹移行例も認めなかった．術後経過も通常の腹腔鏡下手術と同等であり，合併症もなく，臍部切開創の感染も認めなかった．平均在院期間は5日であった．グローブ法は，カメラと鉗子の干渉は存在するものの十分に実用的であり，従来の腹腔鏡下手術に代わるスタンダードとなり得ると思われた．

キーワード：単孔式腹腔鏡下胆嚢摘出術，グローブ法

はじめに

腹腔鏡下胆嚢摘出術は近年，より低侵襲で整容性に優れた手技として単孔式腹腔鏡下手術が試みられており，その方法も様々である．

今回我々はその一手法であるグローブ法を経験したので報告する．

症　例

症例1

患者：42歳，男性．

主訴：上腹部違和感．

既往歴：特記事項なし．

現病歴：2009年5月頃より上腹部違和感が出現し近医受診．胆嚢結石症の診断にて5月13日当科紹介，2010年3月9日入院となった．

現症：身長174cm，体重80kg，BMI26.4．結膜に貧血，黄疸なく，胸腹部に異常を認めなかった．

血液生化学所見: γGTP 122IU/l，総コレステロール221mg/dlと高値を認める以外異常所見はなかった．

腹部超音波検査：胆嚢内に小結石が充満していた．

Reprint requests to: Tetsuro TERASHIMA
Department of Surgery
The Nippon Dental University School of Life Dentistry at Niigata
1-8 Hamauracho Chuo-ku,
Niigata 951-8580 Japan

別刷請求先：〒951-8580　新潟市中央区浜浦町1-8
日本歯科大学医科病院　外科　　寺島哲郎

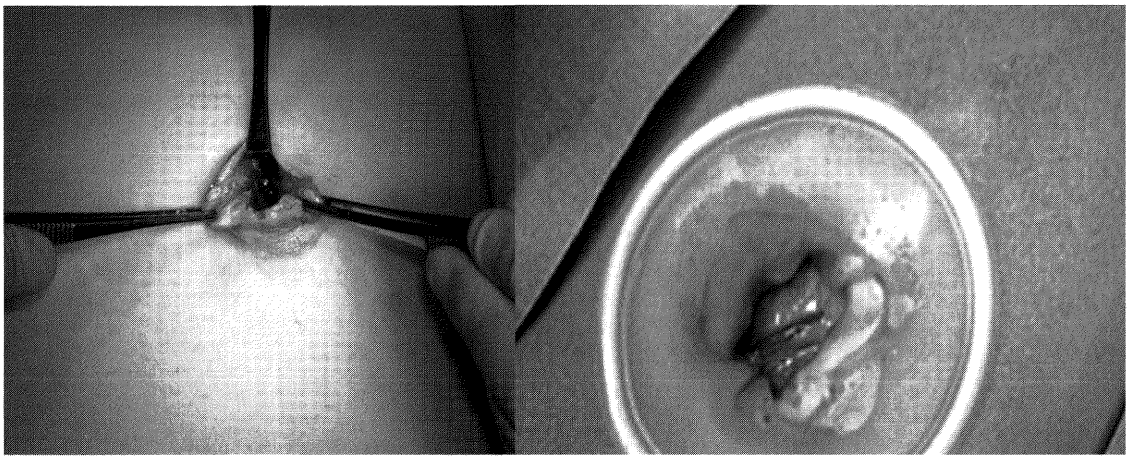

図1　臍を反転、約3cmの縦切開で開腹しラッププロテクター®（八光）を装着



図2　5.5号グローブを使用．母指，示指，環指先端を切り落とし，5mmポート挿入後絹糸にて結紮固定する。

症例2

患者：66歳，女性.

主訴：右季肋部痛.

既往歴：30歳時子宮癌にて子宮全摘術，46歳時糖尿病にて内服治療開始.

現病歴：2000年の健診にて胆嚢結石を指摘された．その後自覚症状なし．2010年3月23日より腹痛，発熱出現し同日近医受診．急性胆嚢炎の診断にて4月5日当院紹介，同日入院となった.

現症：身長153cm，体重68kg，BMI 29.5．結膜に貧血，黄疸認めなかった．下腹部正中に手術瘢痕認めた.

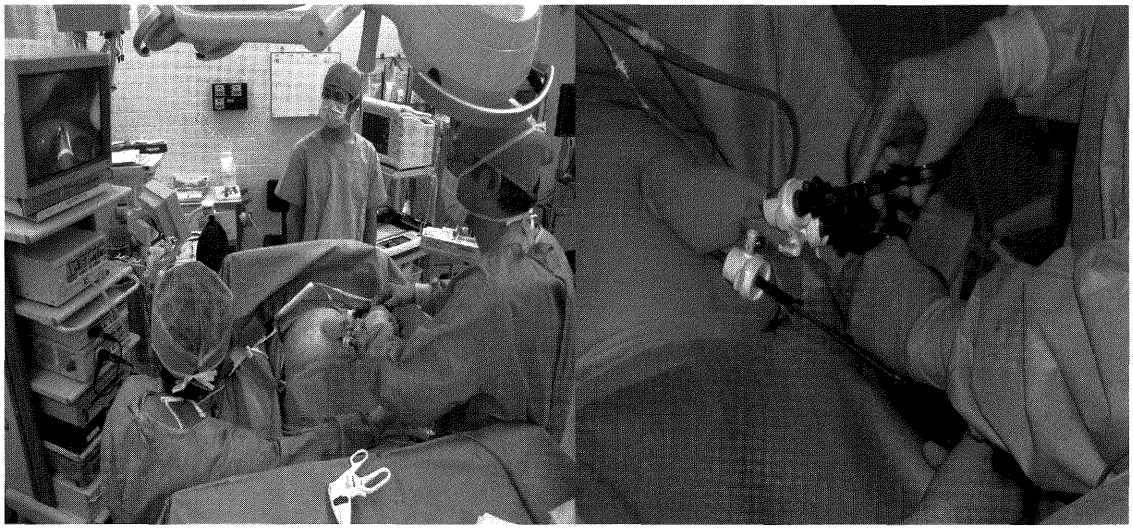

図3　母指ポートよりカメラ（5 mm フレキシブル）挿入．術者は示指および環指ポートより操作を行う．

血液生化学所見：総ビリルビン 1.3 mg/dl, ALP 486IU/l, GPT 90IU/l, γGTP 444IU/l と肝機能の上昇を認めた．

腹部超音波検査：胆嚢内に砂状結石を多数認めた．

症例3

患者：66歳，女性．

既往歴：高血圧にて内服治療中．

現病歴：2000年頃から胆嚢結石を指摘される．2010年8月頃より上腹部痛出現し9月1日当科受診，9月14日入院となった．

現症：身長146cm，体重46kg，BMI 21.5．結膜に貧血，黄疸なく，今日腹部に異常を認めなかった．

血液生化学所見：異常所見認めなかった．

腹部超音波検査：胆嚢底部の壁肥厚および壁在結石を認めた．

手術手技

体位は仰臥位．臍を反転，約3 cmの縦切開で開腹しラッププロテクター mini®（八光）を腹壁に装着する（**図1**）．ラッププロテクターに5.5号グローブを被せ，母指，示指，環指先端を切り落とし，5 mm バーサポート®（COVIDIEN）を挿入後絹糸にて結紮固定する（**図2**）．母指ポートより5 mm フレキシブル腹腔鏡（VISERA®; OLYMPUS）を挿入し，術者は示指および環指ポートより操作を行う（**図3**）．まず左手の把持鉗子にて胆嚢頸部を把持し，胆嚢管の露出操作より開始する．胆嚢管，胆嚢動脈を同定しクリップにて処理後，切離する．胆嚢床からの剥離はフック型電気メスで行う．胆嚢は臍の創より回収する．皮膚は4-0バイオ針を用いて埋没縫合とする（**図4**）．

結　果

3例の平均手術時間は75分，術中出血は全例とも少量，トロッカーの追加挿入，開腹移行例も認めなかった．術後経過も通常の腹腔鏡下手術と同等であり，合併症もなく，臍部切開創の感染も認めなかった．平均在院期間は5日であった（**表1**）．

図4　臍創部は臍内に埋没し目立たなくなっている（右は術後5ヶ月）

表1　症例まとめ

no	年齢/性別	疾患名	身長 (cm)	体重 (kg)	BMI	手術時間 (分)	出血量 (g)	トロッカー追加	術後合併症	術後在院期間 (日)
1	42/男	胆石症	174	80	26.4	83	5	なし	なし	5
2	66/女	胆石症	153	68	29.5	95	5	なし	なし	4
3	66/女	胆嚢腺筋症	146	46	21.5	46	5	なし	なし	5

考　　察

単孔式胆嚢摘出術（SILS-LC）は1997年にNavaraら[1]がはじめて報告して以来，内視鏡器具および技術の進歩により欧米を中心に2007年より普及してきた[2)-4)]．従来の3～4ポートによる腹腔鏡下胆嚢摘出術と比べ低侵襲で，さらに整容性が高められた術式であると言われ，近年その報告例が増加している[5)6)]．

しかしながらSILS-LCでは臍部にポートが集結するため鉗子と内視鏡カメラが干渉し，操作に制限が加わるという問題が挙げられる．現在SILS-LCは小切開創からのmultitrocar法（MT），SILSPortを用いたSingle Port法（SP），そしてグローブ法の大きく3術式に分ける事が出来る[7)-9)]．今回我々が行ったグローブ法は特別な機械は必要なく，従来の手術器具が使用でき，コスト面で優れている事が一番の利点に挙げられる（**表2**）．

操作面において他の2手技に比べ，グローブ法は支点がなく操作が安定しないため鉗子とカメラが干渉しやすいといった意見もある．当科施行例

表 2　SILS - LC 術式別使用器具価格の比較
（reusable な器具は除く）

術式	使用器械	価格	計
グローブ法	バーサポートRTV2®5mm径(COVIDIEN)×3 ラッププロテクター®(八光)	5,900円×3 5,400円	23,100円
multitrocar法(MT)*	XCELブレードレストロッカー®5mm径150mm長(ETHICON) XCELブレードレストロッカー®5mm径100mm長(ETHICON) XCELブレードレストロッカー®5mm径 75mm長(ETHICON) エンドパウチレトリバー®(ETHICON)	14,000円 12,500円 12,500円 15,000円	54,000円
Single Port法(SP)	SILSポート®(COVIDIEN) ラッププロテクター®(八光)	55,000円 5,400円	60,400円

*使用器具は文献3を参照

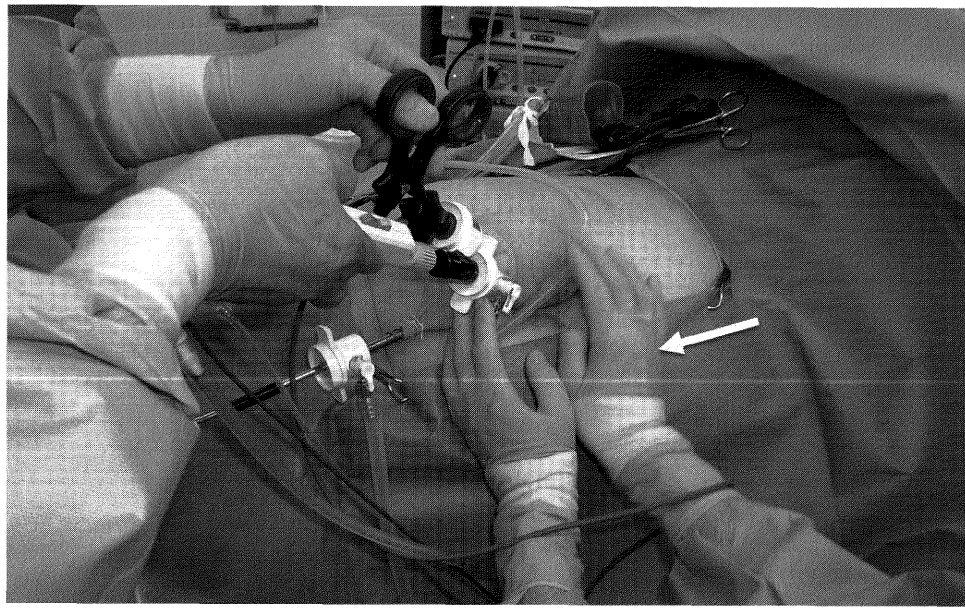

図 5　カメラおよび鉗子の出し入れの際，白矢印の様にポートを支えて，ポートでつくるトライアングルを崩さないようにすると視野が変わらず，操作が順調にすすむ．

においても初回手術の際に鉗子同士あるいは鉗子と内視鏡が干渉し，手術操作とカメラ操作に制限が加わるため，それぞれの位置関係に慣れが必要であると体感した．これはグローブ法だけでなくMT法，SP法においても同様であり，導入時の手術時間は長くなる傾向にある[10)11)]．しかし手術手技の特性を理解し，手技を定型化する事で解消できる問題であり，3例目では上述のような干渉も軽減され，手術時間も短縮される結果となった．今回我々はMT法も経験したが，術操作において両者間で差があるとは感じられず，むしろグローブ法においてその使用グローブの弾力性により，鉗子操作の可動制限が少なく，術者の手元に余裕ができる印象であった．またMT法ではトロッカーを腹壁に直接挿入するためガスの漏れや創部の挫滅があるように感じられるのに対し，グローブ法では開創器を使うため創縁が保護され腹腔内の気密性に優れていると思われた．

ただしカメラおよび鉗子を取り出す際，ポートが腹壁に固定されていないため，保たれていたカメラと鉗子の位置関係，つまり良好な視野にずれを生じてしまう事がある．そのため，器具の取り出しの際，ポートを支える補助が必要であり，これが本法の一つのコツと考えられた（**図5**）．

今回は3症例中2症例が肥満体型（BMI ≧ 25）であったが手術操作に影響する事は無かった．さらに臍部切開による創感染も認めなかった．創感染に関しては，1000例及び485例の検討で臍部切開による感染は認めなかったという報告もある[12)13)]．また手術創は術後創内に埋没してしまうため殆ど目立たず，整容性及び創感染の面からも臍部経由のアプローチは有用な手技であると思われる．

結　　語

今回我々は，グローブ法による腹腔鏡下胆嚢摘出術を経験した．グローブ法は経済性，気密性，創縁保護に有用な方法と思われる．肥満（BMI ≧ 25）は，手技には影響しないと考えられた．グローブ法は，カメラと鉗子の干渉は存在するものの十分に実用的であり，従来の腹腔鏡下手術に代わるスタンダードとなり得ると思われた．

参考文献

1）Navara G, Pozza E, Occhionorelli S, Carcotoro P and Donini I: One - wound laparoscopic cholecys - tectomy. Br J Surg 84: 695, 1997.

2）Romanelli JR, Mark FL and Omotosho PA: Single Port Laparoscopic Cholecystectomy With the Triport System: A Case Report Surgical Innovation 15: 220 - 228, 2008.

3）北城秀司，奥芝俊一，川原田陽，川田将也，海老原裕磨，佐々木剛志，宮坂大介，塩田充恵，加藤紘之：単孔式胆嚢摘出術．臨外 65: 650 - 655, 2010.

4）石川正志，古川尊子，松岡　裕，木原歩美，田中麻美，湊　拓也，山村陽子，一森敏弘，木村　秀，阪田章聖：単孔式による吊り上げ式腹腔鏡下手術を行った胆嚢結石合併肝嚢包の1例．臨床と研究 87: 99 - 102, 2010.

5）Poo C.M, Chan KW, Lee DWH, Chan KC, Ko CW, Cheung HY and Lee KW: Two - port vs four port laparoscopic cholecystectomy A prospective randomized controlled trial. Surg Endsc 17: 1624 - 1627, 2003.

6）Podosky ER, Rottman SJ, Poblete H, King SA and Curcillo R: Single port acess（SPA™）cholecys - tectomy: A completely transumbilical approach. J. Laparoendeosc. Adv. Surg. Tech. A 19: 219 - 222, 2009.

7）Tacchino R, Greco F and Matera D: Single - inci - sion laparoscopic cholecystectomy: surgery with - out a visible scar. Surg Endosc 23: 896-899, 2009.

8）Rao PP, Bhagwat SM and Rane A: The feasibility of single port laparoscopic cholecystectomy: a pilot study of 20cases HPB. 10: 336 - 340. 2008.

9）Podolsky ER, Rottman SJ, Poblete H, King SA and Curcillo PG: Single port access（SPA）cholecystectomy: acompletely transumbilical approach. J Laparoendsc Adv Surg Tech 19: 219 - 222. 2009

10）近藤昭宏，浅野栄介，諸口明人，岡田節雄：single incision laparoscopic surgery（SILS™）によ

る単孔式腹腔鏡下胆嚢摘出術. 消化器外科 33: 385－389, 2010.
11) Kim JH, You YK, Hong TH, Lee SK, Park JH, Yoon YC and Kim JG: Single－port laparoscopic cholecystectomy: A comparative study in 106 initial cases. Asian J Endosc Surg 3: 127－132, 2010.
12) 芝崎英仁, 松本　潤, 木下敬弘, 久保木知, 中村力也, 岡田　淑, 尾形　章, 宮崎　勝：腹腔鏡下手術時の小切開創を目立たなくするための工夫. 臨外　64: 959－961, 2009.
13) 生駒久視, 國場幸均, 村山康利, 小松周平, 石井博道, 塩崎　敦, 栗生宜明, 窪田　健, 中西正芳, 市川大輔, 藤原　斉, 岡本和真, 落合登志哉, 阪倉長平, 園山輝久, 大辻英吾: 単孔式腹腔鏡下胆嚢摘出術の導入：フレキシブルファイバーを用いた視野確保の工夫. 京府医大誌 119: 175－180, 2010.

（平成 23 年 2 月 2 日受付）