単孔式腹腔鏡補助下根治術を施行した若年女性のS状結腸軸捻転症の1例

岡村　拓磨・蛭川　浩史・武居　祐紀
佐藤　洋樹・多田　哲也
立川綜合病院消化器センター外科

A Case Report of Single - port Laparoscopy Assisted Operation for a Young Female with Volvulus of the Sigmoid colon

Takuma OKAMURA, Hiroshi HIRUKAWA, Yuuki TAKESUE,
Hiroki SATO and Tetsuya TADA

Department of Surgery, Tachikawa General Hospital

要　旨

症例は17歳，女性．便秘，腹部膨満を主訴に近医を受診し，下剤を処方されたが症状が増悪したため，当院救急外来を受診した．腹部CT所見よりS状結腸軸捻転症と診断され，大腸内視鏡検査により捻転を整復された．その後，S状結腸過腸症として下剤を投与されていたが，9か月間で計3回S状結腸軸捻転症のため内視鏡下整復が必要になり，手術目的に当科を紹介された．全身麻酔下に単孔式腹腔鏡補助下根治術を施行．術中所見では，長く弛緩したS状結腸を認め，内側アプローチで授動し，体外操作で血管処理および吻合を施行した．術後経過良好で，9病日に退院．術後1年4か月で再発なし．本症に対する単孔式腹腔鏡補助下手術は安全に施行可能で，整容性に優れ治療選択肢の一つになりうると考えられた．

キーワード：S状結腸過長症，S状結腸軸捻転，腹腔鏡下手術，単孔式手術

緒　言

S状結腸軸捻転症は腸管壊死の所見がなければ大腸内視鏡下整復術が第一選択となるが，再発を繰り返す場合は手術の適応となる．今回我々は，若年女性の再発性S状結腸軸捻転症の症例に対し，単孔式腹腔鏡補助下手術を施行し，良好な結果を得たので報告する．

症　例

症　例：17歳，女性．

主　訴：腹部膨満．

既往歴・家族歴：特記事項なし．

現病歴：H23年3月便秘，腹部膨満を主訴に近医を受診し，下剤を処方された．その後も排便を認めず，腹部膨満が増悪したため，当院救急外来を受診した．腹部CT所見よりS状結腸軸捻転症

Reprint requests to: Takuma OKAMURA
Department of Surgery
Tachikawa General Hospital
3-2-11 Kanda-machi,
Nagaoka 940-8621 Japan

別刷請求先：〒940-8621　長岡市神田町3-2-11
立川綜合病院消化器センター外科　　岡村拓磨

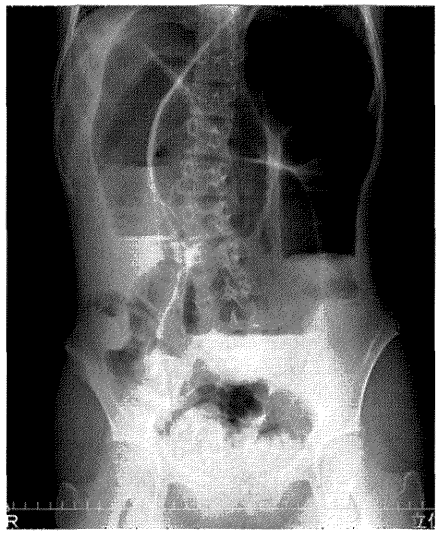

図1　腹部単純X線所見
結腸ガスの著明な拡張像（Coffee bean sign）を認める.

図2　腹部CT所見
S状結腸の拡張と，捻転部（矢印）での口径不同および間膜の捻じれが認められる.



図3　切除標本
S状結腸に著明な拡張を認める.

と診断され，大腸内視鏡検査により捻転を整復された．S状結腸過長症として下剤を投与されていたが，同年11月，12月にもS状結腸軸捻転症のため内視鏡下整復が必要になり，H24年3月手術目的に当科を紹介された.

初診時現症：身長158cm，体重44kg．体温36.9度，脈拍78回/分，血圧98/48mmHg．腹部はやや膨満を認めるが，軟，圧痛なし.

血液生化学検査：異常なし.

腹部単純X線所見：結腸ガスの著明な拡張像（Coffee bean sign）を認めた（**図1**）.

腹部CT所見：S状結腸の拡張と，捻転部での口径不同および間膜の捻じれが認められた（**図2**）.

手術所見：臍をZ型に小切開し，プラットフォームはラッププロテクター（発光社）を使用した．Ezアクセス（発光社）を装着し，5mmトラ

表1　単孔式腹腔鏡下手術が施行されたS状結腸軸捻転の症例

報告年	報告者	年齢（歳）	性別	手術時間（分）	出血量（ml）	術後在院日数（日）	術後合併症
2013	鈴木ら	67	男	102	20	10	なし
		55	男	132	15	7	なし
2013	福澤ら	9	男	207	少量	7	なし
本症例		17	女	110	少量	9	なし

カールを3本挿入した．5mmフレキシブルスコープを使用し，エネルギーデバイスとしてソノサージ（オリンパス社）を使用した．腹腔内を観察すると，S状結腸は著明に長く拡張し捻転していた．盲腸も著明に長く拡張し，骨盤腔内に落ち込んでいた．

内側アプローチで授動を施行した．SDジャンクション付近のS状結腸と，岬角付近の直腸で，吻合時に緊張がかからなそうな部位を色素によりマーキングし，腸管を創外へ引き出した．腸間膜の血管処理，腸管切除，再建は体外操作で行った．自動吻合器を用いて，機能的端々吻合で再建した．手術時間は1時間50分で，出血量は少量であった．

切除標本所見：拡張したS状結腸を約38cm切除した（**図3**）．粘膜面には異常を認めなかった．病理診断では，Auerbach神経叢に変性はなく，著明な減少も認められなかった．

術後経過：術後経過は良好で，3病日より経口摂取を開始，9病日に退院した．1年4か月後の現在まで，症状の再燃を認めていない．

考　　察

S状結腸軸捻転症は，S状結腸が腸間膜を軸に捻転し，腸閉塞をきたす疾患である．S状結腸過長，腸間膜固定不全，腹部手術既往等の解剖学的因子に加え，慢性便秘，高齢者，長期臥床，精神疾患罹患，男性，やせ形に起こりやすいとされている[1)2)]．S状結腸過長とは通常45cm程度のS状結腸が異常に長い状態で，胃腸症状のため大腸造影検査を行う患者の10～20％に認められる状態である[3)]．本症はS状結腸過長および便秘が誘因と考えられる若年女性の症例であるが，大矢知らの検討では1983年から2011年までに18歳未満のS状結腸軸捻転症例は19例報告されており，健常若年者に生じることは稀である[4)]．

S状結腸軸捻転症の治療は，腸管壊死や穿孔が疑われる症例に対しては緊急手術が必要となるが，腹膜刺激症状の顕著でない症例における第一選択は，大腸内視鏡による非観血的整復であり，安全で成功率も高い[1)2)]．一方で整復後の再発率は31～90％と高率であり[5)]，再発を繰り返す場合は手術の適応となる．18歳未満の若年者症例においても，8例に内視鏡下整復が施行されたが4例に再発を認め，手術の適応となっている[4)]．手術術式は，S状結腸の固定のみでは再発率が高いことから[5)6)] S状結腸切除が推奨されているが，長期臥床の高齢者に多い疾患であり縫合不全の危険性を考慮して一期的に吻合せず，Hartmann法として人工肛門造設を施行することも多い[1)]．

S状結腸軸捻転症はリンパ節郭清の必要がない良性疾患であり腹腔鏡手術のよい適応であるため，近年ではその報告例が相次いでいる[7)8)]．また医学中央雑誌を用いて「S状結腸軸捻転」，「単孔式」をキーワードに1983年から2013年8月まで検索する（会議録を除く）と，自験例も含めて4例で単孔式腹腔鏡下手術の報告が認められ，いずれも安全に施行されていた（**表1**）[9)10)]．結腸癌に対する単孔式腹腔鏡下S状結腸切除術

は従来法に比べ技術的に難度が高いが[11]，本症はS状結腸の授動のみ腹腔鏡で施行すれば，間膜の自由度が高いため血管処理および再建は体外で行うことができるため，通常の腹腔鏡下手術に比べ難度は高くない．本症に対する単孔式腹腔鏡下手術は安全に施行でき，整容性に優れるため，治療選択肢の一つになりうると考えられた．

結　語

再発性S状結腸軸捻転の症例に対し，単孔式に腹腔鏡補助下S状結腸切除術を施行し，有用であったため報告した．

文　献

1）藤田昌久，南　智仁，高橋直樹：結腸軸捻転症50例の臨床的検討．日本大腸肛門病会誌 56: 299-303, 2003.

2）長尾二郎，炭山嘉伸：大腸疾患診療の実際　S状結腸捻転症の診断と治療．外科治療 91: 59-62, 2004.

3）中原　朗，松井裕史，鈴木英雄，金子　剛：空腸，回腸，盲腸，結腸，直腸，先天性異常，遺伝性疾患　S状結腸過長症．日本臨床社編，別冊消化管症候群（下）．第2版，日本臨床，大阪，pp547-550, 2009.

4）大矢知昇，尾花和子，木村朱里，鈴木健之，宮坂芳明，望月　仁：S状結腸過長を伴った若年S状結腸軸捻転症の2例．日臨外会誌 72: 2572-2577, 2011.

5）Wertkin MG and Aufses AH Jr: Management of volvulus of the colon. Dis Colon Rectum 21: 40-45, 1978.

6）Jones IT and Fazio VW: Colonic volvulus. Etiology and management. Dig Dis7: 203-209, 1989.

7）金　成泰，西原政好，藤本高義，伊澤　光，吉田哲也，先田　功：腹腔鏡補助下S状結腸切除術を施行した再発S状結腸軸捻転症の1例．日内視鏡外会誌 6: 256-260, 2001.

8）菅　隼人，鈴木英之，鶴田宏之，松本智司，秋谷行宏，田尻　孝：再発を繰り返した超高齢のS状結腸軸捻転症に対し腹腔鏡補助下前方切除術を行った1例．日臨外会誌 69: 1145-1150, 2008.

9）鈴木和志，宇野雄祐，河原健夫：単孔式に腹腔鏡補助下S状結腸切除術を施行した再発性S状結腸軸捻転症の2例．日腹部救急医会誌 33: 117-122, 2013.

10）福澤宏明，福本弘二，光永眞貴，青葉剛史，三宅啓，漆原直人：S状結腸過長症に対する単孔式腹腔鏡補助下経肛門的S状結腸切除術．日内視鏡外会誌 18: 79-83, 2013.

11）福永正氣，永仮邦彦，吉川征一郎，勝野剛太郎，大内昌和，平崎憲範：単孔式腹腔鏡下S状結腸切除術．手術 65: 51-56, 2011.

（平成25年8月21日）
〔特　別　掲　載〕