症　例　報　告

アロマターゼインヒビター・ビスフォスフォネート剤およびUFT投与にて10年間経過した乳癌術後骨転移の1例

島影尚弘
長岡赤十字病院外科

A Case of Breast Cancer Metastasis to Multiple Bones Treated with Aromatase inhibitor, Bisfosufanete and UFT for 10 years

Naohiro SHIMAKAGE

Department of Surgery, Japanese Red Cross Nagaoka Hospital

要　旨

ホルモンレセプター陽性の再発乳癌に対する治療はホルモン療法が主体である．今回術後7年6ヵ月後に骨転移をきたしたLuminal A typeと考えられる症例に対し，アロマターゼインヒビター（以下AI）・ビスフォスフォネート（以下B）とUFT（以下U）の投与にてquality of life（以下QOL）を損なわず10年以上経過した乳癌骨転移の1例について報告する．

症例は68歳，女性．1996年に近医で左乳癌に対し腋窩リンパ節郭清を伴う胸筋温存乳房切除術を受けた．病理組織診断では乳頭腺管癌でエストロゲンレセプター（以下ER）陽性（以下(＋)），プロゲステロンレセプター（以下PgR)(＋)，腋窩リンパ節に4/6の転移を認めたため，CAF療法が施行され，その後タモキシフェン（以下TAM）を5年6ヵ月，5-FUを3年7ヵ月内服した．2003年に左前胸部痛が出現し，骨シンチグラフィで左4肋軟骨と胸骨体に集積を認め骨転移の診断で，治療目的に当科紹介となった．直ちにAIとBの投与を開始した．疼痛の増悪時にAIを変更し，その後にUを追加することでQOLを損なうことなく約10年間が経過し，現在も治療継続中である．

キーワード：ホルモンレセプター陽性乳癌，骨転移，フッ化ピリミジン，アロマターゼ阻害剤，ビスフォスフォネート

緒　言

近年，生物学的特性の研究の進歩で乳癌治療の個別化が進み，Luminal A typeの乳癌に対する薬物治療はホルモン療法が基本である．今回，乳癌の骨再発に対しAIとBを主に投薬しUを併用するこ

Reprint requests to: Naohiro SHIMAKAGE
Department of Surgery
Japanese Red Cross Nagaoka Hospital
2-297-1 Senshu,
Nagaoka 940-2085 Japan

別刷請求先：〒940-2085　長岡市千秋2-297-1
長岡赤十字病院外科　　島影尚弘

とでQOLを損なはず10年以上経過している1例について報告する.

症　　例

患　者：69歳, 女性.

主　訴：左前胸部痛.

既往歴：特記すべきことなし.

家族歴：特記すべきことなし.

現病歴：1996年1月, 他病院にて左乳癌に対しリンパ節郭清を伴う胸筋温存乳房切除術が施行された. 病理組織診断では乳頭腺管癌でER（＋), PgR（＋), 腋窩リンパ節レベルⅠに4個のリンパ節転移を認めたため, 術後補助化学療法としてアドリアシン30mg/m^2, 5-FU500mg/m^{2}をday1とday8に点滴しエンドキサン100mg/dayを14日間内服させるレジメンが3コース施行され, その後にTAM　20mg/dayを5年6ヵ月, 5-FU 150mg/dayを3年7ヵ月内服した.

2003年8月, 左前胸部痛が出現し, 左第4肋軟骨と同胸肋関節部に圧痛を認めたが, CT検査にては異常を認めず, 骨シンチにて左第4肋軟骨と胸骨体に集積があり骨転移が疑われ当科紹介となった.

病理組織検査：原発巣の検体が存在せず, 紹介状の記載ではER（＋), PgR（＋）であった. 存在した2個の転移リンパ節検体にて生物学的特性を精査した. 1つのリンパ節はER 0％, PgR 0％, Ki67 5％, HER-2　score 0, もう一方のリンパ節はER 0％, PgR 60％, Ki67 3％, HER-2　score2＋（FISH施行せず）で, 紹介状の記載とあわせてLuminal A typeと推定した.

表1　臨床経過

腫瘍マーカーの推移, 疼痛出現時期, CT・MRI・骨シンチグラフィの施行時期, 薬剤投与の変遷を示した.

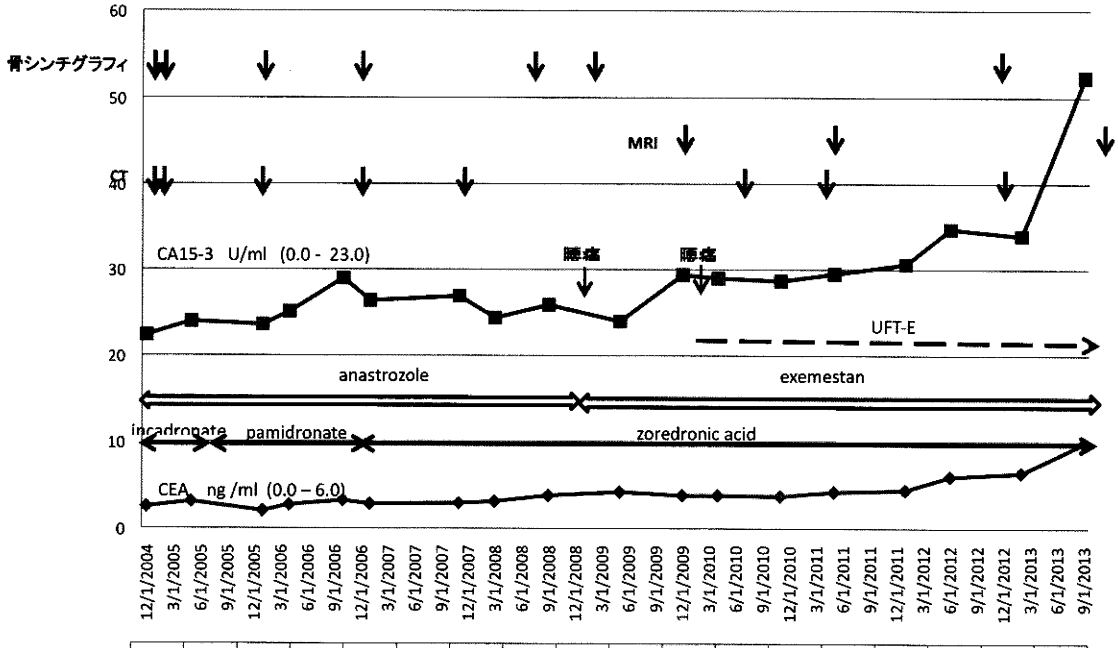

	12/3/2004	5/6/2005	1/20/2006	4/7/2006	10/6/2006	1/5/2007	11/13/2007	3/11/2008	9/2/2008	5/12/2009	12/15/2009	4/6/2010	11/30/2010	5/10/2011	1/24/2012	6/19/2012	2/12/2013	9/24/2013
CA15-3	19.9	20.9	21.6	22.4	25.8	23.6	24	21.3	22.1	19.8	25.6	25.2	25	25.3	26.2	28.7	27.5	42.5
CEA	2.5	3.1	2	2.7	3.2	2.8	2.9	3.1	3.8	4.2	3.8	3.8	3.7	4.2	4.4	6	6.4	9.8

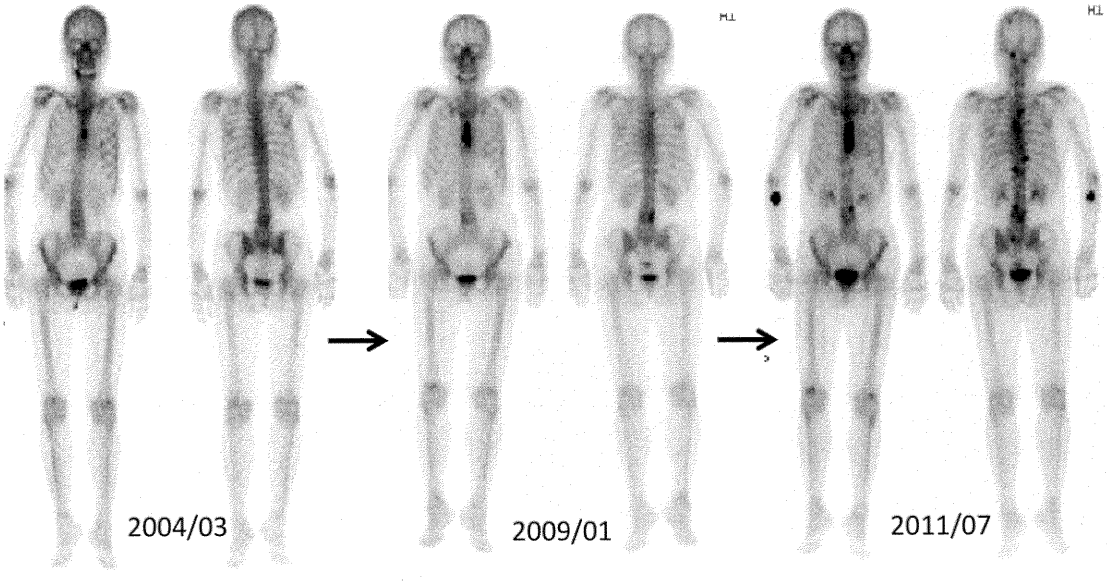

図1 骨シンチグラフィ
2004年の治療開始時は胸骨のみに集積を認めたが，2009年の初回腰痛出現時点では腰椎および胸椎にも集積を認めた．腰痛が再出現した2011年には転移巣は頭蓋骨・全脊椎にまで広がっていた．

臨床経過：CT検査で他に転移のないことを確認した後に，BとAIにて加療を開始した．2006年に入り腫瘍マーカーが軽度上昇したが，CT検査では一貫して骨以外の臓器に再発は認めなかった．

Bは使用可能となった新世代薬に順次変更していった．AIは2009年1月，最初の腰痛が出現時点でアナストロゾール（以下ANA）よりエキセメスタン（以下EXE）に変更することで痛みは改善した．2009年12月，再度腰痛出現時にUを加えることで症状の改善を認めた．腰痛出現時点で脊椎MRI検査を施行しているが，骨折や脊髄への圧排所見は認めなかった（**表1**）．現時点でも全身CT検査上は骨以外に転移は認めていない．

骨シンチグラフィ：胸痛出現後の2004年3月の検査では胸骨のみにテクネシウムの集積を認めていたが，腰痛が出現した2009年1月の時点では腰椎および胸椎にも転移を認めた．2011年7月には転移巣は頭蓋骨・全脊椎にまで広がっていた（**図1**）．

MRI：腰痛出現以降の胸腰椎移行部から仙椎の骨転移の変化を示す．経年的に転移病変の増加・増大を認めるが，圧迫骨折は認めていない（**図2**）．

今回の症例は術後の補助化学療法の際の苦痛と脱毛の経験から，治療目的は再発乳癌の根治を望まず疼痛からの解放であったため，疼痛や骨関連事象出現の可能性がない限りは現在の治療を継続する予定である．

考　　察

近年乳がん治療においては生物学的特性の研究の進歩が著しく，Luminal A typeの乳癌に対する薬物治療は，可能な限りホルモン療法が基本である．再発例に対しても同様であるがlife-threateningと考えられる症例に対しては化学療法も考慮される．

再発症例に対しては初回手術時の生物学的特性の確認は当然として転移再発巣の特性検索も重要

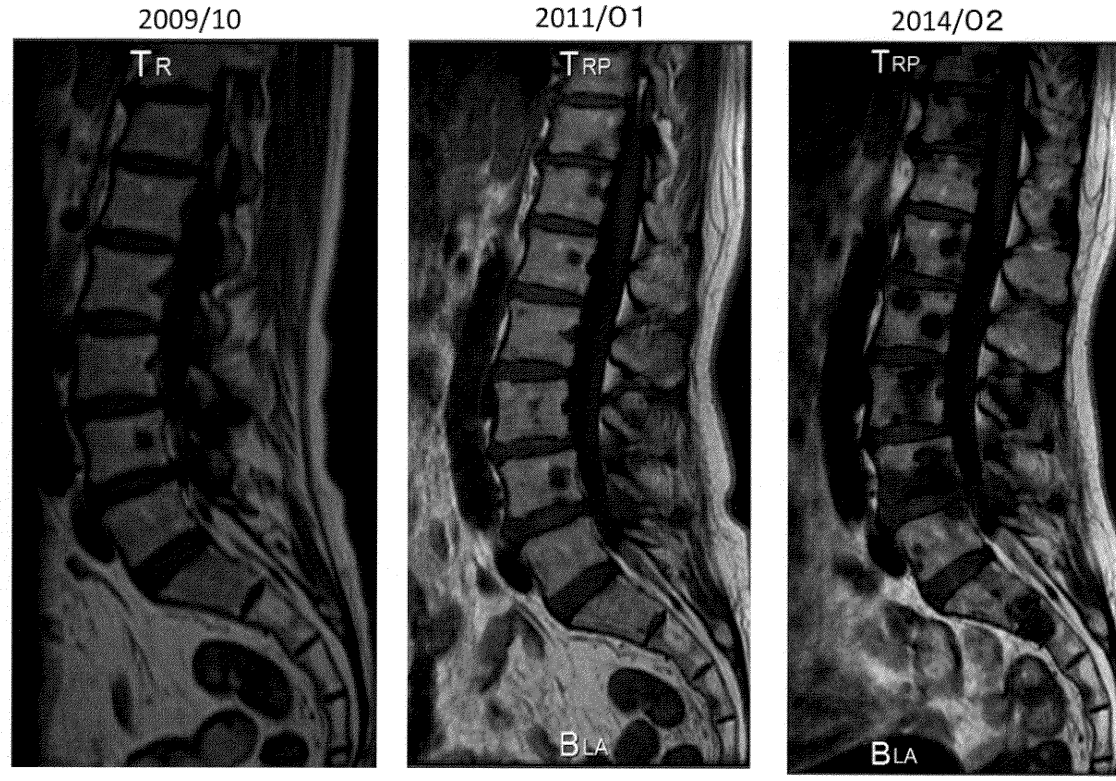

図2　MRI検査
腰痛出現以降の胸腰椎移行部から仙椎の変化を示す．骨転移巣の増加・増大を認めるが，圧迫骨折は認めていない．

である．

原発巣と転移巣においてER・PgR・HER-2に相違が生じることは時に認められる[1)2)]．本症例においてはER（＋），PgR（＋）の原発巣と2個の転移リンパ節でER陰性（以下（－）），PgR（－）およびER（－），PgR（＋）で解離が生じていたが，ER，PgRが転移巣で陰転化したと推察しLuminal A　typeと判断した．実際にTAMが終了し2年経過後の骨再発であり，ホルモン療法が有用であったと考えられる．

本症例においてTAMの再投与も可能であったが，第3世代のAIがTAMに比して明らかに全生存率を改善することからANAおよびEXEを選択した[3)]．

二次ホルモン療法に非ステロイド系AIであるANAを使用し，3次としてステオイド系のEXEへ変更した．この症例では有効であったが，現在では非ステロイド系からステロイド系AIへの変更はあまり効果的でないと考えられ[4)]，むしろANAからTAMやトレミフェンのような選択的ER作用物質を選択し，その後にEXEに移行することが望ましいとされている[5)]．

骨転移による疼痛緩和と骨折の予防に骨吸収抑制剤であるBは有用であり，デノスマブ使用可能以前の症例であったため有用性を考慮しインカドロン酸，パミドロン酸およびゾレドロン酸へと変更していった[6)7)]．

今回の症例は術後補助化学療法の際の苦痛と脱毛の経験から，治療目的は再発乳癌の根治ではなく，骨転移による疼痛からの解放であった．その

ため今後の疼痛出現時には，局所の放射線照射や全身治療としてSr-89の投与などの放射線療法も考慮している[8]．

腰痛再出現時にUを併用したのは，術後補助療法としてTAMに5-FUが使用されており，4個のリンパ節転移を有するハイリスク乳癌の再発を抑えていた可能性を考慮したためである．今回はリンパ節転移陽性乳癌患者であったが，リンパ節転移陰性乳癌においてUはCMF療法（cyclo-phosphamide/methotrexate/5-FU）に対し非劣性は示されないまでも，5年無再発生存率や5年生存率では同等であり，かつQOLを良好に保つことができ，50歳以上のER陽性乳がん患者ではUFTの方が全生存期間で良い傾向を示している点から[9)10)]，今後もホルモン療法にフッ化ピリミジン系経口抗がん剤の併用を考えている．

近年，生物学的特性の研究の進歩で乳癌治療の個別化が飛躍的に進歩した．Luminal A type乳癌の薬物治療は併用薬も含め基本は可能な限りホルモン療法を選択することである．

文　献

1）Simmons C, Miller N, Geddie W, Gianfelice D, Oldfield M, Dranitsaris G and Clemons MJ; Does confirmatory tumor biopsy alter the management of breast cancer patients with distant metastasis?: Ann Oncol. 20: 1499-1504, 2009.

2）Thompson AM, Jordan LB, Quinlan P, Anderson E, Skene A, Dewar JA, Prudie CA; Prospective comparision of switches in biomarker status bet-ween primary and recurrenct breast cancer: the Breast Recurrence In Tissues Study（BRITS）: Breast Cancer Res 12: R92, doi, 2010.

3）Mauri D, Pavlidis N, Polyzos NP, Ioannidis JP; Survival with aromatase inhibitors and inactiva-tors versus standard hormonal therapy in advanc-ed breast cancer: meta-analysis: J Natl Cancer Inst. 98: 1285-1291, 2006.

4）Chia S, Gradishar W, Mauriac L, Bines J, Amant F, Federico M, Fein L, Romieu G, Buzdar A, Robertson JF, Brufsky A, Possinger K, Rennie P, Sapunar F, Lowe E and Piccart M: Double-blind, randomized placebo controlled trial of fulvestrant compared with exemestane after prior nons-teroidal aromatase inhibitor therapy in post-menopausal women with hormone receptor-posi-tive, advanced breast cancer: results from EFECT: J Clin Oncol 26: 1664-1670, 2008.

5）Yamamoto Y, Ishikawa T, Hozumi Y, Ikeda M, Iwata H, Yamashita H, Toyama T, Chishima T, Saji S, Yamamoto-Ibusuki M and Iwase H: Randomized controlled trial of toremifene 120mg compared with exemestane 25mg after prior treatment with a non-steroidal aromatase in-hibitor in postmenopausal women with hormone receptor-positive metastaticbreast cancer. BMC Cancer 13: 239, 2013. [E-pub]

6）Rosen LS, Gordon DH, Dugan W Jr, Major P, Eisenberg PD, Provencher L, Kaminski M, Simeone J, Seaman J, Chen BL and Coleman RE: Zoledronic acid is superior to pamidronate for the treatment of bone metastases in breast carcino-ma patients with at least one ostelytic lesion. Cancer 100: 36-43, 2004.

7）Kohno N, Aogi K, Minami H, Nakamura S, Asaga T, Iino Y, Watanabe T, Goessl C, Ohashi Y and Takashima S: Zoledronic acid significantly reduces skeletal complications compared with placebo in Japanese women with bone metastases from breast cancer: a randomized, placebo-controlled trial: J Clin Oncol. 23: 3314-3321, 2005.

8）Bauman G, Charette M, Reid R and Sathya J: Radiopharmaceuticals for the palliation of painful bone metastasis-a systemic review.: Radiother Oncol, 75: 258-270, 2005.

9）Watanabe T, Sano M, Takashima S, Kitaya T, Tokuda Y, Yoshimoto M, Kohno N, Nakagami K, Iwata H, Shimozuma K, Sonoo H, Tsuda H, Sakamoto G and Ohashi Y: Oral uracil and tega-ful compared with classic cyclophosphamide, methotrexate, fluorouracil as postoperative chemo-therapy in patients with node-negative, high-risk breast cancer: Natinal Surgical Adjuvant Study for Breast Cancer 01 Trial.: J Clin Oncol, 27: 1368-1374, 2009.

10) Ohasi Y, Watanabe T, Sano M, Koyama H, Inaji H and Suzuki T: Efficacy of oral tegaful - uracil (UFT) as adjuvant therapy as compared with classical cyclophosphamide, methotrexate, and 5 - fluorouracil (CMF) in early breast cancer: a pooled analysis of two randomized controlled trial (N.SAS - BC 01 trial and CUBC trial).: Breast Cancer Res Treat, 119: 633 - 641, 2009.

（平成26年4月9日）
〔特 別 掲 載〕