早期に診断・治療し得た肺梗塞の1例

黒澤　隆行・木村　陽介・竹本　淳紀・保坂　公徳
埼玉県済生会川口総合病院呼吸器内科

A Case of Pulmonary Infarction with Early Diagnosis and Successful Treatment

Takayuki KUROSAWA, Yosuke KIMURA,
Atsunori TAKEMOTO and Kiminori HOSAKA

Department of Respiratory Medicine, Saiseikai Kawaguchi General Hospital

要　旨

症例は79歳，男性．右背部痛と血痰を主訴に当科を受診した．胸部CT検査で右下葉末梢に不整な浸潤影と少量の胸水を認めた．造影CT検査で浸潤影の領域を支配する右肺動脈区域枝と右膝窩静脈に造影欠損を認めたため，急性肺血栓塞栓症，肺梗塞および深部静脈血栓症と診断した．抗凝固療法の開始により，肺動脈および下肢静脈内の血栓は消失し，右下葉胸膜下の浸潤影も縮小した．肺梗塞の早期診断・治療には，造影CT検査を積極的に行うことが重要と考えられた．

キーワード：肺梗塞，肺血栓塞栓症，深部静脈血栓症，造影CT検査

緒　　言

肺梗塞は肺血栓塞栓症（pulmonary thromboembolism: PTE）の10-15％に合併することが報告されているが[1]，特異的な症状に乏しく，様々な画像所見を呈し得るため，その診断は必ずしも容易ではない．今回我々は，造影CT所見から早期に診断・治療し得た肺梗塞の1例を経験したため，文献的考察を加えて報告する．

症　　例

患　者：79歳，男性．

主　訴：血痰，右背部痛．

既往歴：特記事項なし．

家族歴：特記事項なし．

喫煙歴：20本/日×58年．

現病歴：2013年1月中旬より右背部痛を自覚したため，近医を受診した．外傷等の明らかな誘因はなく，疼痛も軽度であったため，鎮痛薬の内服にて経過観察となった．疼痛は徐々に軽減したが，少量の血痰が出現したため，1月下旬に当科へ紹介となった．

初診時現症：身長160cm，体重51kg，血圧114/63mmHg，脈拍75/分，SpO_2 97％，体温37.1℃，意識清明．結膜に貧血・黄疸なし．表在リンパ節

Reprint requests to: Takayuki KUROSAWA
Department of Respiratory Medicine
Saiseikai Kawaguchi General Hospital
5-11-5 Nishikawaguchi Kawaguchi-shi,
Saitama 332-8558 Japan

別刷請求先：〒332-8558　埼玉県川口市西川口5-11-5
埼玉県済生会川口総合病院呼吸器内科　黒澤隆行

表1　初診時検査所見

<Hematology>		<Biochemistry>		<Coagulation>	
WBC	4,900 /μL	TP	6.8 g/dl	PT	70 %
Neu	54.4 %	Alb	3.4 g/dl	PT-INR	1.16
Lym	33.9 %	GOT	23 IU/L	APTT	28 sec
Mono	8.6 %	GPT	19 IU/L	Fib	691 mg/dL
Eos	2.3 %	LDH	225 IU/L	FDP	7.5 μg/mL
Baso	0.8 %	ALP	247 IU/L	D-dimer	2.4 μg/mL
RBC	3.92×10^{6} /μL	γ-GTP	25 IU/L		
Hb	12.5 g/dL	T-Bil	0.53 mg/dL	<Serology>	
Ht	36.6 %	AMY	121 IU/L	CRP	3.38 mg/dL
Plt	21.7×10^{4} /μL	BUN	17.2 mg/dL	ANA	(-)
ESR	106 mm/hr	Cr	0.86 mg/dL	PR3-ANCA	<1.0 U/mL
		Na	140 mEq/L	MPO-ANCA	<1.0 U/mL
<Tumor markers>		K	4.3 mEq/L	Aspergillus Ag	(-)
CEA	2.1 ng/mL	Cl	105 mEq/L	Cryptococcus Ag	(-)
CYFRA	1.3 ng/mL	CK	71 pg/mL	β-D-glucan	5.9 pg/mL
Pro-GRP	50.3 pg/mL	BNP	27.3 pg/mL		

を触知せず．心音は整で心雑音なし．呼吸異常音を聴取せず．背部に圧痛や叩打痛なし．腹部は平坦・軟で圧痛なし．下肢に浮腫や静脈瘤なし．

検査所見（表1）：血算では白血球は正常範囲内であったが，赤沈の亢進や軽度の貧血を認めた．生化学ではCRPが軽度上昇していた．凝固系ではFibrinogenの増加およびD-dimerの軽度上昇を認めた．抗核抗体，PR3-およびMPO-ANCAは陰性であった．腫瘍マーカーはいずれも正常範囲内であった．

画像検査：胸部X線検査（**図1**）では，右下肺野外側に周囲に線状・索状影を伴う浸潤影と右肋骨横隔膜角の鈍化を認めた．胸部CT検査（**図2A**）では，右下葉末梢に胸膜に広く接する辺縁不整で内部不均一な浸潤影およびその下方に少量の限局性胸水を認めた．造影CT検査では（**図2B**），右肺動脈A8-9区域枝の分岐直後に造影欠損を認めた．

心エコー検査：心機能は正常に保たれ，右心系の拡張や肺高血圧，心内血栓を示唆する所見は認

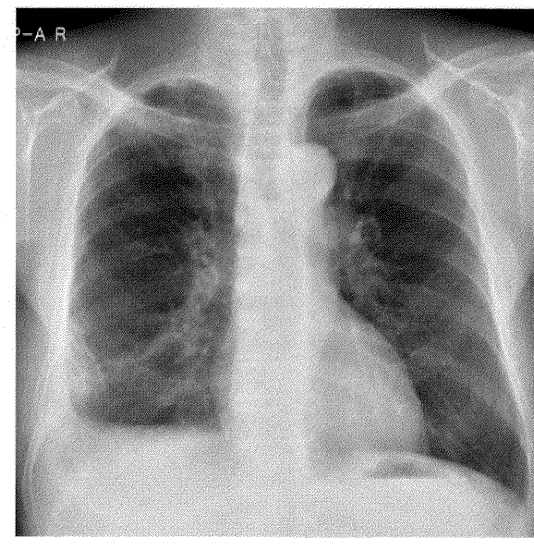

図1　胸部X線写真
右下肺野外側に線状・索状影を伴う浸潤影と右肋骨横隔膜角の鈍化を認める．

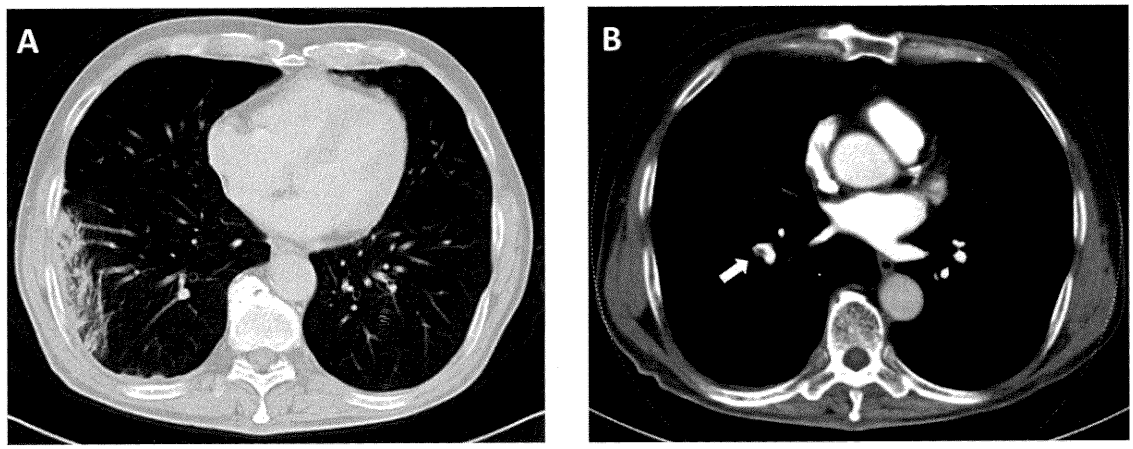

図2　胸部造影CT画像
A：右下葉末梢に胸膜に広く接する辺縁不整で内部不均一な浸潤影を認める．
B：右肺動脈A8-9区域枝の分岐直後に造影欠損を認める（矢印）．

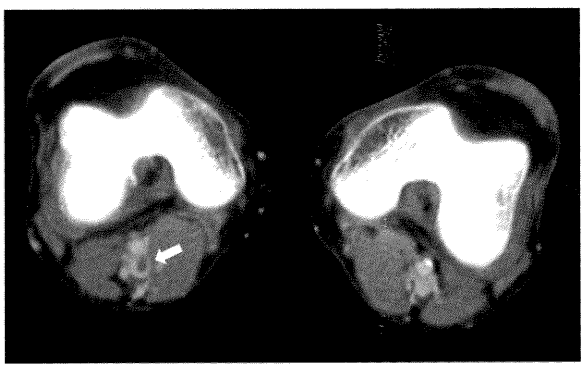

図3　下肢造影CT画像
右膝窩静脈に造影欠損を認める（矢印）．

表2　凝固異常症の検索

Protein C activity	109 %
Protein S activity	124 %
AT-III	93 %
Anti CL-β2 GPI antibody	<1.2 U/mL
Lupus anticoagulant	(-)

められなかった．

経過：右下葉末梢の陰影はS8-9区域に限局しており，陰影の性状や経過も含めて，急性PTEとそれに続発した肺梗塞と診断した．深部静脈血栓症（deep vein thrombosis: DVT）の検索目的に腹部から下肢までの造影CT検査を追加したところ，右膝窩静脈に造影欠損を認め，PTEの原因となった血栓と考えられた（**図3**）．DVTの危険因子となる基礎疾患は明らかでなく，検索範囲内で先天性・後天性の凝固異常症も認められなかった（**表2**）．

呼吸・循環動態は安定しており，右心負荷所見や発症直前にDVTの誘因となるような経過も認めなかったことから，抗凝固療法としてwarfarin potassiumの内服を開始した．3mg/日の用量でprothrombin time-international normalized ratio（PT-INR）は1.7-1.9と安定したため，これを維持量とした．抗凝固療法の開始後，血痰は認められず，右背部痛も速やかに消失した．2週間後の血液検査で，CRP，FibrinogenおよびD-dimerはいずれも正常範囲内となった．胸部X線検査では，右下肺野外側の浸潤影は徐々に縮小し，右肋

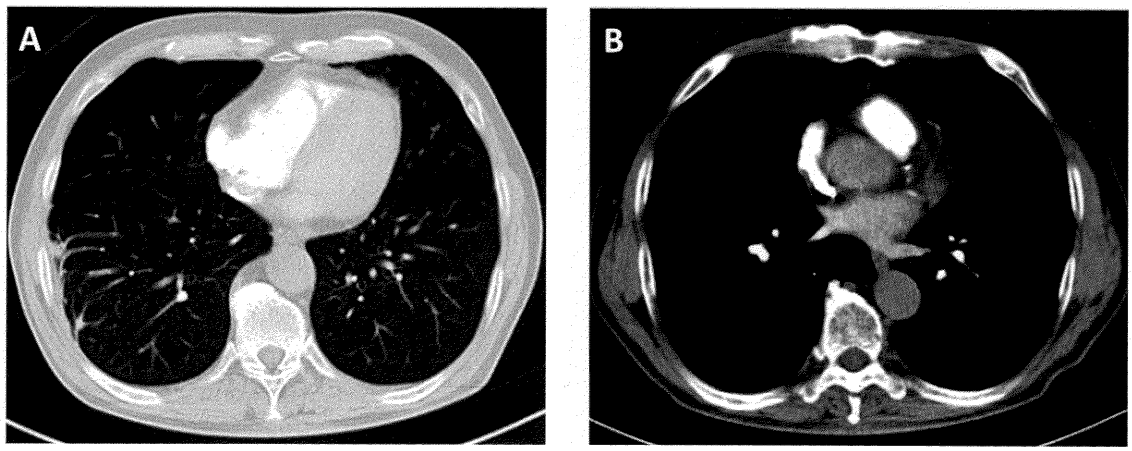

図4　抗凝固療法中止後の胸部造影CT画像
A：右下葉胸膜下にわずかな瘢痕様の索状影を認める．
B：右肺動脈の血栓は消失している．

骨横隔膜角も鋭化した．3ヶ月後の造影CT検査で，肺動脈および下肢静脈内の血栓は消失していることが確認された．抗凝固療法は6ヶ月間で終了したが，その4ヶ月後のCT検査で血栓の再発は認められず，右下葉胸膜下にわずかな瘢痕様の索状影を残すのみとなった（**図4**）．

考　　察

本症例は，明らかな誘因のない右背部痛で発症し，その後少量の血痰も出現した．胸部レントゲンおよびCT検査で，右下葉胸膜下に浸潤影と少量の限局性胸水を認め，原因病変と考えられた．単純CT検査での質的診断は困難であったが，造影CT検査で浸潤影の領域を支配する右肺動脈区域枝に造影欠損を認めたことから，PTEおよび肺梗塞と診断した．下肢造影CT検査でDVTが明らかとなり，PTEの原因と考えられた．抗凝固療法により，肺動脈および下肢静脈内の血栓は消失し，右下葉胸膜下の浸潤影も縮小した．抗凝固療法の中止後も血栓の再発は認められなかった．

PTEは血栓等による肺動脈の物理的障害に起因する循環障害で，PTEによって肺実質の壊死をきたしたものが肺梗塞である．肺は機能血管である肺動脈と栄養血管である気管支動脈の二重支配を受けているため，肺動脈中枢部の閉塞では肺梗塞を起こしにくいことが知られている[2]．区域枝以下の末梢部が閉塞した場合には，高圧系である気管支動脈からの側副血流量が末梢血管床の容量を超えることによって出血・壊死をきたし，肺梗塞の病理学的本体である出血性梗塞を形成すると考えられている[2)3]．このため，肺梗塞を伴うPTEでは，呼吸・循環不全を呈するような重症例は稀であり，軽微な症状や無症状で胸部異常陰影を指摘される症例も少なくない[4)5]．

肺梗塞の画像所見としては，古典的には胸部X線写真で肺門方向に尖端を向けた胸膜側を底辺とする楔状陰影（Hampton's hump）を認めるとされてきた[6]．胸部CT画像でも，Hampton's humpに相当する胸膜面に接する楔状・凸状の陰影を呈することが多いとされているが[7]，実際には四角形，不整形や結節状など様々な形態をとり得ることが指摘されている[8]．肺梗塞の発症早期には出血と浮腫が病変の主体であるが[6]，その後徐々に吸収されて壊死部が瘢痕状に残るため，肺梗塞による陰影は自然経過で縮小することが報告されている[8]．このため，当初は肺炎・胸膜炎と診断されて抗生剤治療により軽快したと判断されること

や[9]，原因不明のまま画像検査で経過観察されることもあり[10]，再発に伴う症状の再燃や新たな陰影の出現によって初めて肺梗塞を疑われる症例も稀ではない．肺梗塞による陰影が結節や腫瘤状を呈する場合には，肺腫瘍を疑われて外科的に摘出され，病理組織所見から肺梗塞と診断される症例も少なからず報告されている[4)5)]．

現在普及している多列検出器型CTによる造影検査は，肺動脈亜区域枝レベルまでの血栓の描出が可能であり[11]，造影剤の使用を除いて非侵襲的なことから，PTEの診断における第一選択となっている．しかし，肺梗塞を伴うPTEでは，無症状や軽度の非特異的症状のみで典型的な陰影を示さないことも稀ではないため，肺梗塞を積極的に疑わない限り，造影検査は早期に行われない可能性も危惧される．さらに，肺は線溶系活性が高く，一度のみの急性PTEであれば，血栓の多くは自然に溶解することが報告されていることから[12)13)]，発症時期不明の胸部異常陰影で発見された場合や経過観察された後に造影検査が施行された場合には，血栓はすでに検出できない可能性も考えられる．最終的に肺梗塞と診断されたこれまでの症例では，早期に造影検査を施行したか否かが不明な報告も少なくない．

本症例の胸部レントゲンおよびCT検査では，右下葉胸膜下に浸潤影と少量の限局性胸水を認めた．陰影の性状からは，器質化肺炎，寄生虫を含む感染症，肺梗塞，部分無期肺，肺腫瘍や多発血管炎性肉芽腫症等が鑑別に挙げられた．胸膜面に接する浸潤影であったものの不整形であり，発症前に明らかな誘因や基礎疾患もなかったため，肺梗塞を積極的に疑うまでには至らなかった．造影CT検査で浸潤影の領域を支配する肺動脈区域枝に造影欠損を認めたことから，早期の診断・治療に繋がったが，造影検査を行わなければ診断に難渋した可能性も考えられた．

DVTはPTEの原因として最も多く，致死的PTEでは剖検例の80－90％以上にDVTの合併が認められる[14)15)]．血栓の形成要因としては，以前よりVirchowの3徴と呼ばれる血流の停滞，血管内皮障害および血液凝固能の亢進が重要と考えられている[16]．具体的には，長期臥床，手術，外傷，カテーテル検査，薬物，悪性腫瘍，肥満，妊娠，脱水，先天性・後天性凝固異常症等が危険因子として挙げられている[17]．日本人に重要な凝固異常症としては，先天性のプロテインC欠損症，プロテインS欠損症，アンチトロンビン欠損症や，後天性の抗リン脂質抗体症候群などが知られている．本症例では，肺梗塞の発症直前にDVTの誘因となるような経過や基礎疾患は明らかでなく，上述した先天性および後天性の凝固異常症も認められなかった．これまでに報告されている血栓性素因の中では，加齢[18]および喫煙[19]が本症例に当てはまり，DVTの誘因になった可能性が考えられた．本症例のような膝窩静脈から近位部のDVTでは，PTEの合併率が高く，とりわけ重症化の原因となる肺動脈中枢側のPTEを発症しやすいことが報告されていることから[20]，本症例でも早期に治療を開始しなければ，再発により重篤化していた可能性も否定できなかった．

以上，早期の診断・治療により良好な経過を辿った肺梗塞の1例を経験したため報告した．肺梗塞では軽微な症状のみで非典型的な陰影を示すことも少なくないため，原因不明の胸部異常陰影，とりわけ胸膜面に接する陰影を認めた場合には，肺梗塞を鑑別の一つに挙げ，積極的に造影CT検査を行うことが重要であると考えられた．

文　献

1）Freiman DG, Suyemoto J and Wessler S: Frequency of pulmonary thromboembolism in man. N Engl J Med 272: 1278－1280, 1965.

2）Dalen JE, Haffajee CI, Alpert JS III, Howe JP, Ockene IS and Paraskos JA: Pulmonary embolism, pulmonary hemorrhage and pulmonary infarction. N Engl J Med 296: 1431－1435, 1977.

3）Ellis FH Jr, Grindlay JH and Edwards JE: The bronchial arteries. II. Their role in pulmonary embolism and infarction. Surgery 31: 167－179, 1952.

4）森内隆幸，上林孝豊，中山　英，田中　亨，野口哲男，安田順一，寺田泰二：肺腫瘍が疑われ胸

腔鏡下に摘出された肺梗塞の2症例．日本呼吸器学会雑誌 45: 170 - 173, 2007.
5）片岡和彦，藤原俊哉，松浦求樹：胸腔鏡下手術により診断した肺梗塞の4例．気管支学 33: 337 - 341, 2011.
6）Hampton AO and Castleman B: Correlation of postmortem chest teleroentgenograms with autopsy findings with special reference to pulmonary embolism and infarction. Am J Roentgen 43: 305 - 326, 1940.
7）Balakrishnan J, Meziane MA, Siegelman SS and Fishman EK: Pulmonary infarction: CT appearance with pathologic correlation. J Comput Assist Tomogr 13: 941 - 945, 1989.
8）大坪まゆみ，荻野　歩，福島藤平，高原　耕，林邦昭：肺梗塞の CT．臨床放射線 40: 101 - 108, 1995.
9）土居裕幸，新居英二，寺澤優代，六車博昭，中山正：経気管支肺生検により診断した肺梗塞症の1例．日本呼吸器学会雑誌 37: 974 - 978, 1999.
10）中山聖子，迎　寛，杉山奏子，角川智之，吉岡寿麻子，坂本憲穂，林徳真吉，河野　茂：抗精神病薬内服中に多発性肺梗塞症をきたしたシェーグレン症候群の1例．日本呼吸器学会雑誌 42: 975 - 980, 2004.
11）Perrier A, Roy PM, Sanchez O, Le Gal G, Meyer G, Gourdier AL, Furber A, Revel MP, Howarth N, Davido A and Bounameaux H: Multidetector-row computed tomography in suspected pulmonary embolism. N Engl J Med 352: 219 - 225, 2005.
12）Fred HL, Axelrad MA, Lewis JM and Alexander JK: Rapid resolution of pulmonary thromboemboli in man. An angiographic study. JAMA 196: 1137 - 1139, 1966.
13）Dalen JE, Banas JS Jr, Brooks HL, Evans GL, Paraskos JA and Dexter L: Resolution rate of acute pulmonary embolism in man. N Engl J Med 280: 1194 - 1199, 1969.
14）Sandler DA and Martin JF: Autopsy proven pulmonary embolism in hospital patients: are we detecting enough deep vein thrombosis? J R Soc Med 82: 203 - 205, 1989.
15）Byrne JJ and O'Neil EE: Fatal pulmonary emboli; a study of 130 autopsy proven fatal emboli. Am J Surg 83: 47 - 49, 1952.
16）Bagot CN and Arya R: Virchow and his triad: a question of attribution. Br J Haematol 143: 180 - 190, 2008.
17）中村真潮：血栓症診断のガイドライン 深部静脈血栓症．血栓と循環 21: 58 - 64, 2013.
18）Anderson FA Jr, Wheeler HB, Goldberg RJ, Hosmer DW, Patwardhan NA, Jovanovic B, Forcier A and Dalen JE: A population-based perspective of the hospital incidence and case-fatality rates of deep vein thrombosis and pulmonary embolism. The Worcester DVT Study. Arch Intern Med 151: 933 - 938, 1991.
19）Pomp ER, Rosendaal FR and Doggen CJ: Smoking increases the risk of venous thrombosis and acts synergistically with oral contraceptive use. Am J Hematol 83: 97 - 102, 2008.
20）Horii Y, Yoshimura N, Hori Y, Takaki S, Takano T, Inagawa S and Aoyama H: Correlation between the site of pulmonary embolism and the extent of deep vein thrombosis: evaluation by computed tomography pulmonary angiography and computed tomography venography. Jpn J Radiol 29: 171 - 176, 2011.

（平成26年3月3日受付）
〔特　別　掲　載〕