症　例　報　告

ステロイド内服中に発症した続発性結核性腹膜炎の1例

森本　悠太・平野　謙一郎・田中　修二
新潟県立小出病院外科

仲丸　　司
新潟県立小出病院内科

渡辺　佳織里・渡邊　　玄・味岡　洋一
新潟大学大学院医歯学総合研究科
分子・診断病理学分野　分子病態病理学分野

A Cace of Tuberculous Peritonitis with Corticosteroid

Yuta MORIMOTO, Kenichirou HIRANO and Shuji TANAKA

Department of Surgery, Niigata Prefecural Koide Hospital

Tsukasa NAKAMARU

Department of Internal Medicine, Niigata Prefecural Koide Hospital

Kaori WATANABE, Gen WATANABE and Yoichi AJIOKA

Division of Molecular and Diagnostic Pathology, Graduate School of Medical and Dental Sciences, Niigata University

要　旨

我が国での新規結核患者発生数は減少傾向にあるが，いまだに年間2万人以上の結核患者が新規登録され，肺外結核は新規登録数のおよそ20％を占める[1]．今回我々はステロイド投与中に発症した続発性結核性腹膜炎の1例を経験したので報告する．患者は87歳の女性で，急速進行性糸球体腎炎に対してステロイド投与中であった．右季肋部痛を主訴に当院内科を受診し，

Reprint requests to: Yuta MORIMOTO
Division of Digestive and General Surgery,
Niigata University Graduate School of Medical and Dental Sciences,
1-757 Asahimachi-dori, Chuo-ku,
Niigata 951-8510, Japan.

別刷請求先：〒951-8510　新潟市中央区旭町通1-757
新潟大学大学院医歯学総合研究科消化器・一般外科学分野　　森本悠太

精査で胆嚢炎穿孔に伴う胆汁性腹膜炎と診断し，緊急手術を行った．右横隔膜下に白色小結節を多数認め，ダグラス窩にも同様の結節を認めた．消化管穿孔の所見はなく，原発不明癌の播種による癌性腹膜炎と術中診断した．洗浄細胞診からは悪性細胞は検出されず，細菌も検出されなかった．術後より癌性腹膜炎への二次感染の可能性も考慮し抗生剤投与を行った．CRPは一過性に低下したものの，5病日以降は漸増傾向となった．結核性腹膜炎の可能性も考慮し5病日にQuontiFERON test）を行ったが免疫抑制状態にあり評価不能であった．術後8病日に白色結節の病理診断が化膿性病変と診断されたが，すでに腎機能，全身状態の急速な悪化が見られており，家人に十分な説明を行ったうえでB.S.Cを継続し，術後11病日に永眠された．病理解剖を行った結果，肺結核，続発性結核性腹膜炎と診断した．

キーワード：結核性腹膜炎，ステロイド

はじめに

我が国での新規結核患者発生数は減少傾向にある．しかし，いまだに年間2万人以上の結核患者が新規登録され，肺外結核は新規登録数のおよそ20％を占める[1]．また，日和見感染症として結核は重要な疾患である．今回我々は，ステロイド内服中に発症した続発性結核性腹膜炎の1例を経験したので報告する．

症　例

症例は87歳，女性．

主　訴：右季肋部痛．

既往歴：急速進行性糸球体腎炎で一時血液透析導入となるも離脱，高血圧症，気管支喘息．

現病歴：2012年7月に血液透析導入となったが，腎機能の回復が見られたため10月を最後に血液透析を離脱し，当院内科外来で，Prednisolone（以下PSL）5mg/日の内服で経過観察とされていた．2013年3月中旬より38度台の発熱がみられ，2013年3月26日から5月2日まで当院内科入院．精査で明らかな感染源は指摘できず，抗生剤投与およびPSL 15mg/日への増量で軽快していた．5月23日に4，5日前よりの右季肋部痛を主訴に当院内科を受診した．精査で胆嚢炎を疑われ当科紹介となった．

身体所見：胸部：心肺聴診上異常なし．腹部：Murphy徴候陽性だが痛みの局在は明確でなく，腹部全体に圧痛・反跳痛・筋性防御を認めた．表在リンパ節は触知せず，直腸診異常なし．

血液検査：

WBC 25100/ul，RBC 363 x 10^4/ul，Hb 10.3 g/dl，Ht 32.1％，Plt 30.9 x 10^4/ul

TP 5.7 g/dl，Alb 2.3 g/dl，AST 27 IU/l，ALT 12 IU/l，LDH 226 IU/l，

ALP 209 IU/l，γ-GTP 19 IU/l，ChE 94 IU/l，T-bil 0.84 mg/dl，

BUN 66.4 mg/dl，Cre 3.1 mg/dl，Na 138 mEq/l，K 4.8 mEq/l，Cl 98 mEq/l，

CRP 38.72 mg/dl，PT 74.6％，PT-INR 1.14，APTT 39.5 sec

腹部エコー：胆嚢壁はびまん性に肥厚していたが，胆汁貯留は軽度であった．胆嚢周囲に少量の液体貯留を認めた．胆石，胆道系の拡張は認めなかった．左右Morison窩から傍結腸溝，骨盤内にかけて少量の腹水を認めた．

胸部X線：異常なし．

CT：遊離腹腔内ガスは認めず，びまん性の腹膜肥厚，腹腔内脂肪組織の濃度上昇，小腸壁の浮腫性肥厚を認めた（**図1**）．胆嚢壁はびまん性に腫大していた．胆道内に結石を認めなかった（**図2**），腹膜炎の所見であるが，明らかな消化管穿孔は認めなかった．前回入院時CTでは胆嚢に病変は認めておらず，腹水は前回CTに比し減少していた（**図1, 2**）．

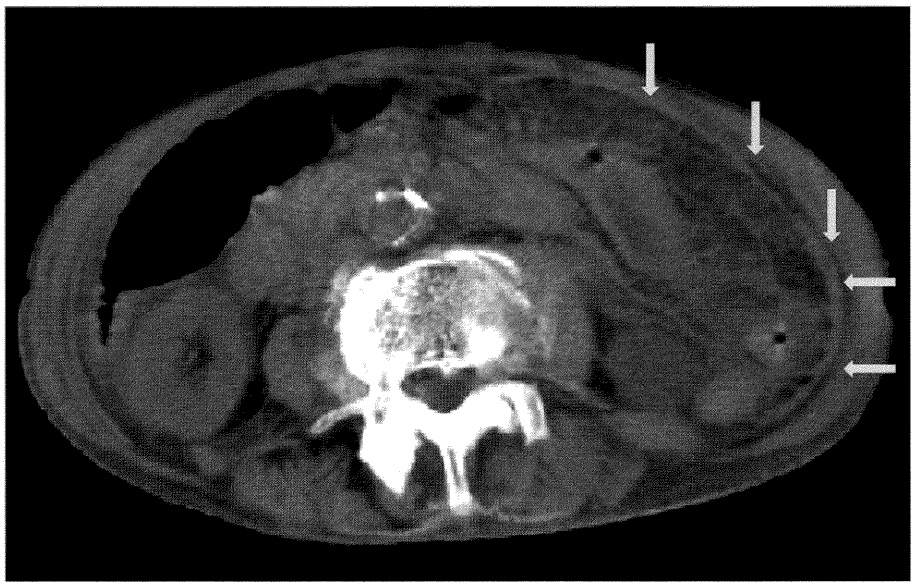

図１　腹膜はびまん性に肥厚し，腹腔内脂肪織濃度の上昇を認めた．

図２　胆嚢壁はびまん性に肥厚していたが，胆汁貯留は軽度であった．胆嚢周囲に少量の液体貯留を認めた．胆石，胆道系の拡張は認めなかった．

図3　消化管穿孔の所見はなく腹腔内臓器の漿膜は一様に肥厚し，臓器は一塊となり癒着していた．無数の白色結節を認めた．

消化管穿孔の所見は認めないが，理学的所見では汎発性腹膜炎であり，急性胆嚢炎穿孔に伴う胆汁漏出による胆汁性腹膜炎疑いとして同日緊急手術を行った．

手術所見

腹腔内に漿液性の腹水を少量認めた．腹腔内臓器は一塊となり腹膜と癒着していた．右横隔膜下に腹膜播種が疑われる白色小結節を多数認め，ダグラス窩にも同様の結節を認めた．消化管穿孔の所見はなく，原発不明癌の播種による癌性腹膜炎と術中診断した．胆嚢周囲にはきわめて強い癒着を認め，家人に術中説明を行ったうえで試験開腹術にとどめた．右横隔膜下の白色結節を切除し，永久標本として病理検査に提出，また腹腔内より洗浄細胞診を行った．

経　　過

腹腔内洗浄液からは悪性細胞は検出されず，細菌も検出されなかった．術後より癌性腹膜炎への二次感染の可能性も考慮しCFPM → IPM/CS投与を行った．CRPは一過性に低下したものの，5病日以降は漸増傾向となった．細胞診より悪性細胞が検出されなかったことより結核性腹膜炎の可能性も考慮し5病日にQuontiFERON test（以下QFT）を行ったが免疫抑制状態にあり評価不能で

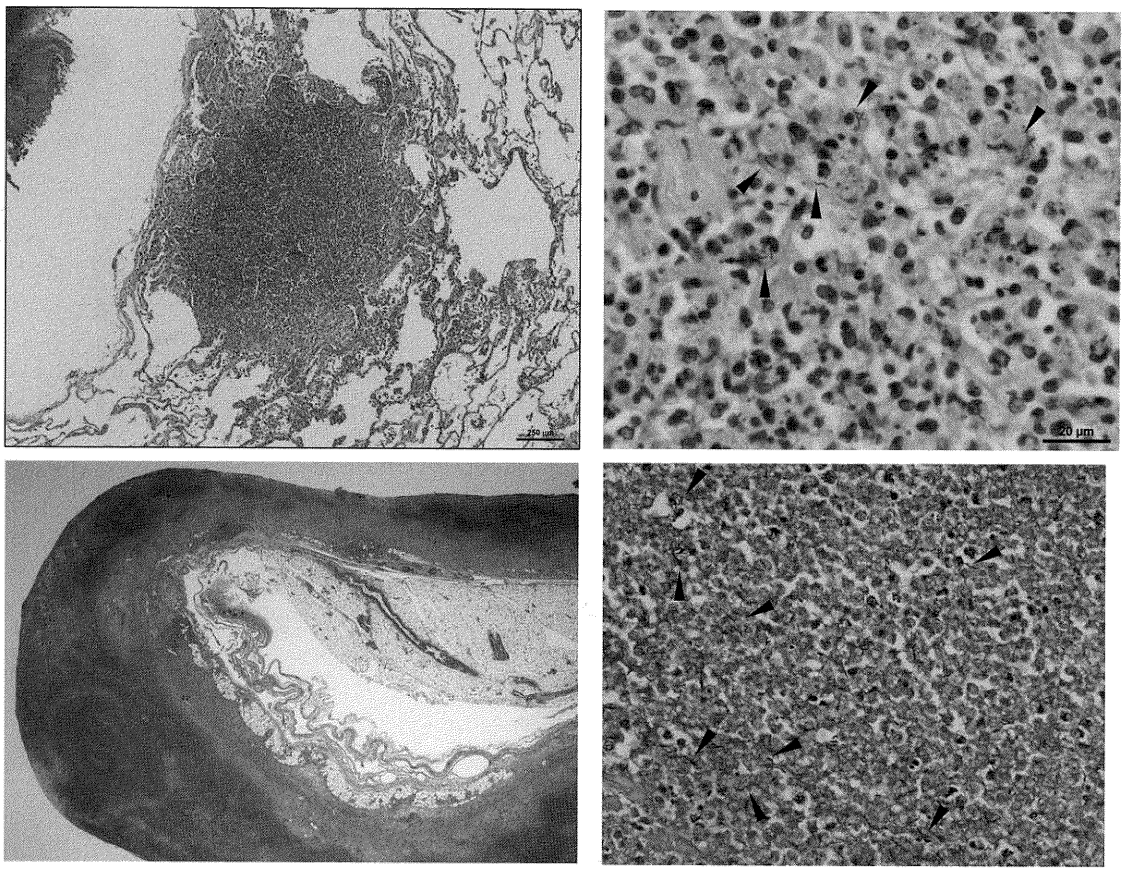

図 4　（左上）両肺全体に，点状～斑状の病変を認めた．（右上）Ziehl - Neelsen 染色で無数の抗酸菌が確認された（矢頭）．（左下，× 1）腹膜は顕著に肥厚し，高度の慢性炎症細胞浸潤を認めた．乾酪性類上皮性肉芽腫はみられない．（右下，× 40）Ziel - Neelsen 染色で無数の抗酸菌を認めた（矢頭）．

あった．術後 8 病日に白色結節の病理診断が化膿性病変と診断されたが，すでに腎機能，全身状態の急速な悪化が見られており，家人に十分な説明を行ったうえで B.S.C を継続し，術後 11 病日に永眠された．家人の承諾を得たうえで，病理解剖を行った．やはり消化管穿孔の所見はなく，腹腔内臓器の漿膜は一様に肥厚し，臓器は一塊となり癒着していた（**図 3**）．腹水および胸水を採取し，抗酸菌培養，結核菌 PCR, Ziehl - Neelsen 染色を行った結果，全て陽性であった．肺，腹膜にも複数の病巣が検出され，Ziehl - Neelsen 染色で染色される抗酸菌が多数検出され（**図 4**），肺結核，続発性結核性腹膜炎と診断された．

考　　察

腹部結核は比較的まれな疾患とされ，平成 20 年度結核登録者情報調査年報によれば，新登録患者数 24,760 人のうち，腸結核が 292 人（1.2 %），結核性腹膜炎が 144 人（0.6 %）であった．男女比は 1 ： 2 と女性に多い[1]．高齢者の占める割合は少なく，腹部の結核の 2/3 の症例は 21 - 40 歳台の若年者である[1)2)]．結核性腹膜炎では腹水からの結核菌検出率は低く，国内 5 年間の報告のう

ち腹水での培養の陽性率は16％，腹水のPCRでの検出率は20％，開腹生検検体で結核菌が証明されたのは44％となっており細菌学的検査での確定診断が困難な例も少なくない[3]．結核性腹膜炎のCT所見は，腹水の貯留，リンパ節腫大，大腸や腸間膜の肥厚といった非特異的なものしかなく，癌性腹膜炎との鑑別に難渋することがある[4)5)]．FDG-PE/CTでは，腹腔・腹膜に高度集積を認める例が報告されており，診断の一助となる可能性がある[6]．QFT検査の感度は菌陽性結核患者で80-90％，特異度は98-99％と有用性が高いが免疫抑制状態の患者では判定不能となる場合もあり，注意が必要である[7]．本例では施行していないが腹水中ADA値も参考になり，Riquelmeらによれば，腹水中ADAのcut off値を39 IU/lとすると感度100％，特異度97.2％と報告されていた[8]．

悪性腫瘍と結核性腹膜炎の合併例も複数報告されており，安藤らによれば，結核性腹膜炎に悪性腫瘍を合併した本邦での報告例は6例であり，そのうち結核性腹膜炎と胃癌との合併例が5例，大腸癌との合併例が1例であった．6例のうちで，手術中に結核性腹膜炎を疑った症例は4例であり，その他2例では癌性腹膜炎を疑ってリンパ節郭清を手控えた手術が行われていた[9]．特に進行癌と結核性腹膜炎が合併した場合には，癌性腹膜炎と鑑別できない危険性があり，両疾患に対する適切な治療機会を逸する可能性があるため，注意が必要である．

本例は診断の遅延により，不幸な結末となった．胸部X線で明らかでない小病巣の肺結核からでも続発性結核性腹膜炎をきたす場合があり，免疫抑制剤投与中の患者の急性腹症を診察する際には結核性腹膜炎を鑑別診断に挙げることは重要であると考えられた．

参考文献

1）平成23年度結核登録者情報調査年報，厚生労働省．

2）Coccolini Fm Ansaloni L, Catena F, et al: Tubercular bowel perforation. :what to do ? Ulus Travama Acil Cerrahi Derg 17: 66-67, 2011.

3）頼　冠名，栗本悦子，草野展周，他：腹水中ADA高値が診断に寄与した若年女性結核性腹膜炎の1例．感染症学 78: 916-922, 2004.

4）脇ノ上史朗，笠原恭子，山本嘉昭，他：癌性腹膜炎との鑑別診断が困難であった結核性腹膜炎の1例．産婦の進歩 59: 244-248, 2007.

5）佐々木寛，中川和彦，椎木滋雄，ほか：早期胃癌に合併した結核性腹膜炎の1例．日臨外医会誌 55: 1865-1869, 1994.

6）内山勝弘，内田佳孝：結核性腹膜炎の18F-FDG-PET/CT，日本画像医学雑誌 29: 111-118, 2012.

7）日本結核病学会予防委員会：クオンティフェロンTB-2Gの使用指針．結核 81: 393-397, 2006.

8）Riquelme, A. et al: Value of adenosinedeaminase (ADA) in ascetic fluid for the diagnosis of tuberculous peritonitis: a meta-analysis, J Clin Gastroenterol. 40: 705-710, 2006.

9）安藤拓也，榊原堅式，中前勝視，他：S状結腸がんに合併し腹膜播種との鑑別が困難であった結核性腹膜炎の1例．日臨外会誌 69: 3290-3294, 2008.

（平成26年2月18日受付）