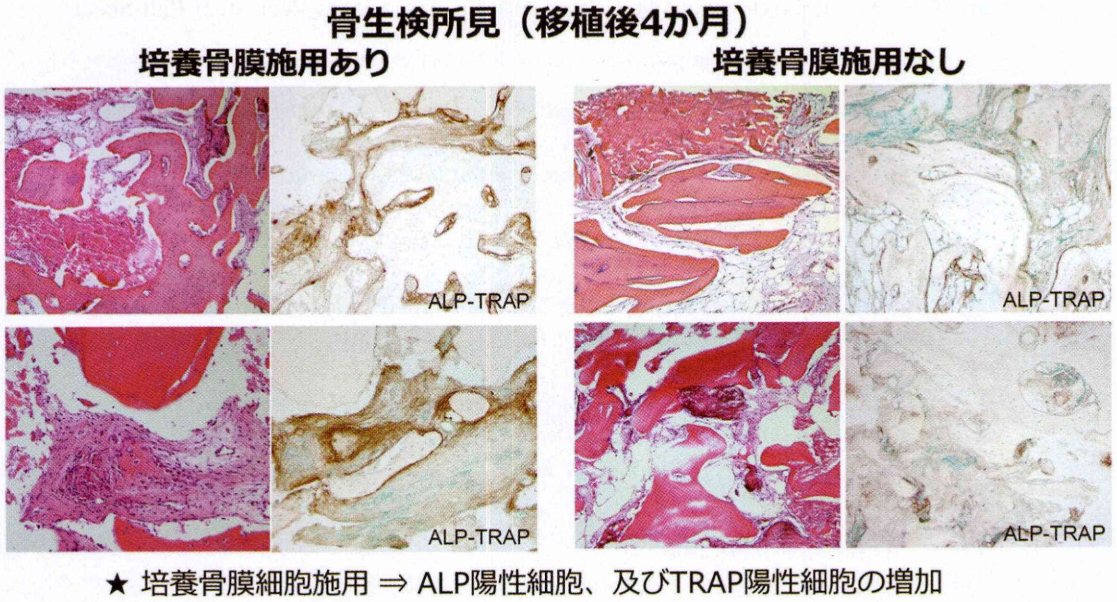

図1

の採取量を減ずることによる低侵襲化に繋がる．また，組織および画像解析の結果はCAPCが骨形成と骨吸収の協調的促進を通じ，活発なリモデリングを伴う再生骨をもたらすことを示唆している．将来の骨再生細胞療法がとるべき方向性は骨の形態回復にとどまらず，加齢や放射線治療後など様々な骨代謝活性の低下に起因する病態の治療も含まれるであろう．

2　培養骨膜シート移植による歯周病治療

[1] 新潟大学大学院医歯学総合研究科摂食環境制御学講座
歯周診断・再建学分野
（主任：吉江弘正教授）

[2] 新潟大学大学院医歯学総合研究科顎顔面再建学講座
歯科薬理学分野
（主任：佐伯万騎男教授）

Reprint requests to: Kazuhiro OKUDA
Division of Periodontology, Department of Oral Biological Science, Institute of Medicine and Dentistry, Niigata University,
2 - 5274 Gakkocho - dori, Chuo - ku,
Niigata 951 - 8514, Japan.

別刷請求先：〒951 - 8514　新潟市中央区学校町通2 - 5274
新潟大学医歯学系摂食環境制御学講座
歯周診断・再建学分野　　奥田一博

[3] 新潟大学医歯学総合病院生命科学医療センター
（主任：中田　光教授）

奥田　一博[1]・川瀬　知之[2]・中田　光[3]・吉江　弘正[1]

Clinical Application of Cultured Human Periosteum Sheet for Periodontitis Patients

Kazuhiro OKUDA[1], Tomoyuki KAWASE[2], Koh NAKATA[3] and Hiromasa YOSHIE[1]

[1] Division of Periodontology, Department of Oral Biological Science, Institute of Medicine and Dentistry, Niigata University (Director: Prof. Hiromasa YOSHIE)

[2] Division of Dental Pharmacology, Department of Tissue Regeneration and Reconstruction, Institute of Medicine and Dentistry, Niigata University (Director: prof. Makio SAEKI)

[3] Bioscience Medical Research Center, Niigata University Medical and Dental Hospital (Director: Prof. Koh NAKATA)

Abstract

To regenerate periodontal tissue destroyed by chronic periodontitis, autologous cultured periosteal sheets in combination with platelet-rich plasma（PRP）and hydroxyapatite（HA）granules were used as a clinical application. The periosteum specimens were dissected from each patient, and were incubated for approximately six weeks until the sheets were formed. Prior to placement of the cultured periosteal sheets, osseous defects were thoroughly debrided and filled with HA granules in combination with PRP. Standardized clinical and radiographic measurements were determined during follow-up examinations at one, two, three, four and five years. Clinical attachment level（CAL）and radiographic infrabony defect depth（IBD）were determined as primary end-point.

One year results of this treatment have shown favorable clinical results, and these effects were stable and maintained after five years, when compared to baseline and three years. The cultured periosteal sheets function as a living drug delivery system to favorably influence cellular functions and serves as seeds for ectopic bone formation near the implantation site through production of important growth factors related to periodontal regeneration.

Tissue engineering is a novel means which we believe will be used extensively in the future to treat periodontal osseous defects. Once a successful clinical treatment has been achieved with a combination of HCP sheets, PRP and HA granules, the results are maintainable 5 years. In addition to the favorable long term clinical results for treating periodontal osseous defects, the long-term safety of tissue engineered HCP sheets in periodontal therapy was established.

Key words: chronic periodontitis, cultured periosteal sheet, clinical attachment level, radiographic infrabony defect depth, 5-year results, long-term safety

はじめに

近年の組織工学技術のめざましい進展により，歯周骨内欠損に対する新しい再生治療の門戸が開かれてきた[1)-3)]．培養骨膜シートと自己多血小板血漿およびハイドロキシアパタイト顆粒を骨内欠損に用いて治療した我々の過去の研究結果から，12か月予後においてベースラインと比較して，歯周ポケット減少，臨床的付着の獲得，エックス線的骨増加の点において統計学的に有意な改善を認めた[4)]．しかしながら，この研究は術後1年までの結果で，結果の長期的な予後を追跡した報告は無い．そこで本研究の目的は培養骨膜シートと自己多血小板血漿およびハイドロキシアパタイト顆粒を骨内欠損に用いた治療の5年予後の結果を報告することにある．

培養骨膜シートの性状およびPRPとHA移植物の作製

歯周組織を再生させるための組織工学的“戦略”として我々は，細胞として患者自己由来骨膜細胞，足場としてハイドロキシアパタイト顆粒（HA），細胞増殖因子として患者自己由来多血小板血漿（PRP）を選択した．理論的には組織工学の3要素を満たすこととなり，骨形成および付着の獲得による歯周組織再生が期待される．培養骨膜シートについては，患者の下顎大臼歯頬側部の付着歯肉下の骨表面より，5mm×5mmの骨膜小片を採取後，ウシ胎児血清（10％），抗生物質（1％），アスコルビン酸（25μg/ml）を含むMedium199にて培養シャーレ上で6週間培養して直径が40-50mm程度になるシート状構造物を得た．骨膜小片を培養系に移してから，4-8日後に最初の細胞遊走を確認することができる．増殖の速度は経日的に増してくるが，骨膜小片の周囲にアルカリホスファターゼ（ALP）活性の発現を認める．未分化骨膜での石灰化はほとんど認められないが，デキサメタゾン・ビタミンC・β-グリセロリン酸を添加した「分化誘導培地」で培養すると，ALP発現および石灰化は顕著に誘導される．未分化状態では，線維芽細胞同様にIL-6の産生が認められるが，分化誘導によってIL-8，IL-13，IGF-I，IGFBPなどの産生が亢進するようになる．培養骨膜シートは，5層以上に細胞は重層化される[5)]．

PRPとHA移植物の調整については，患者末梢

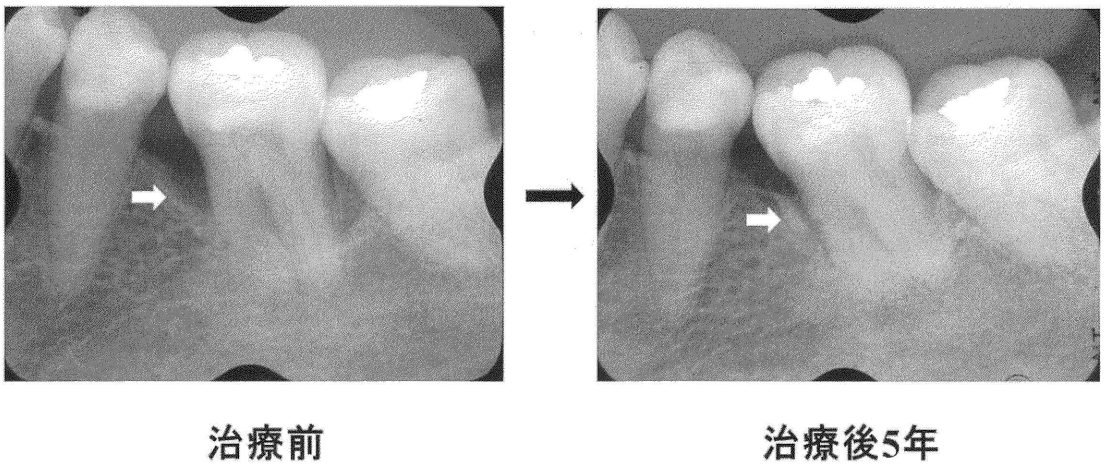

図1　培養骨膜シート移植によるエックス線的不透過像の亢進
術前の骨欠損を示すエックス線像（左），術後5年経過後のエックス線像（左），骨再生所見と思われるエックス線的不透過像（白矢印）．

血8.5ccから2回の遠心分離により，0.6ccのPRPを調整し，このうちPRP 0.3mlにつき，0.1gのアルギン酸ナトリウムを添加して活性化し，0.5gのHAと混和させた[6]．

臨床症例

56歳の女性，下顎左側第一大臼歯近心に6mmの歯周ポケット，6mmの付着の喪失，およびエックス線的に5mmの骨欠損深さを示す3壁性骨欠損を認めた．下顎左側第二小臼歯遠心部から下顎左側第二大臼歯遠心部まで縦切開および歯肉溝切開を加え，全層弁を形成して剥離し，徹底的な炎症性肉芽組織および病的セメント質を掻爬して吸収された骨欠損形態を明示した．HAとPRPを混合した移植物を骨辺縁まで充填し，さらにその上から培養骨膜シートを移植物を覆うように設置して，歯肉弁を復位させ縫合した．

術後1年目に歯周ポケット深さと付着の喪失は，それぞれ3mmと5mmを示した．これはベースラインと比較して1mmの付着の獲得が生じたことを示している．歯周ポケット深さの減少と付着の獲得という好ましい臨床反応はその後3年，5年と維持された．エックス線的不透過像の亢進は，術後1年目，3年目，5年目においてみられた（図1）．この患者は歯周維持療法に対してきわめて協力度が高く，術後5年目においても歯周ポケット深さと付着の喪失は3mmと5mmであり，この値は過去2年と比べて安定しており不変であった．

臨床研究

2005年7月から2007年3月までに培養骨膜シートを用いて歯周外科手術を受けた25人が本研究に登録された．このうち15人は1年予後の研究に含まれていた人達である[4)7)]．5年の予後観察期間中に6か月目，1年目，2年目の時点で一人ずつ脱落し，結果として中等度から高度の慢性歯周炎を呈する22名（女性18名，男性4名，平均年齢57.4±7.9歳）が解析の対象となった．

歯周基本治療完了後3か月目に全顎の再評価を行い，治療に対する反応性を見極め歯周再生治療の適応かどうかを決定した．歯周手術法はすでに上で述べた通りである．術後の厳密なプラークコントロールからなるメインテナンスリコールのための受診は約1か月に1度の割で5年間継続された．ベースラインと1年目，3年目，5年目のデータの有意差検定は，ウィルコクソン順位和検定で行った．

術後1年目の結果はベースラインと比較して，平均歯周ポケット深さ，平均付着の喪失，平均エックス線的骨欠損深さにおいて有意な改善を認めた（歯周ポケット深さ：2.9±0.4mm　対7.6±1.4mm，危険率＜0.01；付着の喪失：4.8±1.4mm　対8.0±1.4mm，危険率＜0.01；骨欠損深さ：1.4±1.1mm　対4.6±1.0mm，危険率＜0.01）．術後3年目経過しても平均歯周ポケット深さと平均付着の喪失は1年目と比較して安定していた（歯周ポケット深さ：3.0±0.2mm　対2.9±0.4mm；付着の喪失：4.7±1.3mm　対4.8±1.4mm）そして3年目の骨欠損深さの値は1年目と比較して統計学的に有意に改善した（0.6±0.9mm　対1.4±1.1mm，危険率＜0.01）．この傾向は術後5年目まで続いたが，歯周ポケット深さと付着の喪失においては3年目と比較して統計学的に有意差は無かった（歯周ポケット深さ：2.9±0.3mm　対3.0±0.2mm；付着の喪失：4.6±1.2mm　対4.7±1.3mm）．しかしながら，エックス線的骨欠損深さは5年目と3年目の間で統計学的に有意に改善した（エックス線的骨欠損深さ：0.2±0.5mm　対0.6±0.9mm，危険率＜0.05）[8)]．さらに注目すべきは本研究の5年間の予後観察期間にわたって，有害事象は生じなかったことである．

考　察

本研究が示したことはヒト培養骨膜シートと自己多血小板血漿およびハイドロキシアパタイト顆粒の組み合わせの治療結果は5年の評価期間にわたって安定した生理学的支持構造を維持していた

ことであるが，これは期間を通じて患者さんの優れた口腔清掃レベルと健康な歯肉組織を維持できたことが背景にある．特筆すべきは5年間の観察期間中，22名の患者の何れにも感染の発症や有害事象の発生は一切無かったことである．以前の著者らの報告によると術後6か月で得られた付着の有意な獲得は術後1年目まで維持されていた[4)7)]ことと，エックス線的骨不透化像が増加することであった．本研究結果はこの早期の所見を5年目まで延長したもので，より臨床的に安定であることが示された．

ヒト培養骨膜シートと多血小板血漿およびハイドロキシアパタイト顆粒を用いた治療は，術後5年目で4.7mmの歯周ポケット深さ減少，3.5mmの付着の獲得および4.5mmのエックス線的骨内欠損の改善を認めた．以前に著者らが報告した多血小板血漿とハイドロキシアパタイト顆粒の混合物を骨内欠損に填塞する方法では術後1年目において，4.7±1.6mmの歯周ポケット深さの減少，3.4±1.7mmの付着の獲得，3.5±1.5mmのエックス線的骨欠損深さの変化がみられた[6)]．ヒト培養骨膜シートと多血小板血漿およびハイドロキシアパタイト顆粒を用いた本治療の結果は培養骨膜シート無しの多血小板血漿およびハイドロキシアパタイトだけの治療より臨床的に好ましい結果が得られた．この臨床結果に寄与した重要な因子の一つは，ヒト骨膜シートに含まれる骨原性細胞の存在であろう．

6週間培養して作製された骨膜シートのアルカリホスファターゼ活性はフォンコッサ染色で陽性にそまる石灰化物沈着所見と一致していた[9)-12)]．さらにヒト培養骨膜シートをヌードマウスの背部皮下組織に移植したところ，石灰化した類骨様組織を形成した[9)-12)]．加えてヒト骨膜シートの表面抗原を解析したところ，CD73，CD90，CD105分子の発現が陽性でCD19，CD34，CD45分子の発現は陰性であった．これは国際細胞治療学会によって定義された骨髄間葉系細胞の最低条件と一致している[13)]．

ヒト骨膜シートから放出される様々なサイトカインについて調べると，分化誘導培地で培養した骨膜シートからは骨芽細胞の分化と関連のあるGRO，IL-8，MCP-1が放出されていた[9)]．一方，対照として分化誘導させない培地で培養した骨膜シートからは，起炎物質であるIL-6やIL-7の高いレベルでの放出が認められた．従ってヒト培養骨膜シートは生物学的に機能する薬剤除放システムとして細胞に好ましい影響を与え，歯周組織再生に関連のある重要な増殖因子の産生を通して移植した周囲の異所性骨形成の核として作用することが明らかとなった．

結　論

ヒト培養骨膜シートと多血小板血漿およびハイドロキシアパタイト顆粒の組み合わせの治療でひとたび臨床結果が成功すれば，その結果は5年間維持されることが明らかとなった．これより歯周治療に於いて組織工学的に作製されたヒト培養骨膜シートの長期安全性について確立された．

文　献

1）Camelo M, Nevins ML, Schenk RK, Lynch SE and Nevins M: Periodontal regeneration in human class II furcations using purified recombinant human platelet-derived growth factor BB (rhPDGF-BB) with bone allograft. Int J Periodontics Restorative Dent 23: 213-225, 2003.

2）Okuda K, Momose M, Murata M, Saito Y, Inoie M, Shinohara C, Wolff LF and Yoshie H: Treatment of chronic desquamative gingivitis using tissue engineered human cultured gingival epithelial sheets: a case report. Int J Periodontics Restorative Dent 24: 119-125, 2004.

3）Nevins M, Giannobile EV, McGuire MK, Kao RT, Mellonig JT, Hinrichs JE, McAllister BS, Murphy KS, McClain PK, Nevins ML, Paquette DW, Han TJ, Reddy MS, Lavin PT, Genco RJ and Lynch SE: Platelet-derived growth factor stimulates bone fill and rate of attachment level gain: Results of a large multicenter randomized controlled trial. J Periodontol 76: 2205-2215, 2005.

4) Yamamiya K, Okuda K, Kawase T, Hata K, Wolff LF and Yoshie H: Tissue-engineered cultured periosteum used with platelet-rich plasma and hydroxyapatite in treating human osseous defects. J Periodontol 79: 811-818, 2008.

5) Kawase T, Okuda K, Kogami H, Nakayama H, Nagata M, Nakata K and Yoshie H: Characterization of human cultured periosteal sheets expressing bone-forming potential: in vitro and in vivo animal studies. J Tissue Eng Regen Med 3: 218-229, 2009.

6) Okuda K, Tai H, Tanabe K, Suzuki H, Sato H, Kawase T, Saito Y, Wolff LF and Yoshie H: Platelet-rich plasma combined with a porous hydroxyapatite graft for the treatment of intrabony periodontal defects in humans: a comparative controlled clinical study J Periodontol 76: 890-898, 2005.

7) Okuda K, Yamamiya K, Kawase T, Mizuno H, Ueda M and Yoshie H: Treatment of human infrabony periodontal defects by grafting human cultured periosteum sheets combined with platelet-rich plasma and porous hudroxyapatite granules: case series. J Int Acad Periodontol 11: 206-213, 2009.

8) Okuda K, Kawase T, Nagata M, Yamamiya K, Nakata K, Wolff LF and Yoshie H: Tissue engineered cultured periosteum sheet application to treat infrabony defects: case series and 5-year results. Int J Periodontics Restorative Dent 33: 281-287, 2013.

9) Kawase T, Okuda K, Kogami H, Nakayama H, Nagata M, Nakata K and Yoshie H: Characterization of human cultured periosteal sheets expressing bone-forming potential: in vitro and in vivo animal studies. J Tissue Eng Regen Med 3: 218-229, 2009.

10) Kawase T, Okuda K, Kogami H, Nakayama H, Nagata M and Yoshie H: Osteogenic activity of human periosteal sheets cultured on salmon collagen-coated ePTFE meshes. J Mater Sci Mater Med 21: 731-739, 2010.

11) Kawase T, Okuda K, Kogami H, Nakayama H, Sato T, Wolff LF and Yoshie H: Human periosteum-derived cells combined with superporous hydroxyapatite blocks used as an osteogenic bone substitute for periodontal regenerative therapy: an animal implantation study using nude mice. J Periodontol 81: 420-427, 2010.

12) Kawase T, Yamanaka K, Suda Y, Kaneko T, Okuda K, Kogami H, Nakayama H, Nagata M, Wolff LF and Yoshie H: Collagen-coated poly (L-lactide-co-ε-caprolactone) film: a promising scaffold for cultured periosteal sheets. J Periodontol 81: 1653-1662, 2010.

13) Dominici M, Le Blanc K, Mueller I, Slaper-Cortenbach I, Marini F, Krause D, Deans R, Keating A, Prockop DJ and Horwitz E: Minimal criteria for defining multipotent mesenchymal stromal cells. The international society for cellular therapy position statement. Cytotherapy 8: 315-317, 2006.