乳癌術後同側領域リンパ節再発に対する局所コントロール
－5症例の経験－

島 影 尚 弘
長岡赤十字病院　外科

Local Control of Ipsilateral Regional Lymph Node Recurrence After Breast Cancer surgery
- Five Case Studies -

Naohiro SHIMAKAGE

Department of Surgery, Japanese Red Cross Nagaoka Hospital

要　旨

2003年1月から2013年12月まで，当科で施行した原発乳癌手術は1,465例で，術後に同側の領域リンパ節単独再発を認めた5例を検討した．センチネルリンパ節生検（SLNB）は2004年1月より色素法で開始した．SLNB以前の3症例は腋窩リンパ節郭清（ALND：axillary lymph node dissection）を行っている．他の2例はSLNBであった．1例はHER-2陽性で，リンパ節郭清（LND）は行わず，ハーセプチン併用の化学療法を選択した．1例は，再発の放射線療法（RT：radiotherapy）後の再燃に対しLNDを施行した．3例はLND後にRTを追加した．RTを施行した4例は，全例に薬物療法を追加している．2013年12月時点で全例無再発生存中である．RLN単独再発の局所コントロールとして，生物学的特性を考慮し，LND後にRTと薬物療法を加える集学的療法は，局所および遠隔再発の抑制に有効と考えられた．

キーワード：領域リンパ節再発，リンパ節郭清，放射線療法，集学的療法

はじめに

近年，乳癌診療ガイドラインの普及と生物学的特性の研究の飛躍的進歩に伴い，術前・術後の補助化学療法や術後のRTが画一化され，再発の多くは遠隔転移（DM：distant metastasis）で，領域リンパ節（RLN：regional lymph node）の単独再発は稀である．RLN単独再発に対し，LND後にRTを追加し，薬物療法を加えて局所制御することが，DMの抑制に有効と考えられている．

目　的

乳癌診療ガイドラインによる治療で，DMは認められるも，RLNの単独再発は稀である．当院のRLN単独再発症例を検討し，LNDや化学療法およびRTのDMへの有効性を検討した．

対　象

2003年1月から2013年12月の10年間に，当院で施行した1,465例の原発乳癌手術例中，RLN

Reprint requests to: Naohiro SHIMAKAGE
Department of Surgery, Japanese Red Cross
Nagaoka Hospital,
2-297-1 Senshu,
Nagaoka 940-2085, Japan.

別刷請求先：〒940-2085　長岡市千秋2-297-1
長岡赤十字病院　外科　　島影尚弘

単独再発を認めた5症例について検討した．全例術前化学療法（NAC ： neoadjuvant chemothrapy）は施行していなかった．

方　　法

診療記録から，初回手術時の臨床診断と手術術式および病理組織学的データに，RTを含めた後療法を比較し，RLN再発時点での状況と再発に対する治療を検討した．乳癌の病期分類はTNM悪性腫瘍の分類第7版（2009　金原出版株式会社）を使用した．その他略語は乳癌取扱い規約第17版（2012　金原出版株式会社）を用いた．

結　　果

1）初回手術時所見（表1.2）

手術時平均年齢は中央値51歳3ヶ月（41歳11ヶ月-58歳9ヶ月）と比較的若い症例であった．TNM分類での病期は，cT1N0M0のStage Ⅰが1例，cT2N0M0のStage ⅡAが2例，cT2N1M0のStage ⅡBが2例であった．

最大腫瘍径は中央値3.23cm（1.8-4.5cm）で，NACの基準に達するものが多かった．手術は乳

表1.2.3.4　術後領域リンパ節単独再発症例の詳細
（症例1.2.3.4.は放射線治療施行症例．5.は化学療法単独症例.）

表1

症例	手術日	手術時年齢	局在	cT(cm)NM	手術術式	術後薬物療法	術後放射線療法
1	2003/1	58歳5ヶ月	右[C]	cT2(4.5x4.0)N1M0	Bt+Ax(level Ⅱ)	CEF療法2コース後TOR内服	-
2	2003/12	58歳9ヶ月	右[C]	cT2(3.7x2.3)N0M0	Bt+Ax(level Ⅱ)	CEF療法2コース	-
3	2005/4	53歳6ヶ月	左[C]	cT1(1.8x0.8)N0M0	Bp+SLNB	ANA	残存乳房照射(50Gy)
4	2006/1	41歳11ヶ月	右[ECD]	cT2(2.3x1.9)N0M0	Bp+SLNB	5' DFUR(ほとんど内服せず)	-
5	2003/1	43歳9ヶ月	左[CA]	cT2(3.8x3.7)N1M0	Bp+Ax(level Ⅱ)	5' DFUR(2年)TAM(3年)内服	残存乳房照射(50Gy)

この時期実施したCEF療法(C:cyclophosphamide;100mg p.o.(14日間),E;epirubcin:60mg/m² day1. day8.,F:5-fluorouracil;500mg/m² day1. day8.)
ANA : anastrozole　TAM : tamoxifen　TOR : toremifene　5'DFUR : doxifluridine

表2

症例	組織型	ly	v	LN転移(切除リンパ節数)	NG	ER	PgR	HER-2	FISH	subtype
1	充実腺管癌	1	0	7 (21)	1	(+)	(-)	2+	negative	luminalB (HER-2陰性)
2	硬癌	1	0	3 (10)	1	(-)	(-)	1+	施行せず	triple negative
3	硬癌	2	0	0 (2)	3	80%	10%	2+	negative	luminal A
4	充実腺管癌	0	0	0 (8)	3	0%	0%	1+	施行せず	triple negative
5	硬癌	2	1	1 (16)	3	40%	20-30%	3+	施行せず	luminalB(HER-2陽性)

ER, PgRの(+),(-)はenzyme immunoassay (EIA)法。 ER, PgRの%は免疫組織化学的方法immunohistochemikal staining : IHC法。

房切除術（Bt）が3例，乳房部分切除術（Bp）が2例であった．術前画像診断にて腋窩リンパ節転移（ALNM：axillary lymph node metastasis）陽性（(＋)）の2例と，腫瘍最大径3cm以上の1例に対しては，レベルⅡ（(Ⅱ)）までのALNDを行った．他の2例はSLNBで，リンパ節転移（LNM：lymph node metastasis）が陰性（(－)）のため，ALNDは施行しなかった．

2）術後病理組織検査結果（表2）

様々な亜分類に属しており，病理学的に一定の見解は認められなかった．

3）初回手術後の後療法（表1）

症例1. 2.は，BtのLNM（＋）例で，CEF療法（C：cyclophosphamide, E：epirubcin, F：5-fluorouracil）を2コース実施した．症例1.はluminal B typeでありToremifene（TOR）の内服を追加したが，症例2.はtriple negative type（TN）のため経過観察とした．両例とも乳房切除後RT（PMRT：postmastectomy radiation therapy）は行っていない．

症例3.は，病期Ⅰでluminal A typeのBp例のため，残存乳房照射50Gy後にAnastrozole（ANA）を内服した．

症例4.は，TNであり，現在なら化学療法を行う患者である．2006年頃は一定の治療方針がなく，doxifluridine（5'-DFUR）を処方したが，内服はしていなかった．LNM（－）のためPMRTは行っていない．

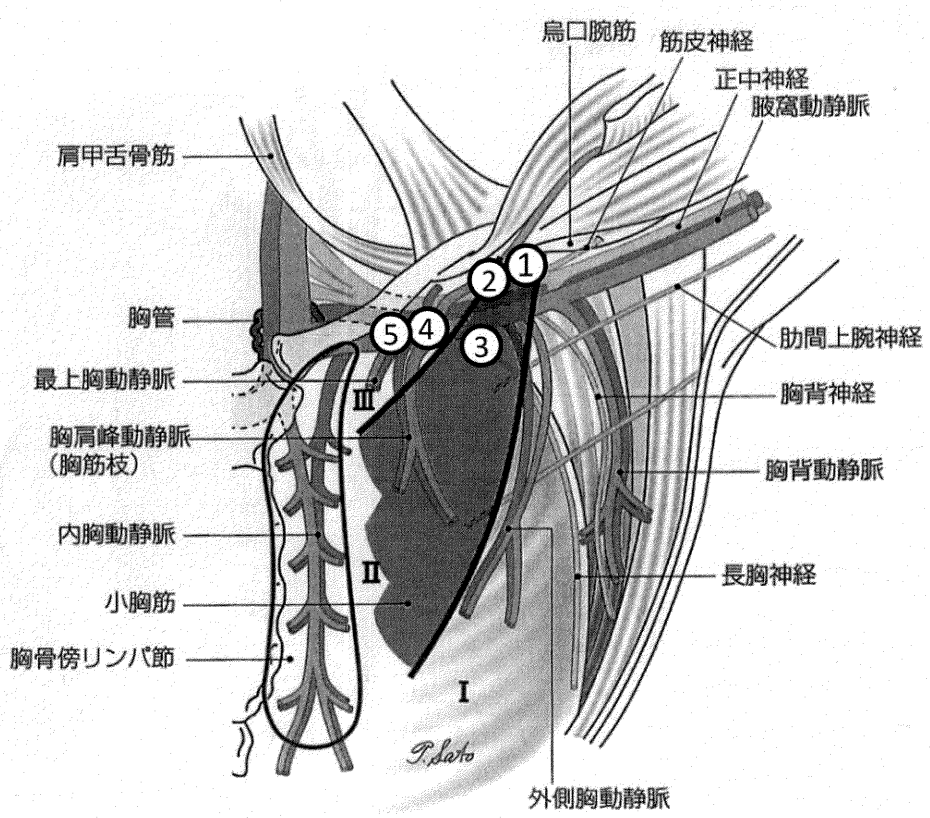

図1　リンパ節初再発部位（番号は症例番号と一致）

症例5.は，HER-2陽性であるが，術後補助療法でTrastuzummab（Tr）が使用出来ず，残存乳房照射後に5'-DFURを2年，Tamoxifen（TAM）を3年内服した．

4）RLN再発時期および発見手段（表3）

術後無再発期間の平均値は，中央値38.6ヶ月（15-57ヶ月）であった．LN再発（LNR：lymph node recurrnce）の部位と個数に関してTNM分類で規定すれば，N1およびN3aである（表3）（図1）．発見手段は，経過観察中に行っている超音波検査（US）が3例，CT検査が1例，視触診は1例であった．なお，全例CT検査で他に転移が無いことを確認した．

5）RLN再発への治療（表4）

LNDはレベルⅢまでのALNDを基本郭清とした．

症例1.は，USにて確認している2個のLNに対し，傍胸骨と鎖骨上窩に鎖骨下領域（PS＋SC＋IC: parasternal＋supraclavicular＋infra-clavicular）も含めてRTを行い，その後Letrozole（LET）の内服で経過観察したが，1個のLNに再燃を認めLNDを行った．

症例2.3.4.は，LND後にPS＋SC＋ICおよびPS＋SCにRT追加した．その後，症例2.に対し

表3

症例	無再発期間	再発部位・個数	発見手段	他の再発
1	4年9ヶ月	胸筋間LNを2個認める（10mmと5mm）。	US	CTでLNのみ
2	3年9ヶ月	USで胸筋間LN（7.4mm）を1個認めるも、CTでは確認できず。3ヶ月後USで8mmと増大。6ヶ月後CTでLN再発を確認。	US	CTでLNのみ
3	2年7ヶ月	CTで：レベルⅢに8x11mmのLN1個認める。1ヶ月前のUSではLN不明。	CT	CTでLNのみ
4	1年3ヶ月	触診にて胸筋間LN1個を触知（USで22.1x13.1）。	触診	CTでLNのみ
5	3年9ヶ月	USでレベルⅢに19.5mmのLNを1個認めるも、CTで不明。2ヶ月後USで再検し、ABCでクラスⅤ。	US	CTでLNのみ

LN : lymph node　ABC : aspiration biopsy cytology

表4

症例	治療	転移リンパ節（レベルⅠ・Ⅱ・Ⅲ）	放射線照射（症例5は化学療法内容）	維持療法	完全奏効期間（確認診断）
1	LN dissection	Ⅰ:0/0, Ⅱ:1/1, Ⅲ:0/0	局所コントロールとして放射線照射を50Gy施行（胸壁+PS+SC+IC）し、LET内服にて経過観察し、1年8ヶ月CRを継続した。USで胸筋間LNの再燃を疑い,2年1ヶ月後にCTで再燃を確認し、LN dissectionを施行した。	LET	3年9ヶ月（CT）
2	LN dissection	Ⅰ:0/4, Ⅱ:3/4, Ⅲ:0/0	LN dissection後に50Gy照射（PS+SC+IC）	S-1（10ヶ月）	6年（CT）
3	LN dissection	Ⅰ:0/5, Ⅱ:0/4, Ⅲ:1/2	LN dissection後に50Gy照射（PS+SC+IC）	CEF4コース→LET	5年2ヶ月（CT）
4	LN dissection	Ⅰ:0/4, Ⅱ:1/3, Ⅲ:0/6	LN dissection後に50Gy照射（PS+SC）	CEF4コース→PTX9回	6年4ヶ月（CT）
5	ハーセプチン	-	ハーセプチン（2年）に、TS-1（80mg）を3週投与1週休薬を5コース併用。LN消失後にUFT（1.5g）に変更し1年間内服を継続併用。	閉経確認後ANA	7年5ヶ月（CT）

この時期実施したCEF療法（C:cyclophosphamide;600mg/m² day1. ,E;epirubcin:60mg/m² day1. .,F:5-fluorouracil;500mg/m² day1.）はtri-weeklyで点滴投与。
PTX療法（paclitaxel : 80 mg/m day1.8.15.）は3投1休で投与。　TS-1 : tegafur;gimestat and otastat potassium　LET : letrozole

ては，TN 症例であり，予測以上の LNM を認めたため，S-1（80mg）を 12 コース（3 週内服し，1 週休薬を 1 コース）投与し経過観察している．症例 3.は，CEF 療法を 4 コース行った後，LET の内服を継続している．症例 4.は，CEF 療法を 4 コース行った後，パクリタキセルを 3 週投与 1 週休薬で 9 回逐次投与し，現在経過観察を行っている．

症例 5.は，RT を行わず Tr 併用の化学療法を行い，完全奏効（CR）と閉経状態を確認した後に，ANA の内服で経過観察中である．

2013 年 12 月時点で CR を維持している．LND および Tr 併用化学療法後からの CR 期間は，中央値 5 年 11 ヶ月（3 年 9 ヶ月-7 年 5 ヶ月）であった．以上から，RLN 単独再発に対し乳癌の生物学的特性を考慮したうえで，HER-2 陽性症例以外はレベルⅢまでの LND を行い，鎖骨上窩および胸壁への RT 後に薬物療法を追加することは，局所再発（LR ： local recurrence）と DM の抑制に有効と考えられる．

考　　察

近年，乳癌診療ガイドラインの普及と生物学的特性の分類が飛躍的に進歩し，原発性乳癌に対する周術期初期治療が画一化され，RLN 単独再発は稀で，多くは DM である．しかし，定期受診に際し局所及び領域リンパ節の US 検査を定期的に施行することが，局所および領域リンパ節の早期発見に有用との報告も聞かれる．実際に今回の 5 例中 3 例は US 検査がきっかけとなった．ガイドラインの改定に伴い局所コントロールの治療にも変化が生じており，切除可能であれば早期に発見し手術することも，治療の選択枝と考えられる．

2003 年 1 月から 2013 年 12 月までの当院の RLN 単独再発は 5 症例で，全例 2006 年 1 月以前の手術例であった．そこで当院の 2003 年からの手術術式の変遷，および 2004 年から開始した SLNB の現状と，LNM を伴う高リスク患者に対して施行された RT を示し，文献的考察を含め RLN 単独再発と局所コントロールについて検討した．

手術法は，Bt から Bp へと移行してきが，2009 年以降は Bt が増加し，現在では Bp より Bt が多い．2013 年 7 月よりインプラントによる再建が保険適応になり，この傾向は続くものと推測される．

SLNB に関して，2006 年以降は施行率および陽性率は安定しており，SLNB は標準術式となっている（**図 2**）（**図 3-1**）（**図 3-2**）．

RT では，ガイドラインや技術の変化に加え，乳癌の治療薬剤の副作用を考慮することで違いが生じている．当院では 2008 年が変換期となっていた．2008 年以前は郭清範囲外のリンパ節を対象に，PS＋SC＋IC や逆 L 字型と称し，PS＋SC を中心に小胸筋中央内側寄りからレベルⅢの領域に RT を依頼していた．2009 年以降は，現在の推奨領域である胸壁と鎖骨上窩が中心となってい

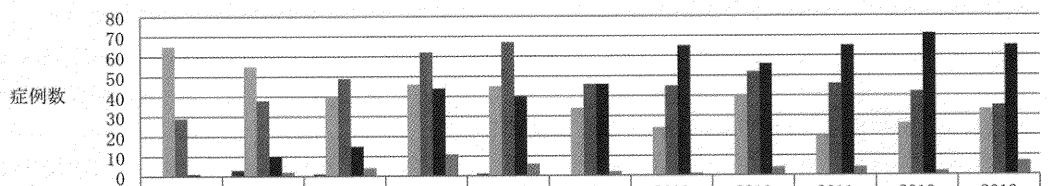

	2003	2004	2005	2006	2007	2008	2009	2010	2011	2012	2013
■胸筋合併乳房切除	0	3	1	0	1	0	0	0	0	0	0
■胸筋温存乳房切除術	65	55	40	46	45	34	24	40	20	26	33
■乳房温存術	29	38	49	62	67	46	45	52	46	42	35
■全乳房切除術	1	10	15	44	40	46	65	56	65	71	65
■広範囲切除	0	2	4	11	6	2	1	4	4	2	7

図 2　乳癌術式の推移

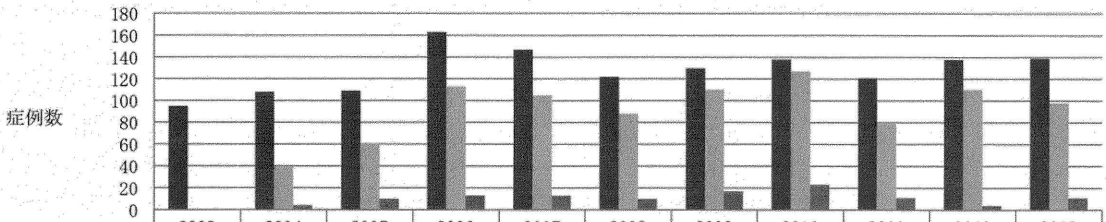

	2003	2004	2005	2006	2007	2008	2009	2010	2011	2012	2013
■手術数	95	108	109	163	147	122	130	138	121	138	139
■SLMB生検数	0	39	61	113	105	88	110	127	79	110	98
■陽性数	0	4	10	13	13	10	17	23	11	4	11

図3-1　SLNB施行数・陽生数

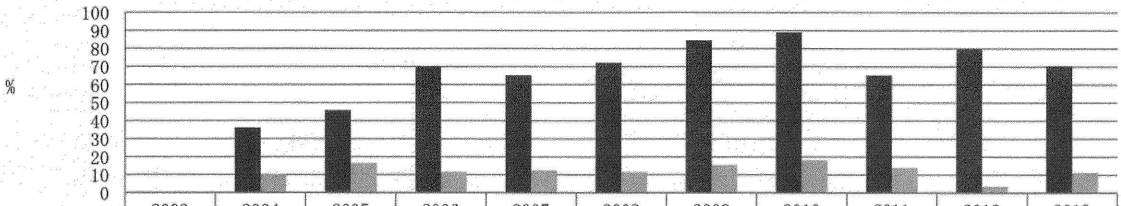

	2003	2004	2005	2006	2007	2008	2009	2010	2011	2012	2013
■SLNB施行率	0	36.1	45.9	69.9	65.2	72.1	84.6	89.1	65.3	79.7	70.5
■SLN陽性率	0	10.3	16.4	11.5	12.4	11.4	15.5	18.1	13.9	3.6	11.2

図3-2　SLNB施行率・陽生率

る．また，乳房温存療法後の残存乳房照射は，基本的には上縁は胸骨痕，下縁は乳房下溝の足側1cm，内測縁は正中，外側縁は中－後腋窩線である．（**図4-1**）（**図4-2-1**）（**図4-2-2**）

RT以外にも，Trが2008年2月より術後補助化学療法の適応となり，乳癌薬物療法は確実に変化した．

ALNDとRTに関しては，2014年アメリカ腫瘍学会（ASCO）からのガイドラインで，SLN（－）の早期乳癌に対しALNDは推奨していない．2個以下のSLN（＋）でも，Bp後にRTが予定されていればALNDは推奨していないが，Bt例でSLN（＋）の場合はALNDを奨励している[1]．

当院の症例3.4.は，SLNBにてSLM（－）のためRT適応はなかった．症例5.は，ALNDで1個にLNM（＋）（＜4個）を認めていたが，PMRTの絶対適応ではないため施行していない．HER-2陽性であり，Trが投与可能であれば，Tr併用の分子標的療法後に，残存乳房照射時に鎖骨上窩へのRTを追加した可能性はある．

SLN（＋）とSLN微小転移（pN1mi）の患者で，ALND（Ⅱ）を省略し経過観察した結果，2個以下ならALNRは0.1％以下であり，ガイドラインにそった薬物療法を施行すればALNDの省略も可能との報告がある[2]．同側ALNRは高リスク患者に多く，初期治療後平均2.5年で再発し，再発後の5年生存率は20-30％と悪く，集学的療法が残された治療と考えられる[3]．鎖骨上リンパ節再発の予後は不良だが，他のDMと比較すれば若干は良く，RTでの局所コントロールを含めた

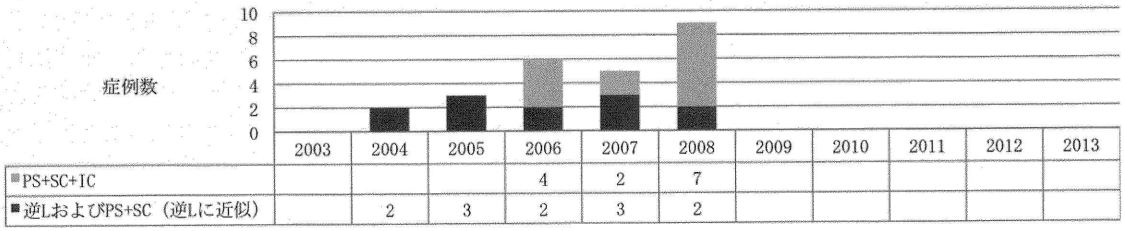

図 4-1　術後補助放射線照射療法の推移（胸壁照射なし）

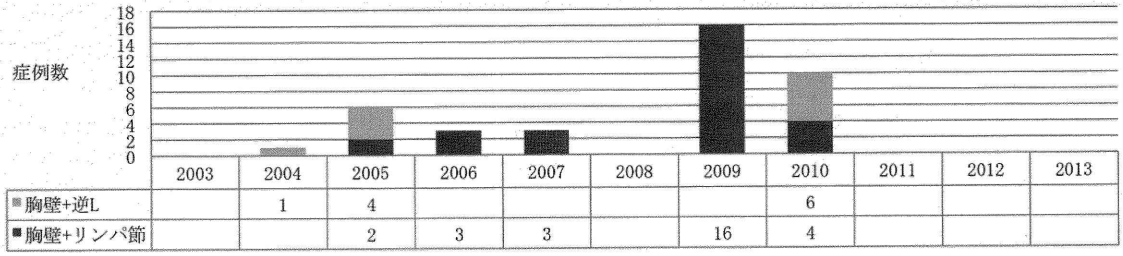

図 4-2-1　術後補助放射線照射療法の推移（胸壁照射あり）

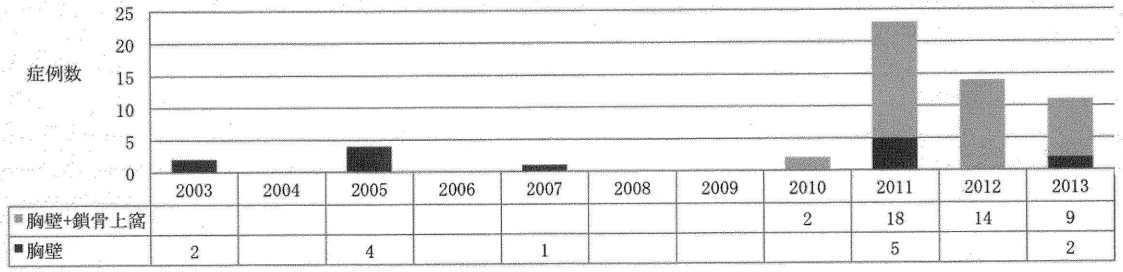

図 4-2-2　術後補助放射線照射療法の推移（胸壁照射あり）

集学的療法が，全生存率を向上させるとの報告もある[3]．

乳癌取り扱い規約第 15 版より，鎖骨上リンパ節は N3c・M0 の Stage Ⅲ で，以前の M1（リンパ節）・Stage Ⅳ と取扱いが違ってきている[3]．2001 年 ASCO のガイドラインでは，4 個以上の ALNM のある患者には，乳房切除後に胸壁および鎖骨上窩に PMRT を推奨している．2014 年では，2 個以下の SLN（＋）に対しても，再発リスクにより RT が DM を抑制すると考えられ，PMRT を施行する傾向にある．初回手術時の ALNM に対する照射適応の見直しが必要なのかもしれない．

症例 1.は，ALND で LNM（＋）7 個（＞4 個）を認め PMRT の適応であった．最大腫瘍径は 4.5cm であったが，luminal B type で脈管侵襲や核異型度は低く，レベル Ⅱ までの LND は確実に施行したと判断した．術後リンパ浮腫軽減目的も兼ねて，PMRT を省略し，薬物療法だけにした．LNR は烏口突起に近い小胸筋の外側であり，胸壁と鎖骨上窩への RT では照射領域外となるため，RT でこれが制御出来たかが問題である．

NAC 症例も含め，3 個以下の ALNM（＋）の T1/T2 乳癌の PMRT の適応は，切除腫瘍断端との距離と大胸筋との関係であり，生物学的特性や

年齢での十分な証拠はない[4]．SLN（－）例のALNRは1.4－0.46％と予想以上に低いが[5)－7)]，若年者と非照射例に多く，無遠隔転移生存率がALNDを行ったN0－N1乳癌より有意に高い．その経過から腋窩のLRとの発想もある[5]．

ALNDを伴うBt例で，3個以下のALN（＋）に対し，PMRTが症例のリスクによりLRとDMを抑制すると考えられている[5]．今回は，症例2.が相当する．初回手術時のALNDで，レベルⅠに2/9，レベルⅡに1/1と，合計3個（＜4個）のLNM（＋）を認めた．PMRTの絶対適応ではないが，現在なら最大腫瘍径3.7cmのTNであり，胸壁と鎖骨上窩へPMRTを適応しても良いと考えられる．しかし症例1.と同位置のLNRであり，照射の領域外となる可能性がある．縮小化されつつあるALNDをどこまで行うか，RT領域がALNDを十分に補充できるのかは，有用性と副作用との比較で難しい問題が残る．

Bp後の照射は，残存乳房に腋窩を加えなければ，ALNRの可能性が高まる[7]．胸骨傍リンパ節照射に関しては，乳房病変とALNの制御でリスクは低下し，胸壁照射で若干は網羅できるため，PMRTによる心・肺への副作用や，薬物療法の弊害を考慮すると推奨されない[4]．

SLN（＋）でもALNR率はpN1miで0.3％（0－3.7％），N1は0.7％（0－7.1％）と低い．またLNに遊離腫瘍細胞を認める症例（pN0（i＋））にALNRの報告はなかった[8)9)]．腫瘍浸潤径1cm以下で，さらにpN1mi以下の組織異型度が低いものに限定すれば，ALND省略可能を示唆する報告もある[8)9)]．しかし，これらの報告もリスクによっては補助化学療法やRTを受けており，ALNDの効果はないかも知れない．そして，多くの報告はLRの高リスク患者を含めていないことから，ALNDはALNRの予防より，高リスク患者の効果的な治療と見なす報告もある[8]．特にPMRTはLNM（＋）4個以上のLRを低下させ，LNM（＋）患者の15年死亡率を5.4％低下させるとの報告もあるが，PMRTによりリンパ流や血流の変化が生じるため，補助薬物療法とRTとの優先順位の問題が残される[10]．SLN（＋）例では，ALND群で補助化学療法が追加されても，乳癌死やLRとDMは10％程度認める．非郭清群においてもLRは比較的高い[11]．多変量性解析にてER（－）と脈管侵襲のみが再発の予測因子との報告もあり[11]，PMRTの治療の方向性は確立していないのが現状である．

結　論

RLN単独再発に対し乳癌の生物学的特性を考慮し，局所コントロールとしてLND後にRTを施行し，その後薬物療法を追加することが，LRおよびDMの抑制に有効と考えられる．しかし縮小化傾向のALNDを，どこまで正確に行うべきか，またRTをどこまで広げるかは，有用性と副作用や年齢と生物学的特性も考慮すれば，難しい問題が多いと考えられる．

文　献

1）Lyman GH, Temin S,Edge SB, Newman LA, Turner RR, Weaver DL, Benson Ⅲ AB, Bosserman LD, Burstein HJ, Cody Ⅲ H, Hayman J, Perkins CL, Podoloff DA and Giuliano AE: Sentinel Lymph Node Biopsy for Patients With Early－Stage Breast Cancer:American Society of Clinical Oncology Clinical Practice Guideline Update.J Clin Oncol 32. ©2014 by American Society of Clinical Oncology. doi; 10.1200/JCO.2013.54.1177.

2）Langer I, Marti WR, Guller U, Moch H, Harder F, Oertli D and Zuber M: Axillary Recurrence Rate in Breast Cancer Patients With Negative Sentinel Lymph Node（SLN）or SLN Micrometastases: Prospective Analysis of 150 Patients After SLN Biopsy.Ann Surg. 241; 152－158. 2005. doi:10.1097/01.sla.0000149305.23322.3c.

3）van der Sangen MJC, Coebergh JW, Roumen RMH, Vreugdenhil G and Voogd AC: Detection, Treatment, and Outcome of Isolated Supraclavicular Recurrence in 42 Patients with Invasive Breast Carcinoma. Cancer 98: 11－17. 2003. doi;

10.1002/cncr.11469.

4）Recht A, Edge SB, Solin LJ, Robinson DS, Estabrook A, Fine RE, Fleming GF,Formenti S, Hudis C, Kirshner JJ, Krause DA, Kuske RR, Langer AS, Sledge GW Jr, Whelan TJ and Pfister DG: American Society of Clinical Oncology.: Postmastectomy Radiotherapy: Clinical Practice Guidelines of the American Society of Clinical Oncology. J Clin Oncol. 19; 1539 - 1569. 2001.

5）EBCTCG（Early Breast Cancer Trialists' Collaborative Group）Effect of radiotherapy after mastectomy and axillary surgery on 10 - year recurrence and 20 - year breast cancer mortali - ty: meta - analysis of individual patient data for 8135 women in 22 randomised trials.Lancet 383; 2127 - 2135. 2014. doi: 10.1016/S0140 - 6736, 60488 - 8.

6）Smidt ML, Janssen CM, Kuster DM, Bruggink ED and Strobbe LJ: Axillary Recurrence After a Negative Sentinel Node Biopsy for Breast Cancer: Incidence and Clinical Significance.: Ann Surg Oncol. 12; 29 - 33. 2005.

7）van Wely BJ, van den Wildenberg FJ, Gobardhan P, van Dalen T, Borel Rinkes IH, Theunissen EB, Wijsman JH, Emst M, van der Pol CC, Madsen EV, Vles WJ, Wauters CA, de Wilt JH, Strobbe LJ; Axillary Recurrences After Sentinel Lymph Node Biopsy: A Multicentre Analysis and Follow - up of Sentinel Lymph Node Negative Breast Cancer Patients.Eur J Surg Oncol. 38; 925 - 931. 2012. doi: 10. 1016/j.ejso. 2012.04. 016.[Epub]

8）Francissen CM, Dings PJ, van Dalen T, Strobbe LJ, van Laarhoven HW and de Wilt JH: Axillary Recurrence After a Tumor - Positive Sentinel Lymph Node Biopsy Without Axillary Treatment: A Review of the Literature.: Ann Surg Oncol. 19; 4140 - 4149. 2012. doi: 10.1245/s10434 - 012 - 2490 - 4. [Epub]

9）Nadeem RM: The feasibility of a randomised con - trolled trial for the axillary management of a select group of invasive breast cancer patients: SLNB vs. no - SLNB. Breast Cancer. 2013 jul 12 [Epub]. PMID: 23846682[PubMed]

10）Sautter - Bihl ML, Souchon R, Budach W, Sedlmayer F, Feyer P, Harms W, Haase W, Dunst J, Wenz F and Sauer R: DEGRO practical guideline for radiotherapy of breast cancer Ⅱ. Postmastectomy radiotherapy, irradiation of regional lymphatics, and treatment of locally advanced disease. Strahlenther Onkol. 184: 347 - 353. 2008. doi: 10.1007/s00066 - 008 - 1901 - 8.

11）Cyr A, Gao F, Gillanders WE, Aft RL, Eberlein TJ and Margenthaler JA: Disease Recurrence in Sentinel Node - Positive Breast Cancer Patients Forgoing Axillary Lymph Node Dissection. Ann Surg Oncol. 19; 3185 - 3191. 2012. doi: 10.1245/ s10434 - 012 - 2547 - 4.[Epub]

（平成 27 年 2 月 12 日受付）
〔特　別　掲　載〕