症　例　報　告

子宮頸癌術後に生じた外腸骨動脈による絞扼性イレウスの1例

油座　築・皆川　昌広・髙野　可赴・三浦　宏平
滝沢　一泰・坂田　純・小林　隆・小杉　伸一
若井　俊文
新潟大学大学院医歯学総合研究科
消化器・一般外科学分野（第一外科）

A Case of Strangulated Ileus Caused by the External Iliac Artery after Surgery for Cervical Cancer

Kizuki YUZA, Masahiro MINAGAWA, Kabuto TAKANO, Kohei MIURA
Kazuyasu TAKIZAWA, Jun SAKATA, Takashi KOBAYASHI
Shin - ichi KOSUGI and Toshifumi WAKAI

Division of Digestive and General Surgery, Niigata University
Graduate School of Medical and Dental Sciences

要　旨

症例は64歳女性．子宮頸癌ⅡB期の診断で，術前化学療法後に広汎子宮全摘術を施行された．術後の化学放射線療法を施行中に腹痛が出現し，腹部造影CTで絞扼性イレウスと診断し，緊急手術を施行した．開腹所見では前回手術の際に露出・遊離させていた左外腸骨動脈によって小腸が絞扼され壊死に陥っていた．小腸部分切除術を施行し，後腹膜で外腸骨動脈を被覆した．開腹術後の露出した血管を原因としたイレウスの報告は稀であり，若干の文献的考察を加えて報告する．

キーワード：絞扼性イレウス，外腸骨動脈，広汎子宮全摘術，骨盤内リンパ節郭清

緒　言

絞扼性イレウスは種々の原因で起こるが，術後の露出血管が原因となることは稀である．今回，婦人科術後に外腸骨動脈を原因とした絞扼性イレウスの1例を経験したので若干の文献的考察を加

Reprint requests to: Kizuki YUZA
Division of Digestive and General Surgery,
Niigata University Graduate School of Medical and Dental Sciences,
1 - 757 Asahimachi - dori, Chuo - ku,
Niigata 951 - 8510, Japan.

別刷請求先：〒951 - 8510　新潟市中央区旭町通1 - 757
新潟大学大学院医歯学総合研究科
消化器・一般外科学分野（第一外科）　油座　築

えて報告する．

症　　例

症　例：64歳，女性．

主　訴：腹痛．

家族歴：父　前立腺癌，母　肝臓癌．

既往歴：30歳時，虫垂炎に対し虫垂切除術を施行．62歳時，白内障手術施行．

現病歴：2013年11月，子宮頸癌ⅡB期と診断され，術前化学療法後に広汎子宮全摘術を当院産婦人科で施行された．術後経過は良好であり，2014年1月に化学放射線療法を開始した．その経過中に腹痛が出現し，絞扼性イレウスが疑われるため当科紹介となった．

初診時現症：意識清明，体温36.3 ℃，脈拍127回/分，血圧72/31 mmHg．腹部は軽度膨満しており，下腹部に圧痛を認めた．反跳痛や筋性防御は認めなかった．

初診時血液検査所見：WBC 22330/μL，CRP 8.42 mg/dL，と炎症反応の高値を認め，BUN 51 mg/dL，血清Cre 1.29 mg/dLと腎前性腎不全を認めた．他の血算・生化・凝固に異常は認めなかった．

腹部単純X線検査所見：下腹部に拡張した小腸を認めた（**図1**）．

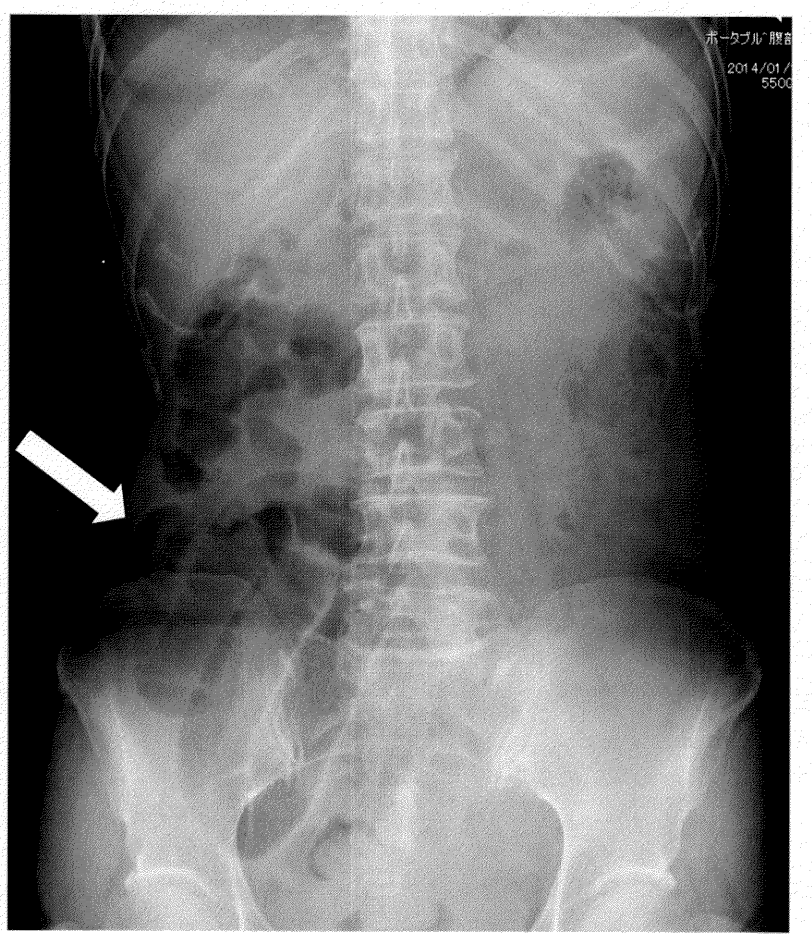

図1　腹部単純レントゲン検査
（矢印）拡張した小腸を認めた．

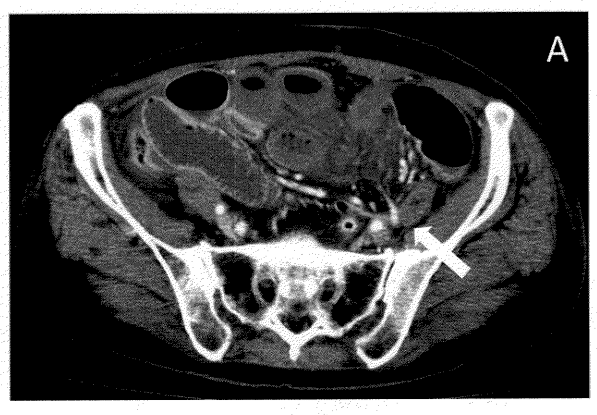

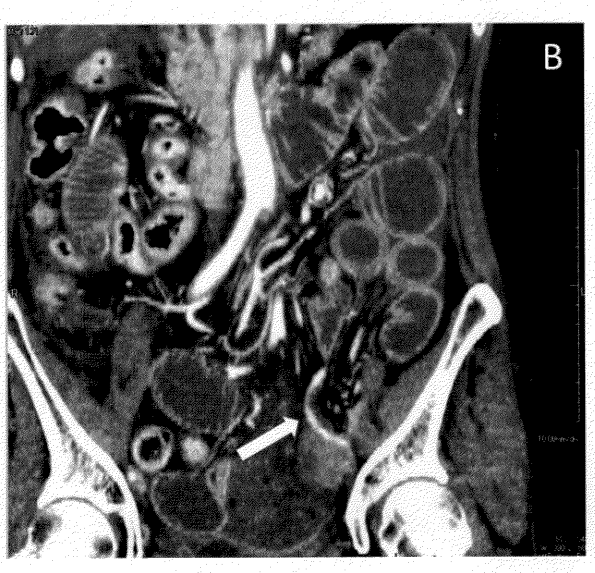

図2　腹部造影CT検査
(A) 強く造影される索状物（矢印）によって絞扼された腸管を認めた.
(B) 腹部造影CT検査（冠状断）. 左骨盤腔内に強く造影される索状物（矢印）が描出された.

腹部造影CT検査所見：強く造影される索状物によって絞扼され, closed loopを形成している小腸を認めた. 小腸壁の造影効果に減弱を認めた（**図2**）.

以上より, 絞扼性イレウスと診断し, 緊急開腹術を施行した.

手術所見：開腹すると, 血性腹水を600 mL認めた. 壊死した腸管をたどると, 脈管と思われる索状物によって腸管が絞扼されていた（**図3**）. 腸管・腸間膜を用手的に引きずり出し, 索状物を確認すると, 左外腸骨動脈であることが判明した. 壊死した腸管を含む位置で130 cmの小腸部分切除術を施行した. 後腹膜を切開し, フラップ状にして外腸骨動脈を被覆し, 手術終了とした.

術後経過：術後に癒着性イレウスや腹腔内膿瘍形成を認めたため, イレウス解除術, 腹腔ドレナ

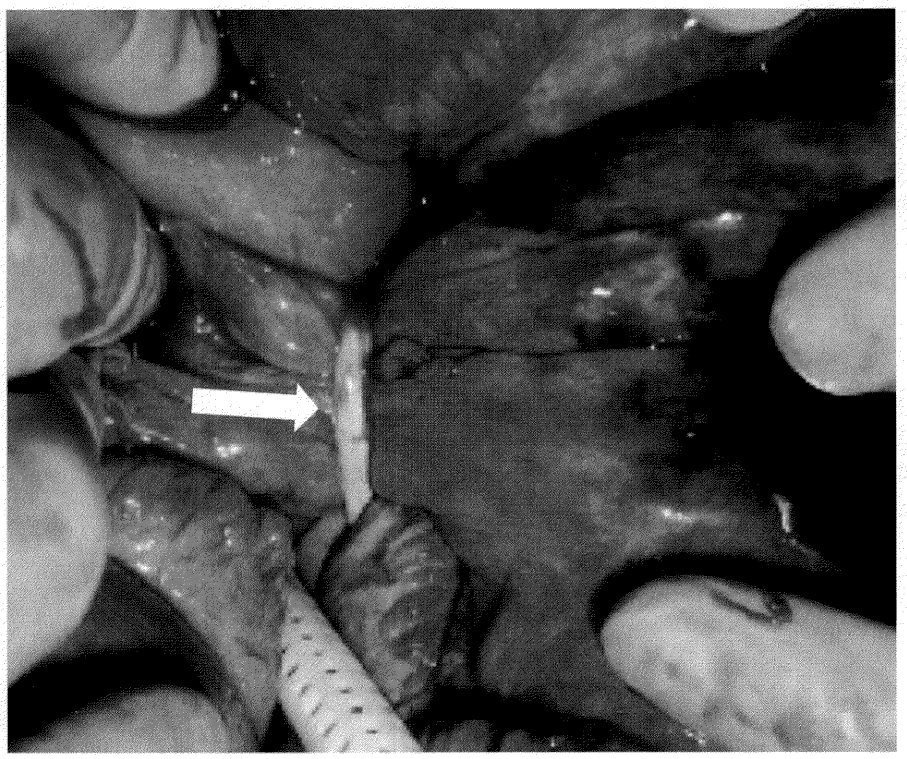

図3　術中所見
左外腸骨動脈（矢印）によって絞扼された腸管を認めた．

ージ術を施行した．その後，化学療法を念頭に入院加療継続となった．

考　　察

骨盤内の血管が原因となった絞扼性イレウスの症例報告を調べてみると，本邦・海外含め11例の報告があった（会議録を含む）．総腸骨動脈によるものが2例[1)2)]，外腸骨動脈によるものが7例[3)－9)]，外腸骨動静脈間によるものが2例[10)11)]であった．1例が泌尿器科疾患の手術後であった以外は全て婦人科疾患の手術後であった．骨盤内リンパ節郭清を行ったのは11例中10例（残りの1例は記載なし）であった．本症例は12例目の報告となる．

これらの症例報告の中で11例中7例は骨盤内リンパ節郭清を行った部位の後腹膜を閉鎖していなかった．他の4例には詳細な記載はなかったが，いずれも広汎子宮全摘術後であったので，後腹膜閉鎖をしていなかった可能性がある．本症例でも後腹膜を閉鎖していなかった．広汎子宮全摘術では骨盤内リンパ節郭清を行った部位の後腹膜を閉鎖することは必要ないとされており，また，後腹膜閉鎖群と開放群とでは発熱する率や，リンパ嚢胞を形成する率が前者の方が高くなるとされている[12)]．しかしながら長期の合併症に関する報告はなく，後腹膜を閉鎖することによってリンパ節郭清後に遊離した血管を被覆していれば今回のような絞扼性イレウスを予防できるのではないかと考えられる．

遊離血管が術後イレウスの原因となる背景には，癒着防止剤の使用が関係している可能性が考

えられる．癒着防止剤は婦人科領域に限らず，開腹手術後の癒着発生率を低下させ，イレウス発生を予防することができると報告されている[13)14)]．本症例でも広汎子宮全摘後に両側後腹膜開放部および膣断端に癒着防止剤としてセプラフィルム®が貼付されているが，逆に癒着を防止したことによって内ヘルニアを起した可能性が示唆される．本症例と同様に，癒着防止剤使用後に血管による絞扼性イレウスを生じた症例も1例報告されている[5)]．癒着防止剤の使用は術後の癒着を抑え術後イレウスを予防する反面，本症例のように術後内ヘルニアを増加させる可能性があり，リンパ節郭清などで血管を長く露出・遊離した場合の使用には十分な注意が必要であると思われた．

結　　語

婦人科術後に外腸骨動脈を原因とした絞扼性イレウスの1例を経験した．リンパ節郭清後の遊離血管は内ヘルニアを引き起こす可能性があることがわかり，遊離血管の被覆や注意深い癒着防止剤の使用が必要である．

文　　献

1）Guba AM Jr, Lough F, Collins GJ, Feaster M and Rich NM: Iatrogenic internal hernia involving the iliac artery. Ann Surg 188: 49 - 52, 1978.

2）Ardelt M, Dittmar Y, Scheuerlein H, Barthel E and Settmacher U: Post - operative internal hernia through an orifice underneath the right common iliac artery after Dargent's operation. Hernia (online publication): DOI 10.1007/s10029 - 013 - 1129 - 0, 2013.

3）Dumont KA and Wexels JC: Laparoscopic management of a strangulated internal hernia underneath the left external iliac artery. Int J surg Case Rep 4: 1041 - 1043, 2013.

4）Kim KM, Kim CH, Cho MK, Jeong YY, Kim YH, Choi HS and Kim SM: A strangulated internal hernia behind the external iliac artery after a laparoscopic pelvic lymphadenectomy. Surg Laparosc Endosc Percutan Tech 18: 417 - 419, 2008.

5）山村英治，山崎元靖，伊藤康博，船曳知弘，江川智久，長島　敦，北野光秀：広汎子宮全摘術後に外腸骨静脈が原因で腸閉塞となった1例．日腹部救急医会誌 32: 1243 - 1245, 2012.

6）砂田真澄，松尾愛理，河原俊介，三瀬有香，頼裕佳子，長野英香，川島直逸，西川　毅，吉岡信也：骨盤リンパ節郭清術後，外腸骨動静脈周囲への嵌頓による絞扼性イレウスを生じた2症例．産婦手術 24: 161, 2013.

7）高橋英徳，川上雅代，陶山雅子，小西健一郎，横須賀哲哉，塩入貞明，松浦篤志，小林利子，安野正道，光定　誠，若山達郎，南　智仁：術前診断し得た，外腸骨動脈が原因となった絞扼性イレウスの1例．日臨外会誌 71: 913, 2010.

8）宮野省三，大山繁和，比企直樹，福永　哲，瀬戸泰之，斎浦明夫，山本順司，黒柳洋弥，上野雅資，大矢雅敏，山口俊晴：外腸骨動脈が原因となった絞扼性イレウスによる門脈ガス血症の1例．臨床解剖研究会記録 8: 63, 2008.

9）狩野元宏，矢野和仁，松井芳夫，影山隆久：外腸骨動脈が腸閉塞の原因となった広汎子宮全摘術後の一例．日腹部救急医会誌 30: 389, 2010.

10）松本あや，河原俊介，砂田真澄，三瀬有香，矢野悠子，橋本弘美，頼裕佳子，長野英香，川島直逸，西川　毅，吉岡信也：子宮頸癌骨盤内リンパ節郭清術1年後に，外腸骨動静脈間への内ヘルニアによる絞扼性腸閉塞と外腸骨動脈血栓症を発症した1例．日産婦会誌 63: 887, 2011.

11）坂根理司，辻　秀樹，春木伸裕，呉原裕樹，原田幸志朗，溝口公士，高須惟人，伊藤　直，上本康明，村瀬寛倫：子宮体癌術後，外腸骨動静脈間に嵌頓した絞扼性イレウスの一例．日腹部救急医会誌 33: 434, 2013.

12）Suzuki M, Ohwada M and Sato I: Pelvic lymphocysts following retroperitoneal lymphadenectomy: retro - peritoneal partial "no - closure" for ovarian and endometrial cancers. J Surg Oncol 68: 149, 1998.

13）Ahmad G, Duffy JMN, Farquhar C, Vail A, Vanderkerchove P, Watson A and Wiseman D: Barrier agents for adhesion prevention after gynaecological surgery. Cochrane Database of systematic reviews 2008 Issue 2, John Wiley &

Sons, Ltd., DOI: 10.102/14651858. CD000475.pub 2, 2010.

14) Fazio VW, Cohen Z, Fleshman JW, van Goor H, Bauer JJ, Wolff BG, Corman M, Beart RW Jr, Wexner SD, Becker JM, Monson JR, Kaufman HS, Beck DE, Bailey HR, Ludwig KA, Stamos MJ, Darzi A, Bleday R, Dorazio R, Madoff RD, Smith LE, Gearhart S, Lillemoe K and Göhl J: Reduction in adhesive small - bowel obstruction by Seprafilm adhesion barrier after intestinal resection. Dis Colon Rectum 49: 1 - 11, 2006.

（平成 26 年 9 月 8 日受付）