3　肺癌内科治療の進歩
－分子標的薬を中心に－

岡島　正明
新潟大学医歯学総合病院
呼吸器・感染症内科

Advances in Lung Cancer Medical Treatment

Masaaki OKAJIMA

Department of Respiratory Medicine and Infectious Diseases Niigata University Graduate School of Medical and Dental Sciences

要　旨

従来非小細胞肺癌は化学療法への感受性が低く，治療目標は治癒ではなく延命と症状緩和であった．しかし近年EGFR遺伝子変異やEML4－ALK融合遺伝子といったドライバー遺伝子が発見され，それを標的とした分子標的治療薬であるEGFRチロシンキナーゼ阻害薬，ALK阻害薬の投与により，進行期であっても長期の生存が期待できるようになった．また，本年2015年は自己免疫機能を高めて腫瘍を制御する免疫チェックポイント阻害薬ニボルマブが肺癌に承認された．同薬剤は抗腫瘍T細胞応答を利用する新しい作用機序の薬剤で，従来の標準治療を上回る効果を示しており，今後更なる生存期間の延長が期待される．

キーワード：非小細胞肺癌，EGFR，ALK，免疫チェックポイント

肺癌の疫学

厚生労働省の人口動態統計によると，男性では1993年からがん死亡の1位，男女合わせても1998年以降1位の疾患である．しかし，肺癌の治療は着実に進歩しており，部位別がん年齢調整死亡率では1995年をピークに低下してきている[1]．また，大阪府の統計において，診断年からの5年生存率は1975－77年診断群で7.0％，1993－95年診断群で17.0％，2008年診断群で28.0％と上昇しており，遠隔転移のある患者のみを対象にした統計でも2001年発見群の5年生存率が2.5％であったのに対し，2008年診断群では5.1％と改善している．これらの結果から肺癌治療は着実に進歩し生存に寄与していると考えられる[2]．

非小細胞肺癌における化学療法

現在では進行期の非小細胞肺癌に対して化学療法を行うことは当然と考えられているが，そのエビデンスはそれほど古いわけではない．1995年，メタアナリシスでパフォーマンス・ステータスが良好な肺癌に対しては，シスプラチンをキー・ドラッグとした併用療法を行うことで，症状緩和療法単独群に比べ，生存期間延長効果とquality of lifeの向上が得られることが初めて示された[3]．

その後，単剤でも従来のシスプラチン併用療法と単剤で同等の効果を示す第3世代抗癌剤と呼ば

Reprint requests to: Masaki OKAJIMA
Department of Medicine, Division of Respiratory Medicine, Saiseikai Niigata Daini Hospital,
280－7 Teraji, Nishi－ku,
Niigata 950－1104, Japan.

別刷請求先：〒950－1104　新潟市西区寺地280－7
済生会新潟第二病院　呼吸器内科　　岡島正明

れるゲムシタビン，イリノテカン，ビノレルビン等が臨床応用され，シスプラチンとこれらの第3世代抗癌剤との併用療法が高い効果を示すことがわかった．

そこで，プラチナ併用療法間の臨床的有用性を評価する臨床試験が国内および海外で複数行われた．国内ではシスプラチン・イリノテカン療法を標準的治療法として，カルボプラチン・パクリタキセル療法，シスプラチン・ゲムシタビン療法，シスプラチン・ビノレルビン療法がそれぞれ比較され（FACS研），シスプラチン・イリノテカン療法に対する非劣性は証明されなかった[4]．また，海外の試験でもプラチナ併用療法間で明らかに秀でた治療法は確立されず，さらなる生存期間延長効果を目指し分子標的薬剤の開発が進められた．

分子標的治療薬

2002年，世界に先駆けて日本において，上皮成長因子受容体（EGFR）チロシンキナーゼ阻害薬（TKI）ゲフィチニブが承認を受ける．ゲフィチニブは特定の患者に劇的な効果を示すことはわかっていたが，どのような患者にそのような効果が出るのか不明であり，承認後におこなわれた非小細胞肺癌患者全部を対象にした臨床試験では効果を示せなかった．しかし，2004年EGFR遺伝子変異のある肺癌に効果的であることがわかり[5]，本邦から対象をEGFR遺伝子変異陽性患者のみに限定した第3相試験が相次いで2つ報告され（NEJ 002試験，WJTOG 3405試験），ゲフィチニブ単剤群が標準治療であるプラチナダブレットと比較し無増悪生存期間（PFS）で有意に延長することが示された[6)7]．現在は3種類のEGFR-TKIが臨床応用されているが，いずれもPFS約1年程度で耐性化してしまうことがわかっている．その耐性化の原因の半数を占めるのがT790M遺伝子変異の獲得であるが，2016年にはT790M遺伝子変異を獲得した後に効果のある第3世代EGFR-TKIが承認の見込みであり期待が高まっている．

また，EGFR以外のDriver遺伝子変異に対する薬剤として，ALK阻害薬が臨床応用されている．ALK阻害薬とは2番染色体の微少な転座により引き起こされるEML4-ALK融合遺伝子を持つ肺癌に対して高い有効性を示す薬剤で，本邦では2012年にクリゾチニブ，2014年にアレクチニブが承認された．海外で行われた未治療ALK陽性非小細胞肺癌を対象にクリゾチニブとシスプラチン/カルボプラチン・ペメトレキセドを比較した第3相試験（PROFILE 1014試験）で，PFS中央値はクリゾチニブ群10.9ヶ月，化学療法群7.0ヶ月，ハザード比0.45（95％信頼区間：0.35-0.60），$p < 0.0001$とクリゾチニブ群で有意な延長を認めた[8]．また，日本で行われた未治療ALK陽性非小細胞肺癌を対象にアレクチニブの有用性を評価した第1/2相試験（AF-001JP試験）では，アレクチニブ単剤のPFS中央値は27.7ヶ月（95％信頼区間CI；26.9～未達）で毒性も非常に軽度であった[9]．現在クリゾチニブとアレクチニブを直接比較した第3相試験がおこなわれており，結果が待たれるところである．

Driver遺伝子変異のない非小細胞肺癌に対しても効果を示す分子標的治療薬としては，血管内皮細胞増殖因子に対するヒト化モノクローナル抗体，ベバシズマブが非扁平上皮癌を対象に2007年に承認を得ている．米国で当時標準治療であったカルボプラチン・パクリタキセル療法にベバシズマブを上乗せする試験がおこなわれ，主要評価項目である全生存期間（OS）中央値においてベバシズマブ併用群12.3ヶ月，併用なし群10.3ヶ月（HR 0.79，$p = 0.003$）と約2ヶ月の延長が示された[10]．また，国内でも同じデザインのランダム化第2相試験（JO 19907試験）がおこなわれ，主要評価項目であるPFS中央値はベバシズマブ併用群で6.9ヶ月，併用なし群では5.9ヶ月（HR 0.61，$p = 0009$）とベバシズマブ併用群で有意な延長を認め[11]，現在禁忌のない症例では投与が推奨されている．

また，本邦においてEGFR遺伝子変異陽性患者を対象にEGFR-TKIであるエルロチニブにベバシズマブの上乗せ効果をみるランダム化第2相試験（JO 25567試験）がおこなわれ，2014年に報告された．主要評価項目であるPFS中央値はエル

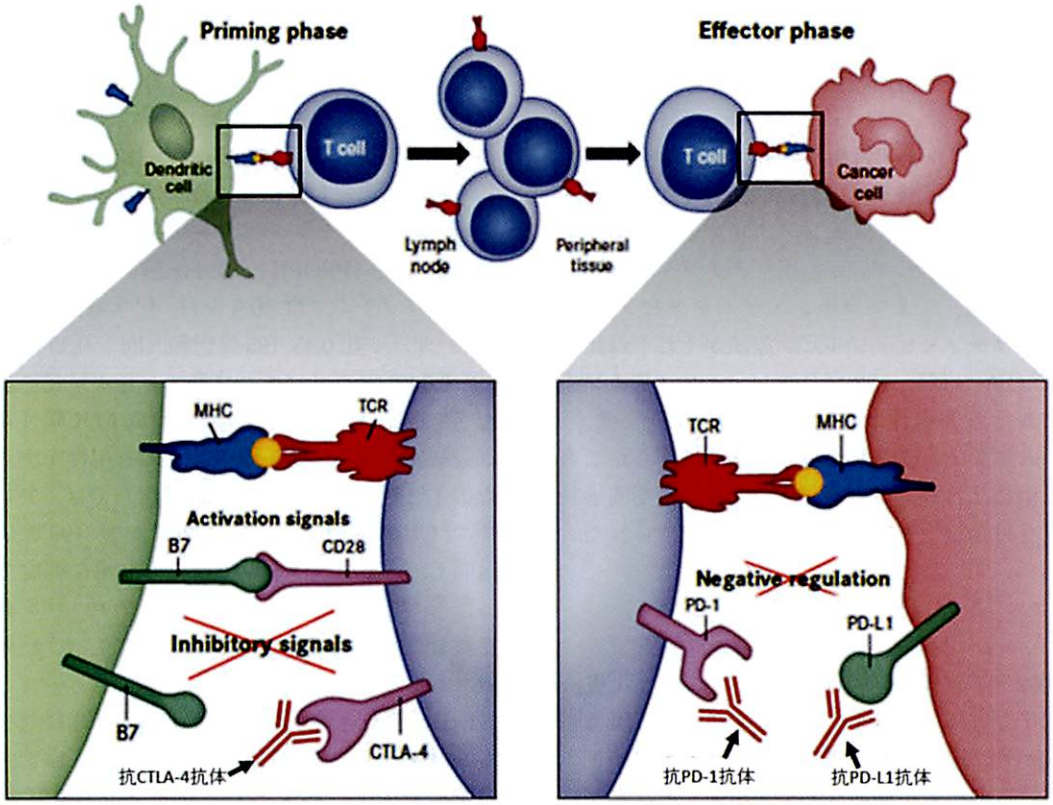

図1　免疫チェックポイント阻害療法（抗PD-1/PD-L1抗体，抗CTLA4抗体）
（Ribas A. N Engl J Med. 2012 Jun 28; 366（26）: 2517-9から改変）

ロチニブ・ベバシズマブ群で16.0ヶ月，エルロチニブ単独群は9.7ヶ月（HR 0.54，95％信頼区間0.36-0.79，p＝0.0015）とベバシズマブ併用群で有意な延長を認めた[12]．この結果を受け現在国内で第3相試験が進行中である．

免疫チェックポイント阻害薬

長年期待されていた抗腫瘍T細胞応答を利用するがん免疫療法が，免疫チェックポイント阻害療法（抗PD-1/PD-L1抗体，抗CTLA4抗体）として初めに悪性黒色腫で，そしてその次に肺癌において臨床試験で有効性を示し，悪性黒色腫で抗PD-1抗体と抗CTLA-4抗体が，肺癌において抗PD-1抗体が承認された．PD-1はリンパ球の表面にあるCD28ファミリーに属するT細胞共刺激受容体の1つであり，リガンドであるPD-L1およびPD-L2と結合することでT細胞などの活性化リンパ球を抑制する機能がある（**図1**）．PD-L1は抗原提示細胞やさまざまながん腫の腫瘍細胞に発現しており，腫瘍細胞におけるPD-L1の発現は活性化リンパ球の腫瘍細胞への攻撃を減弱させる役割を果たすと考えられている．抗PD-1抗体であるニボルマブは，PD-1とPD-L1の結合を阻害することによって腫瘍抗原特異的なT細胞の活性化および腫瘍細胞に対する細胞傷害活性を増強することで抗腫瘍効果を示す．

プラチナ製剤を含む化学療法の治療歴を有する進行扁平上皮癌に対する，2次治療としてニボルマブ単剤とドセタキセル単剤治療を比較したラン

ダム化比較第3相試験（CheckMate 017試験）では，主要評価項目であるOS中央値においてニボルマブ群9.2ヶ月，ドセタキセル群6.0ヶ月（HR 0.59, 95％CI：0.44-0.79, p＝0.00025）であり，ドセタキセル単剤治療群と比較してニボルマブ単剤治療群において有意に良好な結果であった[13]．また既治療進行非扁平上皮癌においても，2次治療としてニボルマブ単剤とドセタキセル単剤治療を比較したランダム化比較第3相試験（Check Mate 057試験）がおこなわれ，主要評価項目であるOS中央値においてニボルマブ群12.2ヶ月，ドセタキセル群9.4ヶ月（HR 0.73, 95％CI：0.59-0.89, p＝0.002）で，こちらも扁平上皮癌よりやや劣る結果ではあったが，ドセタキセル単剤治療群と比較してニボルマブ単剤治療群において有意に良好な結果であった[14]．両試験では腫瘍細胞のPD-L1発現有無別の治療効果が発表されており，PD-L1の発現が強い症例ほど効果が高いことが示されたが，発現していない症例でもドセタキセルと同等以上の効果が見られており，現在のところ投与症例の選別に明確な基準はない．また，Checkmate 057試験において2次治療と3次治療で投与された症例の比較で，2次治療で投与された症例の方が良好な成績が得られており，薬剤の性質上，よりフロントラインで投与する方が効果を最大限に得られる可能性があり，現在完全切除後非小細胞肺癌に対する補助化学療法や局所進行型非小細胞肺癌など様々な症例を対象に臨床試験が進められている．

結　語

非小細胞肺癌に対する薬物療法は分子標的治療薬の登場により近年急速な進歩を遂げている．治療前に組織型だけでなく，EGFR遺伝子変異の有無，EML4-ALK融合遺伝子の有無などを調べることで，高い効果が期待できる薬剤を選択的に投与することが可能となった．また，免疫チェックポイント阻害薬という新しい治療薬も臨床導入され，一部の症例では進行期であっても長期の生存が期待できる．薬剤のポテンシャルを最大限に引き出すために，我々は各薬剤，治療法に対する知識を常にアップデートし，個々の症例に最も適したオーダーメードの治療をおこなう必要がある．

文　献

1）厚生労働省：人口動態統計2013.

2）大阪府におけるがん登録73-79報.

3）Chemotherapy in non-small cell lung cancer: a meta-analysis using updated data on individual patients from 52 randomised clinical trials. Non-small Cell Lung Cancer Collaborative Group.: BMJ. 1995 Oct 7; 311（7010）: 899-909.

4）Ohe Y, Ohashi Y, Kubota K, Tamura T, Nakagawa K, Negoro S, Nishiwaki Y, Saijo N, Ariyoshi Y and Fukuoka M: Randomized phase III study of cisplatin plus irinotecan versus carboplatin plus paclitaxel, cisplatin plus gemcitabine, and cisplatin plus vinorelbine for advanced non-small-cell lung cancer: Four-Arm Cooperative Study in Japan. Ann Oncol. 2007 Feb; 18（2）: 317-323.

5）Lynch TJ, Bell DW, Sordella R, Gurubhagavatula S, Okimoto RA, Brannigan BW, Harris PL, Haserlat SM, Supko JG, Haluska FG, Louis DN, Christiani DC, Settleman J and Haber DA: Activating mutations in the epidermal growth factor receptor underlying responsiveness of non-small-cell lung cancer to gefitinib. N Engl J Med. 2004 May 20; 350（21）: 2129-2139.

6）Maemondo M, Inoue A, Kobayashi K, Sugawara S, Oizumi S, Isobe H, Gemma A, Harada M, Yoshizawa H, Kinoshita I, Fujita Y, Okinaga S, Hirano H, Yoshimori K, Harada T, Ogura T, Ando M, Miyazawa H, Tanaka T, Saijo Y, Hagiwara K, Morita S, Nukiwa T; North-East Japan Study Group: Gefitinib or chemotherapy for non-small-cell lung cancer with mutated EGFR. N Engl J Med. 2010 Jun 24; 362（25）: 2380-2388.

7）Mitsudomi T, Morita S, Yatabe Y, Negoro S, Okamoto I, Tsurutani J, Seto T, Satouchi M, Tada H, Hirashima T, Asami K, Katakami N, Takada M, Yoshioka H, Shibata K, Kudoh S, Shimizu E,

Saito H, Toyooka S, Nakagawa K, Fukuoka M; West Japan Oncology Group.: Gefitinib versus cisplatin plus docetaxel in patients with non-small-cell lung cancer harbouring mutations of the epidermal growth factor receptor (WJTOG 3405): an open label, randomised phase 3 trial. Lancet Oncol. 2010 Feb; 11 (2): 121-128.

8) Solomon BJ, Mok T, Kim DW, Wu YL, Nakagawa K, Mekhail T, Felip E, Cappuzzo F, Paolini J, Usari T, Iyer S, Reisman A, Wilner KD, Tursi J, Blackhall F; PROFILE 1014 Investigators: First-line crizotinib versus chemotherapy in ALK-positive lung cancer. N Engl J Med. 2014 Dec 4; 371 (23): 2167-2177.

9) Seto T, Kiura K, Nishio M, Nakagawa K, Maemondo M, Inoue A, Hida T, Yamamoto N, Yoshioka H, Harada M, Ohe Y, Nogami N, Takeuchi K, Shimada T, Tanaka T and Tamura T: CH5424802 (RO5424802) for patients with ALK-rearranged advanced non-small-cell lung cancer (AF-001JP study): a single-arm, open-label, phase 1-2 study. Lancet Oncol. 2013 Jun; 14 (7): 590-598.

10) Sandler A, Gray R, Perry MC, Brahmer J, Schiller JH, Dowlati A, Lilenbaum R and Johnson DH: Paclitaxel-carboplatin alone or with bevacizumab for non-small-cell lung cancer. N Engl J Med. 2006 Dec 14; 355 (24): 2542-2550.

11) Niho S, Kunitoh H, Nokihara H, Horai T, Ichinose Y, Hida T, Yamamoto N, Kawahara M, Shinkai T, Nakagawa K, Matsui K, Negoro S, Yokoyama A, Kudoh S, Kiura K, Mori K, Okamoto H, Sakai H, Takeda K, Yokota S, Saijo N, Fukuoka M; JO19907 Study Group: Randomized phase II study of first-line carboplatin-paclitaxel with or without bevacizumab in Japanese patients with advanced non-squamous non-small-cell lung cancer. Lung Cancer. 2012 Jun; 76 (3): 362-367.

12) Seto T, Kato T, Nishio M, Goto K, Atagi S, Hosomi Y, Yamamoto N, Hida T, Maemondo M, Nakagawa K, Nagase S, Okamoto I, Yamanaka T, Tajima K, Harada R, Fukuoka M and Yamamoto N: Erlotinib alone or with bevacizumab as first-line therapy in patients with advanced non-squamous non-small-cell lung cancer harbouring EGFR mutations (JO25567): an open-label, randomised, multicentre, phase 2 study. Lancet Oncol. 2014 Oct; 15 (11): 1236-1244.

13) Brahmer J, Reckamp KL, Baas P, Crinò L, Eberhardt WE, Poddubskaya E, Antonia S, Pluzanski A, Vokes EE, Holgado E, Waterhouse D, Ready N, Gainor J, Arén Frontera O, Havel L, Steins M, Garassino MC, Aerts JG, Domine M, Paz-Ares L, Reck M, Baudelet C, Harbison CT, Lestini B and Spigel DR: Nivolumab versus Docetaxel in Advanced Squamous-Cell Non-Small-Cell Lung Cancer. N Engl J Med. 2015 Jul 9; 373 (2): 123-135.

14) Borghaei H, Paz-Ares L, Horn L, Spigel DR, Steins M, Ready NE, Chow LQ, Vokes EE, Felip E, Holgado E, Barlesi F, Kohlhäufl M, Arrieta O, Burgio MA, Fayette J, Lena H, Poddubskaya E, Gerber DE, Gettinger SN, Rudin CM, Rizvi N, Crinò L, Blumenschein GR Jr, Antonia SJ, Dorange C, Harbison CT, Graf Finckenstein F and Brahmer JR: Nivolumab versus Docetaxel in Advanced Nonsquamous Non-Small-Cell Lung Cancer. N Engl J Med. 2015 Oct 22; 373 (17): 1627-1639.