症　例　報　告

魚骨の虫垂への迷入により急性虫垂炎をきたした1例

大渓　彩香・遠藤　和彦・峠　　弘治・大渓　隆弘・田村　博史
戸田　　洋・吉野　　敬・木戸　知紀・木村　愛彦
秋田厚生医療センター　外科

島田　能史・亀山　仁史・若井　俊文
新潟大学大学院医歯学総合研究科
消化器・一般外科学分野
（第一外科）

A Case of Acute Appendicitis caused by a Fish Bone Lodged in the Appendix

Ayaka OTANI, Kazuhiko ENDO, Koji TOGE, Takahiro OTANI,
Hiroshi TAMURA, Hiroshi TODA, Kei YOSHINO,
Tomoki KIDO and Yoshihiko KIMURA

Division of Surgery, Akita Kousei Medical Center

Yoshifumi SHIMADA, Hitoshi KAMEYAMA and Toshifumi WAKAI

Division of Digestive and General Surgery, Niigata University
Graduate School of Medical and Dental Sciences

要　旨

急性虫垂炎の病因は虫垂内腔の閉塞に伴う細菌感染と考えられており，糞石，異物，食物残渣，糞便のうっ滞，粘膜下リンパ組織の過形成，解剖生理学的異常による盲腸あるいは虫垂の狭窄などが閉塞起点となりうる．異物としては，本邦では食生活を反映して魚骨の頻度が高い．症例は77歳，男性．2日前からの右下腹部間欠痛を主訴に前医を受診し，急性虫垂炎の疑いで当院に紹介となった．単純CT検査にて虫垂の腫大と虫垂内に線状高吸収域を認め，魚骨などの虫垂異物による急性虫垂炎と診断し，同日，全身麻酔下に緊急手術を施行した．虫垂穿孔や膿瘍形成は認めず，虫垂切除を施行した．術後経過は良好で，術後3日目に退院した．魚骨による虫垂炎では術前に画像検査（CT検査・腹部超音波検査）で魚骨の陰影を確認できる症例が多い．術式は虫垂切除術が基本であるが，穿孔例では炎症の波及や腫瘤形成などから回盲部切除術を

Reprint requests to: Ayaka OTANI
Division of Digestive and General Surgery,
Niigata University Graduate School of Medical and Dental Sciences,
1-757 Asahimachi-dori, Chuo-ku,
Niigata 951-8510, Japan.

別刷請求先：〒951-8510　新潟市中央区旭町通1-757
新潟大学大学院医歯学総合研究科
消化器・一般外科学分野（第一外科）　　大渓彩香

必要とする場合もある．魚骨による虫垂炎は穿孔発生率が高いため，早期に手術に踏み切った方がよいと思われ，病歴や画像所見から総合的に判断し，正確・迅速に診断を下すことが重要である．

キーワード：急性虫垂炎，虫垂異物，魚骨

緒　　言

本邦では食生活を反映して魚骨の誤飲が多い[1]が，誤嚥された魚骨の大部分は消化されるか，1週間以内に自然排泄され，合併症を起こすことは稀である[2)3)]．しかし，魚骨による虫垂炎では穿孔発生率が高率となっている．術式は虫垂切除術が基本であるが，穿孔例では炎症の波及や腫瘤形成などから回盲部切除術を必要とする場合もあり，正確・迅速に診断を下すことが重要である．

今回，魚骨の虫垂への迷入により急性虫垂炎をきたした1例を経験したので文献的考察を加えて報告する．

症　　例

患　者：77歳，男性．

主　訴：右下腹部の間欠痛．

既往歴：高血圧症，完全左脚ブロック，脂質異常症，糖尿病，左網膜中心静脈閉塞症，腎機能障害，陳旧性脳梗塞．

現病歴：2日前からの食思不振と右下腹部の間欠痛を主訴に前医を受診した．単純腹部骨盤部CT検査にて虫垂の腫大と虫垂内高輝度陰影を認め，急性虫垂炎の疑いで当科に紹介された．魚骨などの虫垂異物による虫垂炎と診断し，緊急手術の方針となった．

入院時現症：身長158.5 cm，体重61.8 kg．体温35.9 ℃．全身状態良好．腹部は平坦，軟．右下腹部に圧痛あり．反跳痛なし．筋性防御なし．

入院時血液検査所見：炎症反応はCRP 1.20 mg/dl，WBC 8,300/μl と軽度上昇を認めた．Cre 1.93 mg/dl と腎機能障害を認めた．

腹部超音波検査：虫垂の腫大と内腔の高エコー線状影を認めた（**図1**）．

腹部骨盤部CT検査：虫垂の腫大と虫垂内腔の線状高吸収域を認めた（**図2**）．

手術所見：全身麻酔下で虫垂切除術を施行した．術中所見では，虫垂穿孔や膿瘍形成は認めなかった．

切除標本：摘出した虫垂の壁には約2 cmの魚骨が刺入していた．穿通・穿孔は認めなかった

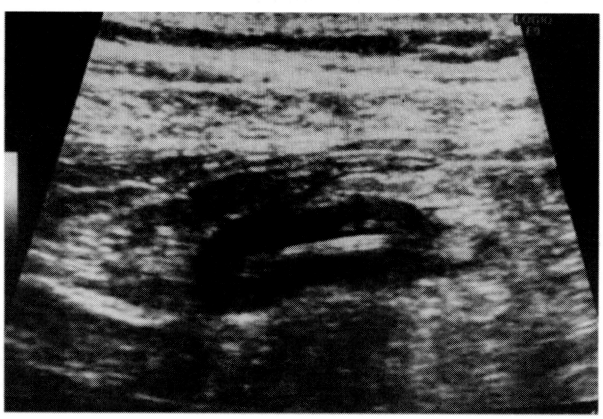

図1　腹部超音波検査所見
虫垂の腫大と内腔の高エコー線状影を認めた．

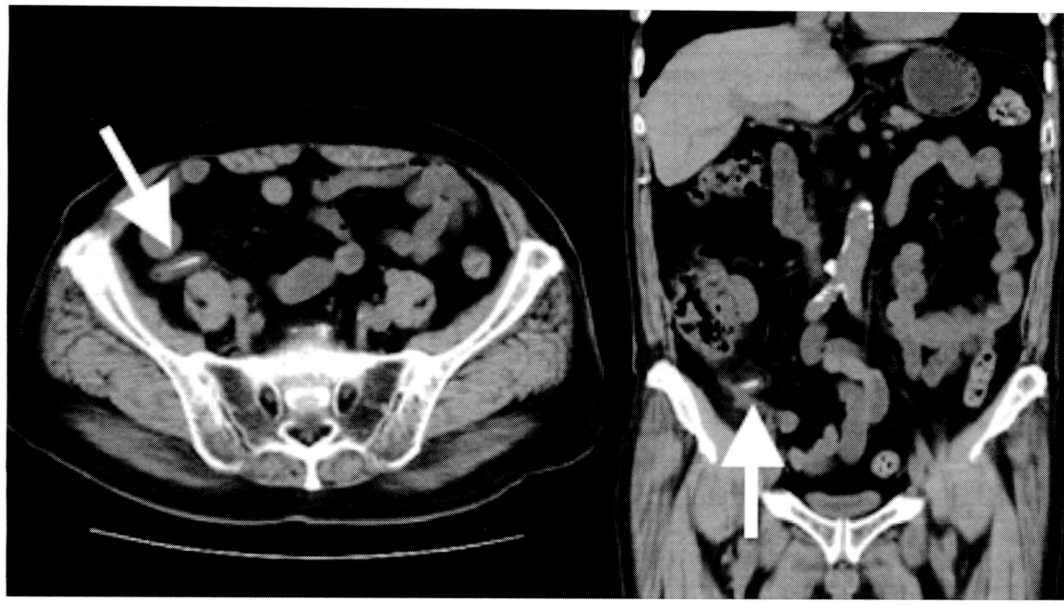

図2　腹部骨盤部CT検査所見
虫垂の腫大と虫垂内腔の線状高吸収域（矢印）を認めた．

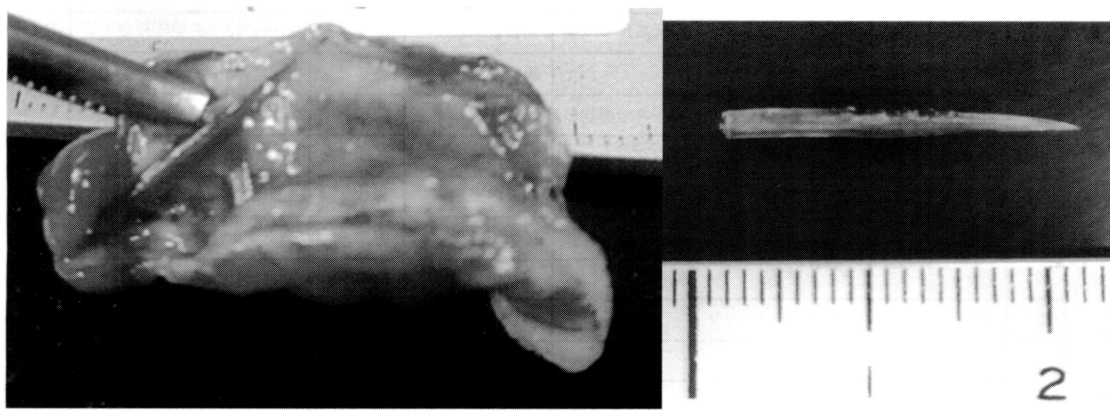

図3　切除標本
摘出した虫垂の壁には約2 cmの魚骨が刺入していた．
穿通・穿孔は認めなかった．

（図3）．

病理組織学的検査：虫垂壁の一部に粘膜上皮の欠損を伴う膿瘍形成が認められ，異物嵌頓の痕跡と思われた．悪性所見は認めなかった．

術後経過：術後の経過は良好で，翌日より食事を開始し，術後3日目で退院した．

考　　察

急性虫垂炎は急性腹症のうち最も頻度が高く，日常診療において頻繁に遭遇する疾患である[4]．病因は虫垂内腔の閉塞に伴う細菌感染と考えられている[4]．内腔の閉塞をきたす原因としては，糞

表1　魚骨による虫垂炎の報告例

番号	報告者	年齢	性別	病歴	US所見	CT所見	虫垂穿孔	術式
1	大楽	21	女	不明	−	高濃度線状影	なし	虫垂切除
2	柴田	55	男	摂取	−	直線状高吸収域	あり	虫垂切除，小腸部分切除
3	木村	38	男	不明	斑状高エコー像	斑状高吸収域	なし	虫垂切除
4	築野	59	男	摂取	−	線状高吸収域	なし	虫垂切除
5	蛭川	70	女	不明	モザイク状	内部不均一	あり	虫垂切除，大網部分切除
6	紀野	48	女	摂取・誤飲	線状高エコー像	内部石灰化像	あり	回盲部切除
7	犬飼	59	男	摂取	内部高エコー像	−	あり	虫垂切除
8	二村	30	男	摂取	−	−	あり	虫垂切除
9	北原	69	男	摂取	−	線状石灰化	あり	回盲部切除
10	久下	43	男	なし	−	矢印様高吸収域	あり	虫垂切除
11	伊藤	57	男	なし	−	点状高吸収域	なし	虫垂切除
12	明石	54	男	摂取	高エコー病変	線状石灰化	あり	回盲部切除
13	繁本	55	男	摂取・誤飲	−	−	あり	虫垂切除
14	池田	51	女	不明	あり	あり	あり	開腹手術
15	中尾	57	男	摂取	−	高吸収域	なし	腹腔鏡下虫垂切除
16	濱田	70	男	なし	線状高エコー	線状石灰化	あり	虫垂切除，尿管部分切除
17	伊藤	70	男	摂取	線状高エコー像	高濃度点状影	あり	虫垂切除，炎症性腫瘤切除
18	河俣	49	男	摂取・誤飲	−	線状石灰化	あり	虫垂切除
19	小沢	50	女	摂取・誤飲	高エコー線状影	−	なし	腹腔鏡下虫垂切除
20	花本	56	男	摂取	点状高エコー域	点状高吸収域	あり	虫垂切除
21	大屋	65	男	摂取	−	高吸収点状	あり	虫垂切除
22	平原	47	男	摂取	−	線状石灰化	あり	虫垂切除
23	酒部	48	女	摂取	線状影	線状影	あり	回盲部切除
24	平岡	81	女	なし	−	線状石灰化	あり	虫垂切除
25	高橋	68	女	なし	−	線状石灰化	あり	虫垂切除
26	吉田	63	男	なし	−	線状高吸収域	あり	虫垂切除
27	加藤	42	女	摂取・誤飲	−	線状石灰化	なし	虫垂切除
28	松崎	89	男	摂取	−	線状高吸収域	あり	回盲部切除
29	松崎	62	男	なし	−	線状高吸収域	あり	虫垂切除
30	中野	64	男	摂取	−	楔形高吸収域	あり	虫垂切除
31	自験例	77	男	不明	高エコー線状影	線状高吸収域	なし	虫垂切除

石，異物，食物残渣，糞便のうっ滞，粘膜下リンパ組織の過形成，解剖生理学的異常による盲腸あるいは虫垂の狭窄などがあげられている[4)−7)]．異物としては，魚骨，歯牙や義歯，金属類，毛髪，木片，種子などの報告があるが，本邦では食生活を反映してか魚骨の頻度が高い[1)]．誤嚥された魚骨

は，大部分は消化されるか，1週間以内に自然排泄され，合併症を起こすことは稀である[2)3)]．

魚骨による虫垂炎について，医学中央雑誌において「魚骨」「虫垂炎」をキーワードとして検索した（会議録を除く）．2000年～2015年の16年間で30例の報告があり，これらに自験例を加えた31例を検討した（**表1**）．

平均年齢は57歳，男女比は22：9であり，中高年の男性に多くみられる．魚の摂取または誤飲の自覚があったものは，19例（61.3％）と半数以上であったが，術前からその情報を聴取できていた症例は多くない．術前に画像検査（CT検査・腹部超音波検査）で何らかの所見を認めたものは29例（93.5％）であり，ほとんどの症例において画像検査で魚骨の線状影を認めていた．虫垂穿孔が認められたのは23例（74.2％）と非常に高率であった．

術式は，虫垂切除術が基本であるが，穿孔例では炎症の波及や腫瘤形成などから回盲部切除術を必要とする場合もある．

本症例は，魚の摂取および魚骨の誤飲のエピソードはなかったものの，術前の腹部超音波検査およびCT検査で内腔の線状影を認めたため，魚骨などの虫垂異物による虫垂炎と診断し，早期に手術を施行することができた．同様にCT検査，腹部超音波検査が診断に有用であったとの報告が散見される[8)－11)]．

魚骨による虫垂炎は穿孔発生率が高いため，自験例のように炎症反応が軽微であっても早期に手術に踏み切った方がよいと思われる．そのために，病歴聴取，理学所見や画像検査所見などを総合的に判断することが必要であり，特に画像検査での線状影の描出が有用であると考えられる．

結　　語

魚骨の虫垂への迷入により急性虫垂炎をきたした1例を経験した．魚骨による虫垂炎は穿孔発生率が高いため，早期に手術に踏み切った方がよい．診断のために画像検査（超音波検査，CT検査）での線状影の描出が有用であると考えられる．

本文の要旨は，第67回秋田県臨床外科講話会（2016年3月，秋田市）において発表した．

文　　献

1）花本孝之，井上行信，砂原正男，高橋雅俊：魚骨による虫垂穿孔の1例．日臨外会誌 69: 576－580, 2008.
2）石橋新太郎：腹腔内異物に関する臨床的ならびに実験的研究．日外会誌 62: 489－509, 1961.
3）柴田　裕，関　仁史，上田　忠：魚骨の虫垂穿通が原因となった絞扼性イレウスの1例．日臨外会誌 61: 1478－1481, 2000.
4）高見和孝，小池　薫，山本保博：急性虫垂炎の臨床的特徴，診断と手術適応．消外 19: 417－423, 1996.
5）古味信彦，松村敏信：小腸・結腸疾患の診断と治療指針4．急性虫垂炎．外科治療 66: 692－695, 1992.
6）毛利成昭，津川　力：急性虫垂炎．小児内科 29: 116－118, 1997.
7）田島芳雄：急性虫垂炎．Med Pract14: 1032－1033, 1997.
8）加藤宣誠，矢野裕太郎，荒木康伸：術前に診断可能であった魚骨による虫垂炎の1例．Progress in medicine　基礎・治療 33: 1221－1224, 2013.
9）北原光太郎，野口純也，生天目信之，渡辺直純，伊達和俊，小野一之：魚骨による虫垂穿孔の1例．日臨外会誌 65: 984－987, 2004.
10）二村直樹，松友将純，市橋正嘉，多羅尾信，阪本研一：魚骨による消化管穿孔の2例．手術 57: 367－369, 2003.
11）築野和男，丸山正董，山崎達雄，小川展二，行木一郎太，古川俊隆：魚骨刺入が原因となった急性虫垂炎の1例．日消外会誌 34: 114－117, 2001.

（平成28年10月27日受付）