# 術前内分泌療法を施行した高齢者進行副乳癌の1例

坂田　英子[1,2]・永橋　昌幸[1]・小山　諭[3]
梅津　哉[4]・若井　俊文[1]
[1]新潟大学大学院医歯学総合研究科
消化器・一般外科学分野
[2]新潟市民病院乳腺外科
[3]新潟大学医学部保健学科
[4]新潟大学医歯学総合病院病理部

# A Case of Elderly Patient with Advanced Accessory Breast Cancer Who Received Preoperative Endocrine Therapy

Eiko SAKATA[1,2], Masayuki NAGAHASHI[1], Yu KOYAMA[3], Hajime UMEZU[4] and Toshifumi WAKAI[1]

*[1]Division of Digestive and General Surgery, Niigata University Graduate School of Medical and Dental Sciences*
*[2]Department of Breast Surgery, Niigata City General Hospital*
*[3]School of Health Sciences Faculty of Medicine, Niigata University*
*[4]Division of Pathology, Niigata University Medical and Dental Hospital*

**要　旨**

副乳癌は全乳癌の0.2～0.6%と比較的まれな疾患である．また，近年，高齢者乳癌の一次治療として忍容性の高い内分泌療法が選択される機会が増えている．今回，内分泌療法施行後に根治切除を実施した高齢者副乳癌の1例を経験したので報告する．症例は96歳，女性．右腋窩腫瘤を主訴に受診し，画像検査で右腋窩に径2cmの腫瘤と多数の腫大リンパ節を認めた．腫瘤の針生検は，充実腺管癌，エストロゲン受容体陽性，プロゲステロン受容体陰性，HER2陽性であり，右副乳癌と診断した．高齢で手術を積極的には希望されず，抗HER2療法併用化学療法の実施は忍容性の面から困難と考え，内分泌療法を一次治療として選択した．原発巣，腋窩リンパ節ともに一旦は縮小したが，治療開始9か月目にはリンパ節の一部が増大した．高齢ではあるが耐術可能と判断し，腋窩広範囲切除と右腋窩リンパ節郭清を施行した．術後3年が経過し，明らかな再発を認めずに生存中である．高齢者乳癌治療では，年齢，併存症，臓器機能等を考慮し，手術療法を含めたバランスのとれた治療を選択することが大切である．

**キーワード**：術前内分泌療法，副乳癌，高齢者

**Reprint requests to:** Eiko SAKATA
Department of Breast Surgery,
Niigata City General Hospital,
463-7 Shumoku, Chuo-ku,
Niigata 950-1197, Japan.

**別刷請求先**：〒950-1197　新潟市中央区鐘木463-7
新潟市民病院乳腺外科　坂田英子

## 緒　　言

副乳腺とは乳腺原基の一部が退縮せずに残存した組織であり，副乳腺から発生する癌は全乳癌の0.2～0.6%と比較的まれである[1)2)]．副乳癌の治療は，固有乳腺に生じた通常の乳癌に準じて手術療法，薬物療法，放射線療法などの集学的治療が実施されている[2)3)]．一方，人口の高齢化が加速しつつある本邦において，高齢者乳癌に対する一次治療として低侵襲で忍容性の高い内分泌療法が選択される機会が増えているが，その治療効果に関するエビデンスは確立していない[4)−6)]．今回，内分泌療法を施行後に根治切除を実施した高齢者副乳癌の1例を経験したので，文献的考察を加えて報告する．

## 症　　例

**患　者**：96歳，女性．

**主　訴**：右腋窩腫瘤．

**家族歴**：特記すべきことなし．

**既往歴**：70歳時に胆嚢結石症に対して胆嚢摘出術を，89歳時に早期胃癌に対して内視鏡的粘膜下層剥離術を施行された．

**現病歴**：75歳頃より右腋窩の腫瘤を自覚するも放置していたが，腫瘤の増大と表面性状の変化（凹凸不整）を認めたため，近医を受診後に精査加療目的に当科へ紹介となった．

**入院時現症**：右腋窩の皮下に径2cm大の中心陥凹を伴う皮膚に固着した硬い腫瘤を触知した（**図1a**）．右腋窩に径3cm大の硬く腫大したリンパ節を触知した．両側乳房と左腋窩には異常所見を認めなかった．

**入院時検査所見**：血液生化学検査に異常を認めなかった．腫瘍マーカーに関しては，血清CEA値＜0.3ng/ml，血清CA15-3値6.6 U/ml，ST-439値＜2.5 U/mlといずれも正常範囲内であった．

**マンモグラフィー検査所見**：右内外斜位方向撮影にてX領域に分葉状，辺縁微細鋸歯状で一部にスピクラを伴う高濃度腫瘤陰影を認め，カテゴリー5と診断した（**図1b**）．両側乳房には異常所見を認めなかった．

**乳腺超音波検査所見**：右腋窩皮下に径18mm大の軽度分葉状の低エコー性腫瘤を認めた（**図1c**）．

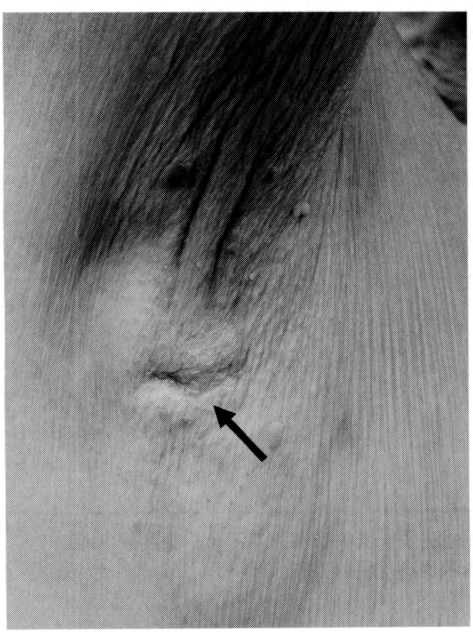

**図1a**

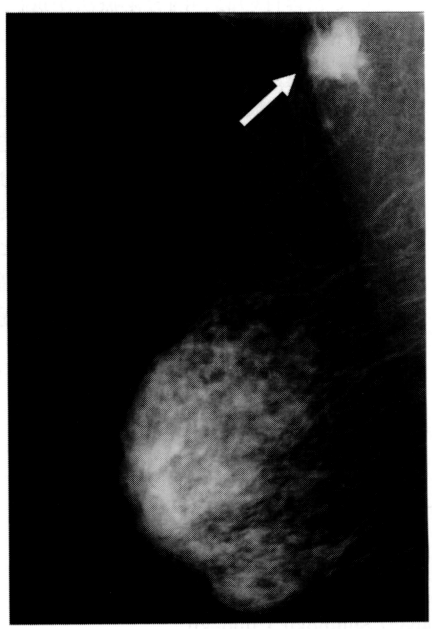

**図1b**

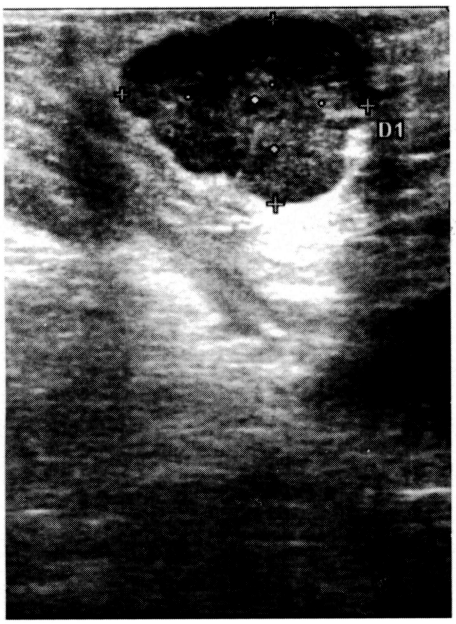


図 1c

図 1d

**図 1**　初診時検査所見

a）理学所見：右腋窩皮下に径 2cm 大の腫瘤を認めた．腫瘤の中心の皮膚は陥凹していた（矢印）．

b）マンモグラフィー検査所見：右内外斜位方向撮影にて X 領域に分葉状，辺縁微細鋸歯状で一部にスピクラを伴う高濃度腫瘤陰影を認めた（矢印）．

c）超音波検査所見：右腋窩皮下に径 18mm 大の軽度分葉状の低エコー性腫瘤を認めた．

d）CT 検査所見：右腋窩皮下に接して 18mm 大の造影効果を伴う腫瘤（矢印）と右腋窩に癒合傾向のある腫大リンパ節（矢頭）を多数認めた．

また，右腋窩に腫大したリンパ節を複数認め，一部で癒合傾向を示していた．両側乳房には異常所見を認めなかった．

**造影 CT 検査所見**：右腋窩の皮下に接して径 18mm 大の造影効果を伴う腫瘤を認めた．右腋窩に癒合傾向のある腫大リンパ節を多数認めた（**図 1d**）．両側乳房，左腋窩に異常所見を認めず，明らかな遠隔転移を指摘できなかった．

**針生検組織学的所見**：充実腺管癌に類似しており，乳癌として矛盾はしない所見であった．免疫組織化学的には，エストロゲン受容体（ER）陽性，プロゲステロン受容体（PgR）陰性，HER2 陽性，Ki-67 20%であった．

**右腋窩リンパ節穿刺細胞診所見**：Class V（腺癌由来）であり，右腋窩リンパ節転移陽性と診断された．

以上より，腫瘍の周囲に正常乳腺組織を確認できなかったが，理学所見・各種画像検査所見・針生検による組織学的所見から総合的に腋窩リンパ節転移を伴った副乳癌，T1N2M0：StageⅢA，Luminal HER2 タイプと診断した．高齢で手術を積極的には希望されず，抗 HER2 療法併用化学療法の実施は忍容性の面から困難と考え，内分泌療法を一次治療として選択した．

**臨床経過**：レトロゾール内服による内分泌療法を開始したところ，原発巣はやや縮小し，右腋窩リンパ節も一旦は縮小傾向を示した．しかし，治療開始後 9 か月目のマンモグラフィー検査におい

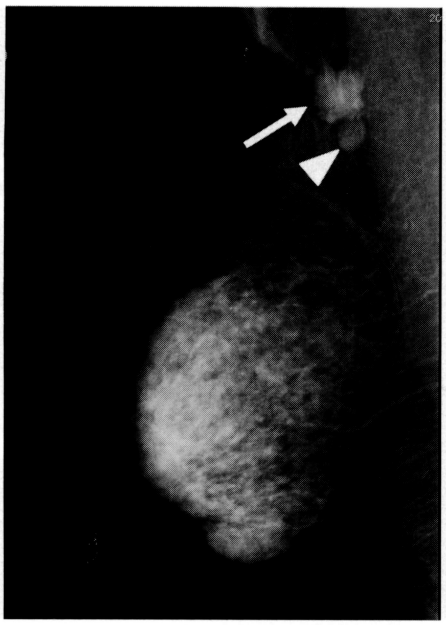

図 2a

図 2b

**図 2**　内分泌療法開始後 9 か月目検査所見
a）マンモグラフィー検査所見：初診時と比較して原発巣と考えられる腫瘤陰影のわずかな縮小を認めるが，尾側に境界明瞭平滑な腫瘤陰影（転移リンパ節：矢印）の出現を認めた．
b）CT 検査所見：右腋窩皮下腫瘤は径 16mm 大にやや縮小した（矢印）．腋窩リンパ節は縮小したものと増大したもの（矢頭）とが混在した．

て，やや縮小した原発巣の尾側に境界明瞭平滑な腫瘤陰影が新たに出現した（**図 2a**）．CT 検査では，右腋窩リンパ節の一部が増大傾向を示した（**図 2b**）．そこで，治療方針を再検討し，高齢ではあるが PS0 で重症度の高い併存症も認めなかったので耐術可能と判断し，手術療法を選択した．全身麻酔下，腫瘍から 2cm のマージンを確保した腋窩広範囲切除術と右腋窩リンパ節郭清術を施行した（**図 3a**）．

**切除標本組織学的所見**：腫瘍の辺縁には小乳管に類似する管腔構造がわずかに残存していた．乳癌取扱い規約（第 17 版）に準じて記載すると，浸潤乳管癌，充実腺管癌（**図 3b**），15×10×13mm，g（−），f（+），s（+），p（−），w（−），ly0，v0，断端陰性，EIC（−），DS（−），NG1，pN3a（Level I：6/8，Level II：9/9），節外浸潤陽性であった．免疫組織化学検査においては，ER 陽性，PgR 陰性，HER2 陽性，Ki-67 10%であった．

**術後経過**：術後の経過は良好で，術後第 9 病日目に退院した．退院後，エキセメスタンに薬剤を変更して内分泌療法を 6 か月間施行したが，本人の希望で中止した．術後 3 年が経過し，明らかな再発なく生存中である．

## 考　　察

副乳は，本来の乳房以外の胸壁，腋窩などに皮下腫瘤を作り，組織学的には年齢ないし性周期性相当の乳腺組織と類似すると乳癌取扱い規約第 17 版において記載されている[7]．発生学的には，副乳は本来退縮するはずの乳腺原基の一部が異所性に残存した組織であり，腋窩のみならず，胸腹

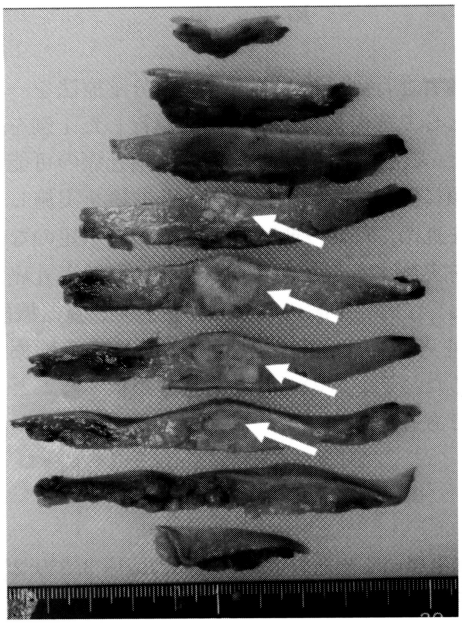

図 3a

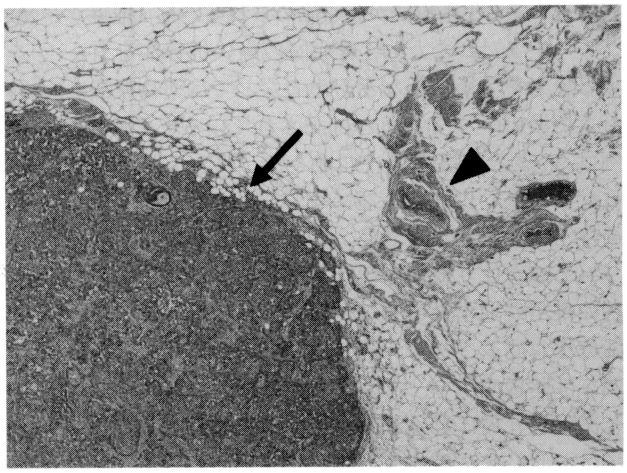

図 3b

**図 3**　切除標本所見

a）肉眼所見：右腋窩皮下に 15×10×13mm 大の充実性腫瘤（矢印）を認めた.

b）組織学的所見：切除標本の組織学的所見は充実腺管癌であり乳癌に矛盾しなかった（矢印）.
腫瘍の辺縁には小乳管と考えられる管腔構造を認めた（矢頭）.

部，鼠径部，外陰部と広い範囲で認めることがある[8]．副乳から発生する副乳癌に関しては，その発生部位のほとんどが腋窩であり，腋窩腫瘤として発症するものが大半を占めている[1)−3)8)]．腫瘍の解剖学的局在から腋窩リンパ節転移を伴うことが一般の乳癌より高率とされている[1)−3)]．

副乳癌と診断するための条件として，諸家により，①他臓器からの転移性腫瘍や潜在性乳癌の否定，②病巣周囲に乳腺組織を認め，その乳腺組織と固有乳腺組織との間に連続性がないこと，③脂腺・汗腺癌などの腋窩に生じ得る組織学的に類似した病変を除外できることが挙げられている[1)−3)9)]．本症例は，術前の画像検査により転移性腫瘍や潜在性乳癌は否定的であり，また，術前の針生検で採取した組織では腫瘍の周囲に乳腺組織を確認することはできなかったが，切除後の永久標本では腫瘍の辺縁にわずかではあるが固有乳腺組織との連続性のない乳腺組織を確認できたので，臨床所見と合わせて副乳癌と診断した．

副乳癌の治療は，通常の乳癌に準じて，手術療法，薬物療法，放射線療法などを病期に応じて組み合わせた集学的治療が実施されている[2)3)]．手術療法に関しては，近年は局所切除ならびに腋窩リンパ節郭清が実施されることが多いが，潜在性乳癌を完全には否定できないことから同側の固有乳腺を切除している報告もみられる[1)−3)9)10)]．また，腋窩腫瘤を摘出生検してはじめて副乳癌と診断している症例も少なくない[10)]．腋窩腫瘤を認めた際には副乳癌の可能性を念頭に置いた上で，現在の進歩した各種画像と針生検による組織診から本症例のように臨床的に副乳癌と診断し，手術療法の適応であれば，局所切除ならびに腋窩リン

パ節郭清を実施することが妥当であると考える．

近年，人口の高齢化が進む本邦において，高齢者乳癌の治療は重要な課題となっている[4)11)12)]．乳癌診療ガイドライン2015年版では，高齢者の乳癌に対しても手術療法が強く勧められている（推奨グレードA)[4)]．ただし，重症度の高い併存症を有する患者や手術拒否などの患者などでは薬物療法も選択肢の一つであると付記されている[4)]．本症例は96歳と超高齢者ではあったがPSが保たれ重症度の高い併存症を認めず，一次治療として手術療法は選択可能であった．しかし，多数の腋窩リンパ節を伴う進行癌症例であることから薬物療法の併用が通常は必須であり，奏効した場合に手術療法を回避できる可能性も考慮した上で，本症例では薬物療法を一次治療として選択した．

高齢者乳癌に対する術前薬物療法の選択に関しては，ホルモン受容体が陽性であれば，近年，化学療法よりも忍容性の高い内分泌療法が選択される機会が増えている[11)12)]．術前内分泌療法に関しては，乳癌診療ガイドライン2015年版での推奨グレードはC1に留まっているが，2つのランダム化第Ⅱ相比較試験の結果からは閉経後ホルモン受容体陽性乳癌では化学療法と内分泌療法の奏効率や乳房温存率に差がない可能性が示唆されている[4)−6)]．高齢者の化学療法に関しては，余命，併存症，臓器機能，QOLを考慮して，効果と副作用のバランスを熟慮して実施する必要がある．本症例は，重症度の高い併存症を認めなかったが超高齢者であったので，ガイドラインの推奨グレードは低かったが，上記の2つのランダム化試験の結果も考慮して内分泌療法を第一選択とした．内分泌療法開始後9か月目にはPDとはなったが，治療中に大きな有害事象を認めず，原発巣，腋窩リンパ節転移巣ともにそれまでは良好にコントロールされていた．術前内分泌療法は，腫瘍学的効果と忍容性とのバランスに優れ，ホルモン受容体陽性の高齢者乳癌に対する一次治療の選択肢の一つとなり得ることが示唆された．

## 結　　語

高齢者進行副乳癌に対して，内分泌療法を一次治療として選択後に手術療法を施行した1例を経験した．腋窩腫瘤を認めた際には副乳癌の可能性を念頭に置き，各種画像検査，針生検を実施して診断を進め，病巣の進展度に応じた過不足のない治療を実施することが大切である．高齢者乳癌治療においては，年齢のみならず併存症，臓器機能，QOLを考慮して，個々の症例に応じて手術療法を含めたバランスのとれた治療を選択することが必要である．

## 文　　献


1）弥生恵司：異所性乳癌．乳癌の臨床 3: 239-250, 1988.

2）Nihon-Yanagi Y, Ueda T, Kameda N and Okazumi S: A case of ectopic breast cancer with a literature review. Surg Oncol 20: 35-42, 2011.

3）米山公康，畑　啓介，金本　彰，釣田義一郎，伊藤精彦，篠崎　大，田原秀晃：Weekly Paclitaxel＋Cyclophosphamide内服治療が奏効した進行副乳癌の1例．癌と化学療法 37: 1561-1563, 2010.

4）日本乳癌学会（編）：科学的根拠に基づく乳癌診療ガイドライン①治療編2015年版．金原出版，東京，2015.

5）Semiglazov VF, Semiglazov VV, Dashyan GA, Ziltsova EK, Ivanov VG, Bozhok AA, Melnikova OA, Paltuev RM, Kletzel A and Berstein LM: Phase 2 randomized trial of primary endocrine therapy versus chemotherapy in postmenopausal patients with estrogen receptor-positive breast cancer. Cancer 110: 244-254, 2007.

6）Alba E, Calvo L, Albanell J, De la Haba JR, Arcusa Lanza A, Chacon JI, Sanchez-Rovira P, Plazaola A, Lopez Garcia-Asenjo JA, Bermejo B, Carrasco E, Lluch A; GEICAM: Chemotherapy（CT）and hormonotherapy（HT）as neoadjuvant treatment in luminal breast cancer patients: results from the GEICAM/2006-03, a multicenter, randomized, phase-II study. Ann Oncol 23: 3069-3074, 2012.

7）日本乳癌学会（編）：臨床・病理　乳癌取扱い規約第 17 版．金原出版，東京，2012.
8）Marshall MB, Moynihan JJ, Frost A and Evans SR: Ectopic breast cancer: case report and literature review. Surg Oncol 3: 295-304, 1994.
9）光吉　明，三好賢一，中上美樹夫，浮草　実，西嶋義信：腋窩副乳癌の１例と本邦報告例の検討．臨床外科 45: 1289-1293, 1990.
10）平田宗嗣，喜島祐子，中条哲浩，有馬豪男，江口裕可，野元優貴，吉中平次，夏越祥次：腋窩副乳癌の３例．乳癌の臨床 29: 309-318, 2014.
11）青松直撥，柏木伸一郎，浅野有香，森崎珠実，中村雅憲，川尻成美，高島　勉，小野田尚佳，石川哲郎，平川弘聖：内分泌療法が有用であった 104 歳超高齢者乳癌の１例．癌と化学療法 39: 2042-2044, 2012.
12）雷　哲明，安藤充嶽，相良吉昭，高濱哲也，松山義人，大井恭代，相良吉厚：術前内分泌療法 Anastrozole を用い切除が可能となった高齢者局所進行乳癌の１症例．癌と化学療法 32: 1301-1305, 2005.

〔特　別　掲　載〕

（平成 29 年 6 月 26 日受付）