症　例　報　告

医原性結腸穿孔に対する腹腔鏡下手術後にポートサイトヘルニアを発症した1例

角田　知行・西村　　淳・北見　智恵・川原聖佳子
牧野　成人・河内　保之・新國　恵也
長岡中央綜合病院　消化器病センター・外科

A Case of Incarcerated Port - site Hernia Following Laparoscopy - assisted Colectomy for Colonoscopic Perforation of Transverse Colon

Tomoyuki KAKUTA, Atsushi NISHIMURA, Chie KITAMI, Mikako KAWAHARA, Shigeto MAKINO, Yasuyuki KAWACHI and Keiya NIKKUNI

Department of Surgery, Nagaoka Chuo General Hospital

要　旨

緊急手術における低侵襲治療としての腹腔鏡下手術の意義は高く，適応は急速に広がっている．大腸内視鏡後の医原性穿孔の場合，前処置により汚染が軽度に抑えられること，穿孔部の同定が容易であること，発症から診断に至る時間が短くバイタルサインも安定していることが多いなどの理由により腹腔鏡下手術の良い適応となり得る．しかし一方で，頻度として少ないために非定型的な手術となりやすく，定型手術にて十分に技術的な熟練を得ていること，慎重な適応判断を要すること，および合併症に対する十分な注意と対策が必要であることなどが指摘されている．今回我々は，横行結腸の医原性穿孔に対し腹腔鏡下に横行結腸部分切除術を施行後，ポートサイトヘルニアを発症した症例を経験した．症例は71歳の男性で，他院で大腸内視鏡検査を受けた際にポリープを6か所切除された．同日夜より腹痛が出現し徐々に増強したため，当院の救急外来を受診した．腹部・骨盤部CT検査で横行結腸左側に少量の腸管外ガス像を認めたが，穿孔部周囲に限局し，明らかな腹水は認めなかった．横行結腸穿孔による限局性腹膜炎と診断し，まずは保存治療を開始したが，翌日に腹部所見の悪化を認めたため緊急手術を行う方針とした．腹腔鏡下に横行結腸部分切除，ドレナージ術を施行したが，術後不穏となり，2日目にドレーンを自己抜去した．3日目より食事を開始したところ，5日目に嘔気と腹痛が出現した．腹部CT検査にてドレーン抜去部に一致して小腸が皮下に脱出した所見を認め，ポートサイトヘルニア嵌頓と診断した．緊急手術にて，ドレーン孔の筋膜を小切開すると，同部位を

Reprint requests to: Tomoyuki KAKUTA
Division of Digestive and General Surgery,
Niigata University Gradiate School of Medical and Dental Sciences,
1 - 757 Asahimachi - dori, Chuo - ku,
Niigata 951 - 8510, Japan.

別刷請求先：〒951 - 8510　新潟市中央区旭町通1 - 757
新潟大学大学院医歯学総合研究科
消化器・一般外科学分野　　角田知行

ヘルニア門とするRichter型の小腸脱出を認めた．筋膜・腹膜を切開して絞扼を解除したところ，腸管の色調不良は徐々に改善したため腸切除は行わず，筋膜・腹膜の縫合閉鎖のみで手術を終了した．再手術後の経過は良好であり，7日目に退院した．本症においては，緊急手術であり，かつ対象臓器が比較的頻度の少ない横行結腸であったためポートの位置が非定型的となり，ドレーンを12 mmポート孔から留置していたこと，また術後せん妄によりドレーンを自己抜去してしまったことがヘルニアのリスクを増加させていた可能性が示唆された．緊急時における腹腔鏡下手術の適応は急速に拡大し，医原性大腸穿孔に対しても有用であると考えるが，時に予測しにくい合併症を起こすことがあり，発生予防と適切な対応が重要であると考えられた．

キーワード：医原性大腸穿孔，腹腔鏡下手術，ポートサイトヘルニア，ドレーン

はじめに

緊急手術における低侵襲治療としての腹腔鏡下手術の意義は高いが，下部消化管穿孔においては慎重な適応判断と技術の熟練を要し，また合併症の発生に十分注意する必要がある[1)2)]．今回我々は，大腸内視鏡による医原性横行結腸穿孔に対して緊急腹腔鏡下手術を行い，術後にドレーン孔に一致したポートサイトヘルニア嵌頓を発症した1例を経験したので，その原因および予防について検討を加え，報告する．

症　例

患　者：71歳，男性．

主　訴：腹痛．

既往歴：15歳時に虫垂炎に対して手術，27歳時に回盲部憩室炎にて手術，高血圧にて内服治療中．

家族歴：特記すべきことなし．

現病歴：他院にて大腸内視鏡検査を施行し，ポリープを6か所切除した．同日夜より腹痛が出現，徐々に増強し，当院の救急外来を受診した．

現　症：身長156 cm，体重65.0 kg．左上腹部

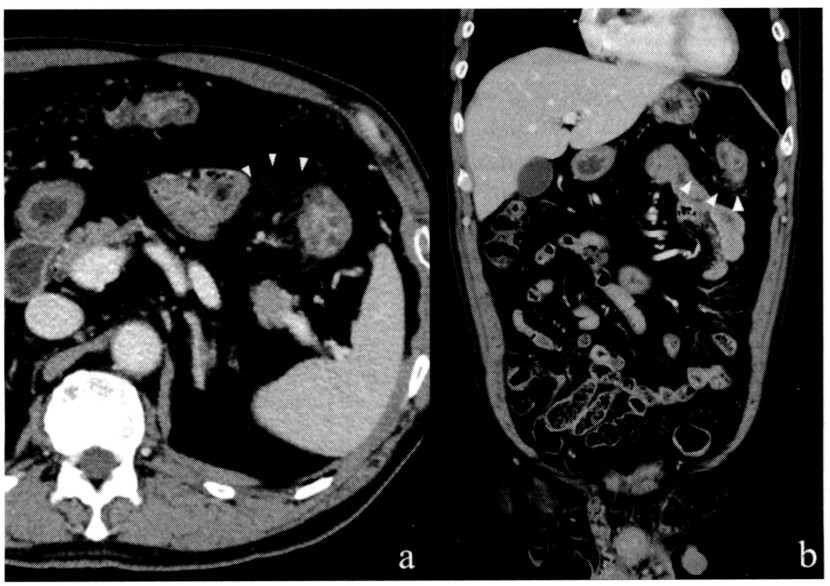

図1　腹・骨盤部CT所見
横行結腸左側，脾湾曲寄りに少量の腸管外ガス像を認めたが（矢頭），穿孔部周囲に限局していた．明らかな腹水は認めなかった（a：水平断，b：冠状断）．

に限局した圧痛を認めた．右下腹部に虫垂炎の手術痕を認めた．

入院時検査所見：腹・骨盤部CT検査にて横行結腸左側にごく少量の腸管外ガス像を認めたが，穿孔部周囲に限局していた．明らかな腹水は認めなかった（**図1**）．

ポリープ切除に伴う横行結腸穿孔と診断したが，炎症は限局性であり，バイタルサインも安定していたため，まずは保存治療を開始した．しかし翌日に腹部所見の悪化を認めたため，緊急手術を行う方針とした．

手術所見：左上腹部に約4.5 cmの小開腹をおき，Alexis® Wound Retractor（Applied Medical, Rancho Santa Margarita, CA, USA），Free Access ™（Top Corporation, Tokyo, Japan），および12 mmのポートを留置，他に左下腹部に12 mm，右上腹部と臍窩に5 mmのポートをおき，計4ポートで手術を行った（**図2**）．横行結腸の脾彎曲寄りで炎症性に

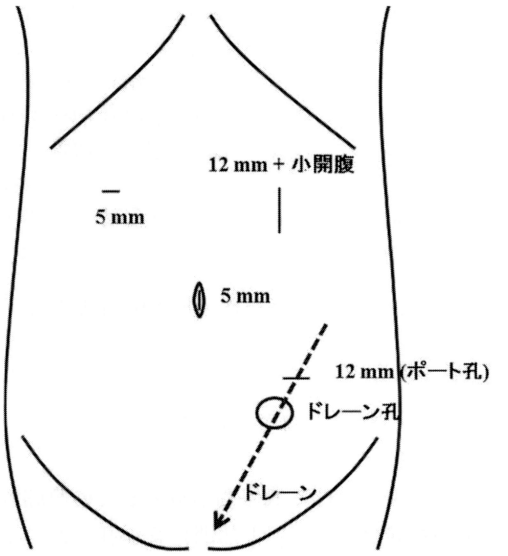

図2　ポートおよびドレーン挿入位置

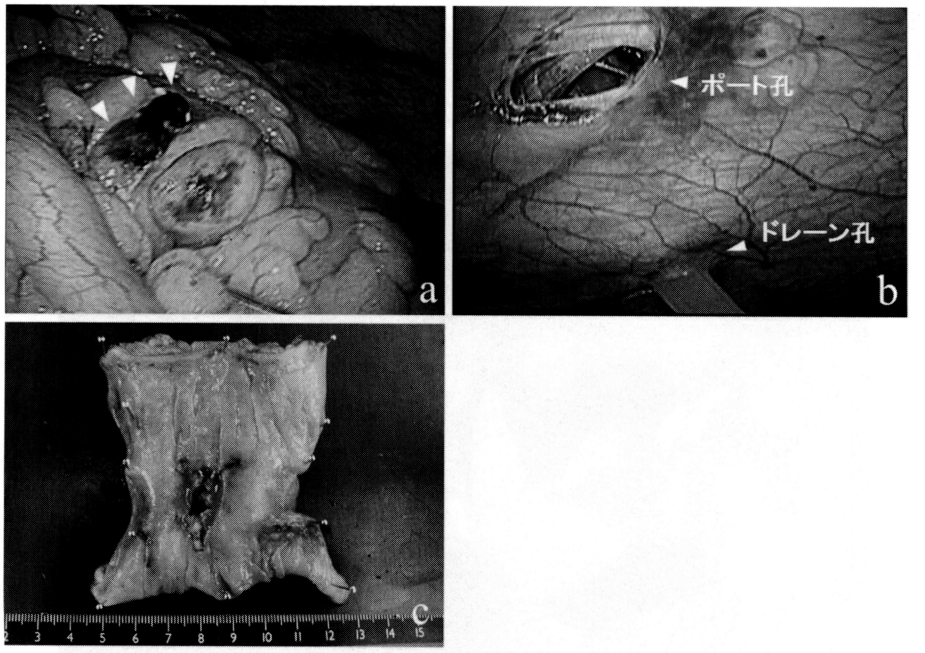

図3　手術所見

横行結腸左側に穿孔部を認めたが，便の漏出はなく，少量の膿性腹水のみを認めた（a, 矢頭）．左下腹部の12 mmポート孔より，内筒を入れてダグラス窩方向に腹膜を貫通し直したのち，8 mm閉鎖式ドレーンを留置した（b）．肉眼所見では，横行結腸に1.0 × 0.5 cmの穿孔部を認めた（c）．

図4　腹部CT所見（術後5日目）
ドレーン抜去部に一致して小腸の一部が皮下に脱出していた（矢頭）.

癒着した大網と上部空腸を鈍的に剝離したところ，穿孔部を容易に発見できた（**図3a**）. 前処置良好な内視鏡検査後の被覆穿孔であったため便の漏出はなく，少量の膿性腹水が貯留しているのみであった. 結腸脾弯曲および下行結腸を授動したのち，穿孔部を小開腹創から体外に引き出し，横行結腸部分切除を施行した. 腹腔内を腹腔鏡下に洗浄後，左下腹部の12 mmポート孔より，内筒を入れてダグラス窩方向に腹膜を貫通し直したのち，8 mm閉鎖式ドレーンをインフォメーション目的に留置した（**図3b**）. ドレーン脇の筋膜を隙間ができないように縫縮した. 摘出標本の肉眼所見では，横行結腸に1.0 cm程度の穿孔部を認めた（**図3c**）.

術後経過：術後せん妄による不穏をきたし，手術後2日目にドレーンを自己抜去した. 翌日より食事を開始したが，術後5日目より嘔気，嘔吐が出現した. 触診上は左下腹部に硬結があったものの，膨隆や圧痛は認めなかった. 腹部CT検査を施行したところ，ドレーン抜去部に一致して小腸の一部が皮下に脱出していた（**図4**）. ポートサイトヘルニア嵌頓と診断し，同日緊急手術を施行した.

再手術所見：左下腹部ドレーン抜去部を小切開し皮下を剝離すると，ドレーン孔をヘルニア門とするRichter型の小腸脱出を認めた. 筋膜，腹膜を切開して絞扼を解除すると，腸管の色調不良は徐々に改善し，腸切除は行わず筋膜・腹膜の縫合閉鎖のみで手術を終了した.

再手術後経過：再手術後2日目に食事を開始し，経過良好にて術後7日目に退院した.

考　　察

近年では腹膜炎の軽微な症例に対して，より低侵襲な手段としての腹腔鏡下手術が認知され，急速に適応が広がっている[1]. 大腸内視鏡後の医原性穿孔の場合，前処置により汚染が軽度に抑えられる場合が多いこと，内視鏡時の所見から穿孔部の同定が容易であること，発症から診断に至る時間が短く，多くの場合バイタルサインも安定しており時間的な余裕があるため，腹腔鏡下手術の良い適応となり得ることが報告されている[1)2)]. 林

表1　ドレーン抜去部に関連したポートサイトヘルニアの本邦報告例のまとめ（2003 - 2016年）

n = 19	
手術時年齢*	71 (52 - 86)
性別 男性 / 女性	6 / 13
初回手術の状況 予定 / 緊急	17 / 2
初回手術の対象臓器 結腸・直腸 / 胆嚢 / 十二指腸	16 / 2 / 1
ポート孔 5 mm / 10 mm 以上	8 / 11
ドレーン径 8 mm / 10 mm / 不明	6 / 3 / 10
術後ドレーン抜去日数（病日）*	3.5 (1 - 10)
ドレーン抜去から発症までの期間（日）*	2 (0 - 120)
症状 イレウス / 腸管脱出	15 / 4
嵌入臓器 小腸 / 横行結腸	18 / 1
術式 縫合閉鎖 / 腸切除	13 / 6
再手術方法 開腹 / 腹腔鏡 / 腹腔鏡 → 開腹移行	16 / 2 / 1

*数値は中央値（範囲）

ら[3]は医原性大腸穿孔に対する腹腔鏡下手術と開腹手術との成績を比較し，腹腔鏡下手術において創感染，および腹腔内感染の遷延化が有意に少なく，より低侵襲で有用であったと報告している．また吉川ら[1]は，医原性大腸穿孔に対する腹腔鏡下手術と，通常の予定された腹腔鏡下手術とを比較し，前者の方で創感染が有意に多かったものの，術後経過は同様に良好であったと報告している．しかし一方で頻度として少なく，非定型的な手術となりやすいため，定型的な手術で十分な技術的熟練を得ていることが必要であり，その適応も慎重に判断する必要がある．さらに，予期しにくい合併症が発生することも懸念されており，十分な注意と対策が必要であることなどが指摘されている[1)-3)]．

ポートサイトヘルニアの頻度は過去に0.02 - 0.1％と報告されていたが[4]，近年腹腔鏡下手術の普及に伴い，発生率は約1 - 4％と増加傾向にあるとされている[5)-7)]．医学中央雑誌にて「腹腔鏡下手術」，「ポートサイト」，「ヘルニア」，「ドレーン」をキーワードに検索したところ，腹腔鏡下手術後のドレーン抜去部に関連したポートサイトヘルニアの本邦での報告例は，自験例を含めて18論文，19症例であった（**表1**，会議録除く）[5)-21)]．2003年から2010年までの報告では10 mm以上のポートに起因したものが多く認められ，ポート

創のドレーン脇の筋膜・腹膜の縫縮が重要である認識が広まったが，2010年以降では細径ポートでの報告例も増加している．ポート径とドレーン径との関連が重要になると思われたが，ドレーン径の記載がないものも多く，詳細な検討はできなかった．ドレーン抜去から発症までの時間は，腹壁瘢痕ヘルニアをきたし皮下に脱出していた1例を除き，ほとんどの例が1週間以内に発症する早期型であった．一方で，初回手術の際に緊急腹腔鏡下手術を施行した例は本例を含め2例のみであり[10]，今後緊急手術としての腹腔鏡下手術がさらに普及していくとともに，ポートサイトヘルニアの頻度が増加することが懸念される．

原因としては，術中のポート逸脱・再挿入に伴う腹膜損傷，肥満体型や腹壁の脆弱性，筋膜の不十分な閉鎖，術後創感染，ドレーン抜去時の腸管・組織の引き込みなどが報告されている[5)7)]．本例については，術中のポートの逸脱・再挿入は行っておらず，ドレーン部の感染徴候も認めていなかった．われわれは以前より，定型的な手術の場合には基本的にドレーンを5 mmポート孔から留置している．まず5 mmポートの内筒を入れ，筋膜の手前まで一旦引き抜き，皮膚創は同じでもドレーンを留置したい方向に向けて別の部位に最小限で腹膜・筋膜を貫通し直し，8 mm閉鎖式ドレーンを通している．ドレーンをはねさせないようにする目的とともに，もし手術操作によって腹膜・筋膜の損傷が開大していたとしても，新たな筋膜・腹膜を通すことによってそれらの影響をなくすことができるため，ポートサイトヘルニアの予防にはこの手技が重要であると考えている．この方針にしたがって，本例に至るまで当科ではポートサイトヘルニアを経験していなかった．しかしながら本例の場合，緊急手術であったこと，対象臓器が比較的頻度の少ない横行結腸であったことによりポートの位置が非定型的となってしまった．またドレーンを12 mmポート孔から留置していた．その際，前述の手技を12 mmポートを用いて行っており，ドレーン脇の縫縮は行ったものの，貫通による損傷が8 mmのドレーン径よりも広くなっていたため，ヘルニアのリスクを増加させていた可能性がある．また，やや肥満体型であったこと，さらには術後せん妄によりドレーンを自己抜去してしまったことによって抜去時に腸管が強く引き込まれたことが，ヘルニア発生の大きな要因となった可能性が考えられる．

以上より対策として，基本的にドレーンは5 mmポートから留置すること，やむを得ず10 mm以上の孔から入れる場合は一旦ポートを抜去し，5 mmポートに入れ替えて留置したい方向に向けて最小限に腹膜・筋膜を貫き直したのちドレーンを留置し，可及的に筋膜を縫縮すること，ドレーンを入れるのに適切なポート創がない場合には新たなドレーン挿入孔を作ることもためらわないことなどが必要と考えられた．また，緊急手術では術後不穏のリスクが高く，その場合はドレーンを短切するなどの対策が必要だと考えられた．

緊急時における腹腔鏡下手術の適応は急速に拡大し，医原性大腸穿孔に対する低侵襲治療としての腹腔鏡下手術は良い適応となり得る．しかしながら非定型的な手術となりやすく，時にポートサイトヘルニアのような予測しにくい合併症が出現することがあるため，重要な合併症のひとつとして認識し，予防や発生時の対応に十分に配慮する必要があると考えられた．

結　　語

大腸内視鏡による医原性結腸穿孔に対して緊急腹腔鏡下手術を行ったのち，ポートサイトヘルニア嵌頓を発症した1例を経験した．教訓的な症例であると考え，発症要因と今後の対策について文献的考察を加え報告した．

文　　献

1）吉川征一郎，福永正氣，李　慶文，永仮邦彦，菅野雅彦，須田　健，飯田義人，伊藤嘉智，大内昌和，勝野剛太郎，徳田恵美，平崎憲範，呉　一眞，東　大輔：医原性大腸穿孔に対する腹腔鏡下手術．日腹救医会誌 33: 55 - 59, 2013.
2）赤須孝之，松田尚久，斎藤　豊：内視鏡による

穿孔に対する外科的治療．臨消内 25: 227 - 233, 2010.
3）林　賢，宗像康博：大腸穿孔に対する腹腔鏡下穿孔部閉鎖術の適応と限界．臨外 62: 53 - 58, 2007.
4）Boike GM, Miller CE, Spirtos NM, Mercer LJ, Fowler JM, Summitt R and Orr JW Jr.: Incisional bowel herniations after operative laparoscopy: a series of nineteen cases and review of the literature. Am J Obstet Gynecol 172: 1726 - 1733, 1995.
5）鬼頭　靖，神谷里明，小川明男，松永宏之，成田裕司，松崎安孝：腹腔鏡下手術時ドレーン留置をしたポート部ヘルニアの1例．臨外 58: 1415 - 1418, 2003.
6）大谷　剛，石村　健，若林久男：腹腔鏡下結腸切除後に5 mmポート孔より生じたポートサイトヘルニアの1例．日臨外会誌 72: 2964 - 2967, 2011.
7）久保孝文，岡　智，佃　和憲，治田　賢，万代康弘，大橋龍一郎：腹腔鏡下結腸切除後の細径ポートサイトにヘルニア嵌頓を発症した1例．日腹救医会誌 32: 827 - 831, 2012.
8）水崎　肇，大町貴弘：腹腔鏡下手術時の筋膜下気腫部に腸管が嵌入したポート部ヘルニアの1例．日臨外会誌 64: 375 - 378, 2003.
9）菅野雅彦，橋本貴史，五藤倫敏，渡部　英，奥沢淳司，松田光弘，坂本一博，鎌野俊紀：腹腔鏡下大腸切除後ドレーン挿入部ポート孔に発生したRichter's herniaの1例．Gastroenterol Endosc 46: 42 - 46, 2004.
10）高橋保正，長田　明，大河内信弘：十二指腸潰瘍穿孔に対する腹腔鏡下大網充填術後に発生したポートサイトヘルニアの1例．日外科連会誌 30: 799 - 802, 2005.
11）清家純一，沖津　宏，吉田卓弘，本田純子，梅本淳，丹黒　章：腹腔鏡下直腸脱根治術後に発生したポート孔ヘルニアの1例．四国医会誌 62: 148 - 151, 2006.
12）牧角良二，小野田恵一郎，民上真也，石井利昌，瀬田真一，住吉　賢，花井　彰，芦川和広，小森山広幸，大坪毅人：腹腔鏡下結腸切除後ドレーン挿入部ポート孔より腸管脱出をきたした1例．日外科連会誌 32: 180 - 183, 2007.
13）佃　和憲，池田英二，中原早紀，村岡孝幸，渡辺啓太郎，高木章司，平井隆二，辻　尚志：腹腔鏡下低位前方切除後トロッカー挿入部に発生したRichter herniaの1例．日腹救医会誌 27: 773 - 776, 2007.
14）大谷　裕，因来泰彦，杉山　悟，清水康廣：腹腔鏡下胆嚢摘出術後早期に発症したポートサイトヘルニア嵌頓の1例．日鏡外会誌 12: 433 - 438, 2007.
15）Sakamoto K, Tashiro Y, Ono S, Sugimoto K, Ishiyama S, Yaginuma Y, Komiyama H, Kojima Y, Tanaka M, Goto M, Sengoku H and Tomiki Y: Trocar site hernia after laparoscopic colectomy. J Jpn Coll Surg 34: 162 - 166, 2009.
16）金光聖哲，川崎健太郎，森本大樹，中村　哲，市原隆夫，黒田嘉和：腹腔鏡下大腸切除術後ドレーン抜去部の5 mmポート孔に生じたポートサイトヘルニアの1例．臨外 64: 537 - 540, 2009.
17）富永哲郎，和田英雄，古川克郎，黨　和夫，柴崎信一，岡　忠之：腹腔鏡下大腸切除後に発生したポートサイトヘルニアの2手術例．長崎医会誌 85: 350 - 355, 2010.
18）宮澤正紹，石井　恒，添田暢俊，花山寛之，多田武志，塩　豊，又吉一仁，武藤　淳：腹腔鏡補助下S状結腸切除後ドレーン挿入部に発症したポートサイトヘルニアの1例．福島医会誌 60: 202 - 206, 2010.
19）井手貴雄，鮫島隆一郎，酒井　正，井久保丹，田淵正延，湯ノ谷誠二：腹腔鏡下手術後ドレーン抜去孔に発生した5 mmポートサイトヘルニア嵌頓の1例．外科 73: 1237 - 1240, 2011.
20）三上和久，前多　力，古田浩之，安松比呂志，中村　崇，斎藤典才：腹腔鏡補助下回盲部切除術後早期に発症した5 mmポートサイトヘルニア嵌頓の1例．手術 65: 1095 - 1099, 2011.
21）若林正和，河野　悟，相崎一雄：腹腔鏡下結腸切除後に腹壁外に腸管脱出嵌頓をきたした5 mmポートサイトヘルニアの1例．日腹救医会誌 34: 1241 - 1244, 2014.

（平成29年5月15日受付）