綜　　説

難治性小児固形悪性腫瘍に対する新規治療

木　下　義　晶
新潟大学大学院医歯学総合研究科　小児外科学分野

New Treatment Modality for Refractory Pediatric Malignant Solid Tumors

Yoshiaki KINOSHITA

Department of Pediatric Surgery, Niigata University Graduate School of Medical and Dental Sciences

要　旨

小児固形悪性腫瘍は集学的治療により治療成績は向上し，高い生存率を期待できる時代となったが，未だ難治性の症例も多く，新規治療の模索が行われている．細胞治療，分子標的治療などの治療法は成人領域で臨床導入が進んでいるが，小児領域でも臨床試験や医師主導治験などにより成果を挙げつつある．自身がかかわってきた基礎研究や臨床試験などを通して小児固形悪性腫瘍における新規治療への期待について紹介する．

キーワード：小児固形悪性腫瘍，新規治療，細胞療法，ペプチドワクチン療法，分化誘導療法

はじめに

小児固形悪性腫瘍は集学的治療により治療成績は向上し，高い生存率を期待できる時代となったが，未だ難治性の症例も多く，新規治療の模索が行われている．細胞治療，分子標的治療などの治療法は成人領域で臨床導入が進んでいるが，小児領域でも臨床試験や医師主導治験などにより成果を挙げつつある．

小児固形悪性腫瘍の治療は化学療法，手術療法，放射線療法の3本柱からなる集学的治療により，小児がん全体で80%以上の生存率を期待できる時代となった．しかし，小児がんの疫学は成人のそれと大きく異なり，種類，年齢層など多様であり，集学的治療をもってしても未だ予後不良の群は存在する．

新規治療として成人領域でいくつかの治療法が注目されている．細胞治療，分子標的治療法，分化誘導療法などが挙げられる．本稿では筆者が今までかかわってきた基礎研究や臨床試験なども含

Reprint requests to: Yoshiaki KINOSHITA
Department of Pediatric Surgery,
Niigata University Graduate School of
Medical and Dental Sciences,
1-757 Asahimachi-dori, Chuo-ku,
Niigata 951-8510, Japan.

別刷請求先：〒951-8510　新潟市中央区旭町通1-757
新潟大学大学院医歯学総合研究科
小児外科学分野
木下義晶

めて，小児固形悪性腫瘍における最近の動向について，新規治療への期待も含めて報告する．

樹状細胞療法

腫瘍免疫において重要なエフェクター細胞はT細胞であるが，T細胞が活性化，分化するためには抗原提示細胞上の腫瘍組織適合抗原（MHC）上に提示された癌抗原を認識するだけでは不足であり，抗原提示細胞から受ける副刺激，サイトカインが必要である．これらの至適刺激を与える抗原提示細胞が樹状細胞である．このため，樹状細胞の分化・培養法が確立されてから様々な腫瘍に対して樹状細胞を用いた免疫療法が行われている．

田尻らは難治性神経芽腫の治療の基礎研究としてセンダイウィルスベクター導入樹状細胞を用いた免疫治療を報告している[1]．組み換えセンダイウイルスベクター（rSeV）を樹状細胞に導入し，c-1300神経芽腫細胞株を皮下摂取したマウス担癌モデルを用いて，免疫治療を行い抗腫瘍効果について検討した．rSeVは細胞質にてRNAゲノムを鋳型として遺伝子を発現する点において，既存ベクターと比較して安全と考えられ，また強力な遺伝子導入・発現を可能にする．本研究においてはいくつかの群を設定することで樹状細胞療法の有効性について検討しているが，最終的にはrSeVを用いて，マウスIFN-β遺伝子を樹状細胞へ導入し，これらと治療前γ放射線治療を組み合わせることで劇的な抗腫瘍効果が得られた．

また筆者らは過去に進行腎細胞癌の11歳男児に対して，患者からアフェレーシスして採取した単球を樹状細胞へ分化させた後に患者自身の腫瘍溶解液を樹状細胞に暴露して，患者の皮下に投与する樹状細胞療法を行った[2]．病状は進行性であったが，肺門部のリンパ節の一部縮小を認めた．（**図1**）

ペプチドワクチン療法

WT1遺伝子は造血器腫瘍を含む様々な癌で発現し，がん抑制遺伝子であるとされてきた一方でtumorgenesisにも重要であることが明らかになり，転写因子として二面性がクローズアップされた．Okaらが骨髄異型性症候群に抗腫瘍免疫療法としてWT1を標的としたペプチドワクチン治療を報告したことが初めての報告であるが[3]，以降，成人領域においては急性骨髄性白血病，肺がん，乳がん，膠芽腫，腎がん等の抗腫瘍効果が確認された．小児がんにおいても橋井らが血液腫瘍をはじめとして固形腫瘍にも臨床試験を行い，一定の効果が認められることが報告された[4]．WT1ワクチンはWT1-CTLペプチドと免疫アジュバン

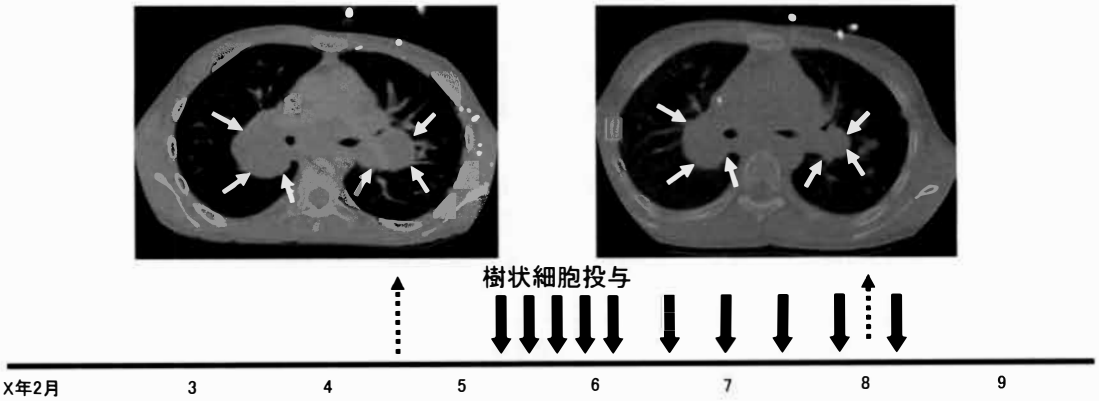

図1　小児腎細胞癌に対する樹状細胞療法

肺野，骨，肝臓，腹腔内リンパ節などの遠隔転移巣は樹状細胞療法前後において進行性であったが，肺門部リンパ節は樹状細胞療法後，縮小を認めた．

トから成り，ワクチンを皮内注射するとアジュバントの作用により，皮膚の樹状細胞が活性化され，その活性化樹状細胞表面のHLAclassI分子にWT1ペプチドが結合し，複合体を形成する．この複合体に特異的なWT1特異的CTLが活性化され，それが腫瘍細胞表面の複合体を認識し，攻撃する．

一方で，免疫組織学的にもOueらはWT1蛋白が横紋筋肉腫の約2/3の症例において発現するとしており[5]，横紋筋肉腫を含む悪性軟部腫瘍の新たな治療モダリティとして臨床試験への導入も始まっている．自験例としてはウィルムス腫瘍stegeIVの寛解後再発症例において本ペプチドワクチン治療を行い，一定の成果が得られた．(**図2**)

また筆者らは，成人領域では肝細胞癌へのペプチドワクチン療法として注目されてきたGlypican3の基礎研究を行ってきた．Glypican3とは細胞膜に存在する膜貫入型ヘパラン硫酸プロテオグリカンでXq29に存在し，Simpson-Golabi-Behmel症候群（巨人症，嚢胞腎，口蓋裂等）の原因遺伝子とされる．アポトーシスへの関与，Wnt系シグナルの活性化，FGF2やBMP7活性を抑制などの報告があるが，肝細胞癌にてGlypican3を発現し，AFPと同様に腫瘍マーカーとしての有用性を論じる報告が多くある．筆者はGlypican3の小児固形腫瘍における発現を網羅的に免疫組織学的検索と血清学的検討を行った．肝芽腫，胚細胞腫瘍にて発現率が高く，また1歳未満の年齢では比較的発現率が高いことが分かった．これらより，AFPと同様に胎児期から生後早期における生理的な高値の期間があることが想定され，剖検検体にてその発現を全臓器にわたって検討したところ，肝臓，腎臓などの臓器においては生後半年頃までの発現が認められた．また臨床症例においても肝芽腫においては治療の経過とともにAFPと並行して血清値の低下が認められ，腫瘍マーカーとしての有用性が示唆された．特に，AFPが上昇しない一部の未分化肉腫においては血清値を追

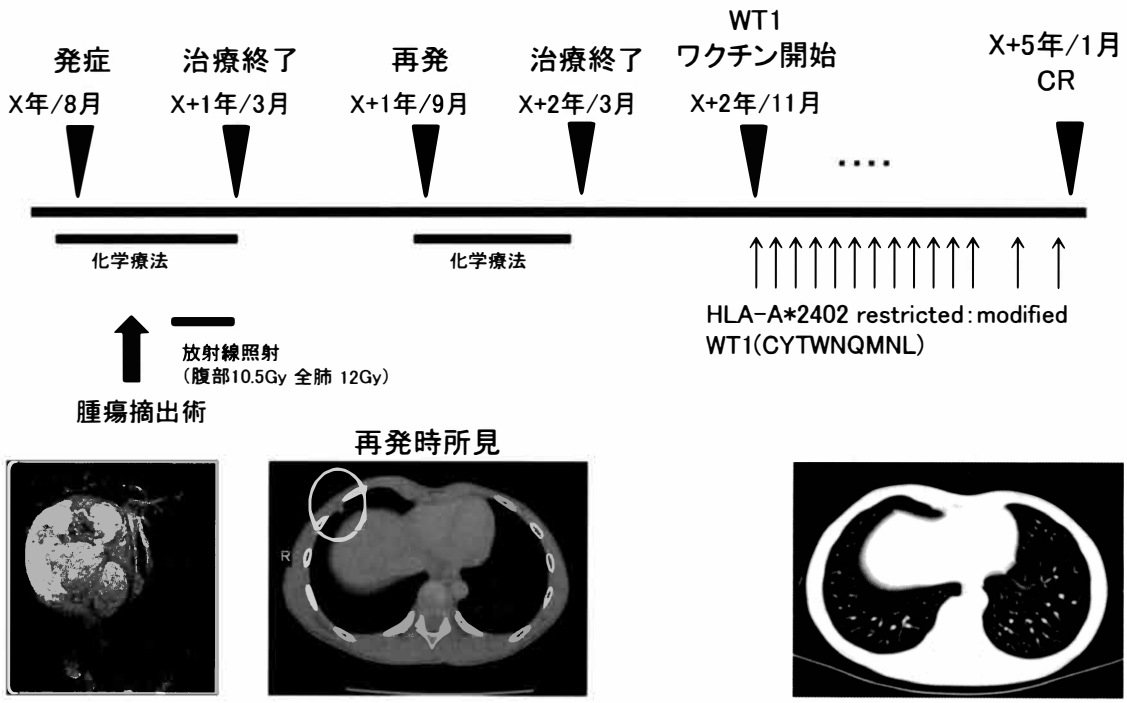

図2　再発Wilms腫瘍に対するWT1ペプチドワクチン療法
肺転移巣再発病変に対して化学療法にて寛解後，ペプチドワクチン療法を2年間行い，5年以上寛解を維持している．

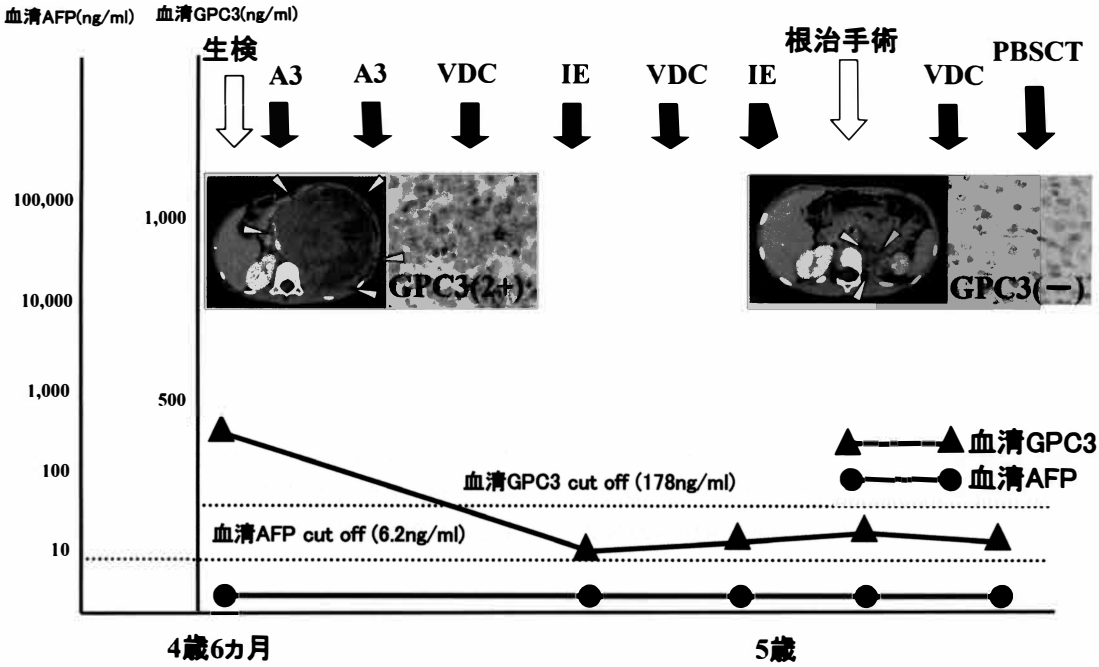

図3　未分化肉腫に対するGPC3発現と血清中GPC3値の経過
未分化肉腫においてGPC3が組織内発現を示し，血清値は治療経過とともに低下し，腫瘍マーカーとしての可能性が示唆された．
A3, VDC, IE; 化学療法レジメ
PBSCT; 末梢血幹細胞移植

跡することで単独の腫瘍マーカーとなることが示唆された（**図3**）[6]．一方，これらの基礎実験の結果を併せて，Glypican3ペプチドを利用したワクチン療法が中面らにより，肝細胞がん[7]，皮膚悪性黒色腫をはじめ成人の癌腫において臨床試験が行われていたが，小児領域においてもいくつかの小児がんを選択し，臨床試験を行い，一定の治療効果が認められることが示された[8]．これらの成果は，さらにいくつかのペプチドを混成したカクテルワクチンとしての新たな臨床試験へと発展しており，これらの成果が期待される．

分子標的治療

代表的な分子標的治療として，現在研究が進んでいるものに神経芽腫に対する抗GD2抗体療法がある．高リスク群の神経芽腫は超大量化学療法を用いた集学的治療を行っても5年生存率は30-50%と依然として予後不良であるが，Yuらは，抗GD2抗体（ch14.18）を用いた免疫療法によって長期生存率が約20%上昇したと報告した[9]．2016年に本邦にて同抗体療法の第Ⅰ-Ⅱ相の医師主導治験が開始された．現在治験グループでは登録例の追跡期間に入っており，近いうちに本邦で本治療法の薬事承認が下りることが期待される．

分化誘導療法

神経芽腫は分化により自然退縮をおこし，その生物学的悪性度が変わっていくという特異な性質をもつ腫瘍である．その性質に着目し，米国のcooperative group（CCG：現在のCOGの前身）の有用性検証試験では神経芽腫細胞を成熟細胞に

分化させる治療をCCG3891として行い，無病生存期間の延長が示された．その分化誘導療法とはイソトレチノイン（13-cis-RA：cRA）というビタミンAの誘導体を用いたものである．米国のFDAや欧州のEMAではc-RAは承認されていないが，実地臨床では，標準治療に含まれる薬剤となっている．一方本邦においては海外からの個人輸入が行われているのが現状であり，近年新たなレチノイン酸製剤の承認を目指して臨床試験が行われている．

最　後　に

その他，神経芽腫に対するMYCN阻害剤，AKT阻害剤，軟部肉腫に対する抗PD1抗体療法，横紋筋肉腫に対するFOX M1を標的とした治療など基礎研究から臨床研究のレベルまで様々な研究が行われている[10]．

小児固形悪性腫瘍に対する新規治療の有用性についてはさらに症例の蓄積が必要と考えられるが，重篤な有害事象は少なく，従来の集学的治療のとの併用など，より効果的なプロトコールのもとで治療成績の改善を期待できると考える．

文　　献

1）田尻達郎，米満吉和，竜田恭介，田中　桜，代居良太，宗崎良太，木下義晶，田口智章：センダイウイルスベクターを用いた神経芽腫の免疫治療．Parma Medica, 29: 57-65, 2011.

2）竜田恭介，木下義晶，田尻達郎，中辻隆則，東　真弓，宗崎良太，江藤正俊，立神勝則，孝橋賢一，内藤誠二，恒吉正澄，田口智章：樹状細胞療法を施行した小児腎細胞癌の1例．小児がん　47: 441-446, 2010.

3）Oka Y, Tsuboi A, Murakami M, Hirai M, Tominaga N, Nakajima H, Elisseeva OA, Masuda T, Nakano A, Kawakami M, Oji Y, Ikegame K, Hosen N, Udaka K, Yasukawa M, Ogawa H, Kawase I and Sugiyama H: Wilms tumor gene peptide-based immunotherapy for patients with overt leukemia from myelodysplastic syndrome (MDS) or MDS with myelofibrosis. Int J Hematol. 78: 56-61, 2003.

4）橋井佳子：小児がんに対するWT1ペプチドワクチン治療．日本小児血液・がん学会雑誌　51: 412-417, 2014.

5）Oue T, Uehara S, Yamanaka H, Takama Y, Oji Y and Fukuzawa M: Expression of Wilms tumor 1 gene in a variety of pediatric tumors. J Pediatr Surg. 46: 2233-2238, 2011.

6）Kinoshita Y, Tanaka S, Souzaki R, Miyoshi K, Kohashi K, Oda Y, Nakatsura T and Taguchi T: Glypican 3 Expression in Pediatric Malignant Solid Tumors. Eur J Pediatr Surg 25: 138-144, 2015.

7）Sawada Y, Yoshikawa T, Ofuji K, Yoshimura M, Tsuchiya N, Takahashi M, Nobuoka D, Gotohda N, Takahashi S, Kato Y, Konishi M, Kinoshita T, Ikeda M, Nakachi K, Yamazaki N, Mizuno S, Takayama T, Yamano K, Uesaka K, Furuse J, Endo I and Nakatsura T: Phase II study of the GPC3-derived peptide vaccine as an adjuvant therapy for hepatocellular carcinoma patients.

8）Tsuchiya N, Hosono A, Yoshikawa T, Shoda K, Nosaka K, Shimomura M, Hara J, Nitani C, Manabe A, Yoshihara H, Hosoya Y, Kaneda H, Kinoshita Y, Kohashi K, Yoshimura K, Fujinami N, Saito K, Mizuno S and Nakatsura T: Oncoimmunology. Phase I study of glypican-3-derived peptide vaccine therapy for patients with refractory pediatric solid tumors. Oncoimmunology. 7: e1377872, 2017.

9）Yu AL, Gilman AL, Ozkaynak MF, London WB, Kreissman SG, Chen HX, Smith M, Anderson B, Villablanca JG, Matthay KK, Shimada H, Grupp SA, Seeger R, Reynolds CP, Buxton A, Reisfeld RA, Gillies SD, Cohn SL, Maris JM, Sondel PM; Children's Oncology Group. Anti-GD2 antibody with GM-CSF, interleuin-2, and isotretinoin for neuroblastoma. N Engl J Med 363: 1324-1334, 2010.

10）上條岳彦：小児固形腫瘍の分子標的治療．日本小児血液・がん学会雑誌　50: 367-373, 2013.