症　例　報　告

長期のリハビリテーション継続で機能改善している分娩麻痺の1例

居城　甫[1]・野本　規絵[2]・木村　慎二[1]・張替　徹[2]・大西　康史[3]
眞田　菜緒[1]・山崎　遼[1]・村上　玲子[1]・遠藤　直人[1]
[1] 新潟大学医歯学総合病院リハビリテーション科
[2] 社会医療法人新潟勤労者医療協会下越病院リハビリテーション科
[3] 南魚沼市民病院リハビリテーション科

A Case with Brachial Birth Palsy, Recovering Function by Continuing Long-term Rehabilitation

Hajime Ijiro[1], Norie Nomoto[2], Shinji Kimura[1], Toru Harigai[2], Yasushi Onishi[3]
Nao Sanada[1], Ryo Yamazaki[1], Reiko Murakami[1] and Naoto Endo[1]
[1] *Niigata University Medical and Dental Hospital, Department of Rehabilitation Medicine*
[2] *Kaetsu Hospital, Department of Rehabilitation Medicine*
[3] *Minamiuonuma City Hospital, Department of Rehabilitation Medicine*

要　旨

【症例】10歳，男児，診断は右上位型分娩麻痺．右肩甲難産のため吸引分娩で出生し，右肩が上がらないことに母が気づき，当院リハビリテーション（以下リハ）科に生後6週時に初診した．初診時所見の外観は右肩関節内旋，肘関節伸展，前腕回内，手関節掌屈しており，waiter's tip position を呈していた．肩関節外転および指関節屈曲はわずかに自動運動が可能であったが，肘関節屈曲と手関節背屈の自動運動は不可であった．初期は自宅での家人による右肩，肘，手，指関節の関節可動域（以下ROM）訓練及び手関節背屈装具の着用を開始した．3歳からは他院の理学療法（以下PT）もしくは作業療法（以下OT）として，右肩，肘，手関節の週一回のROM訓練を行い，6歳より日常生活動作（以下ADL）訓練を追加，右肩の内転拘縮を予防しながら右上肢の活動を増やすように指導した．現時点では肩関節，肘関節の自動屈曲は130°であり，ADLは全自立している．

【結語】本例は上位型分娩麻痺であり，生後6ヵ月で右肘関節屈曲の自動運動が認められ，保存的にリハを継続し，経過は比較的良好である．今後，成長によりADL障害が生じる可能性もあるため，自主トレおよびリハ療法士，両親によるリハの継続が重要である．

キーワード：分娩麻痺，上位型麻痺，リハビリテーション，家族指導

Reprint requests to: Hajime Ijiro
Department of Rehabilitation Medicine,
Niigata University Medical and Dental Hospital,
1-757 Asahimachi-dori, Chuo-ku,
Niigata 951-8510, Japan.

別刷請求先：〒951-8510　新潟市中央区旭町通1-757
新潟大学医歯学総合病院リハビリテーション科
居城　甫

緒　言

右肩甲難産のため，吸引分娩にて上位型分娩麻痺を発症した男児に対して，長期的にリハを行った．両親による自宅でのROM訓練と3歳からはリハ療法士による週1回の通院によるROM及びADL訓練を行った．10歳の時点でADL自立，右肩・肘関節自動屈曲が130度と比較的良好な経過をたどっており，文献的考察を加え，報告する．

症　例

患者：10歳，男児．

主訴：右肩が上がらない．

現病歴：41週0日，3638g，頭位，右肩甲難産，吸引分娩で出生した．母親が右上肢の自動運動が少ないことに気づき，6週時に当院リハ科を初診した．

初診時所見：右肩関節外転60°，自動外転はわずかに可能であった．右肘関節の自動屈曲はできず，他動的には伸展0°，屈曲130°まで可能であった．右手関節は掌屈位であり，自動背屈は不可であったが，右指関節の自動運動は可能であった．右頸部から鎖骨上にかけて，腫脹や皮下出血等なかった．右肩関節内旋，肘関節伸展，前腕回内，手関節掌屈位の状態で，いわゆるwaiter's tip position（**図1**）を呈しており，上位型分娩麻痺と診断した．

図1　waiter's tip positionを呈した右上肢

経　過

初診時より，自宅での家人による右肩，肘，手，指関節のROM訓練を開始した．またギプス，シーネで，手関節背屈装具を作成し，手関節背屈20°での固定を開始した（**図2**）．

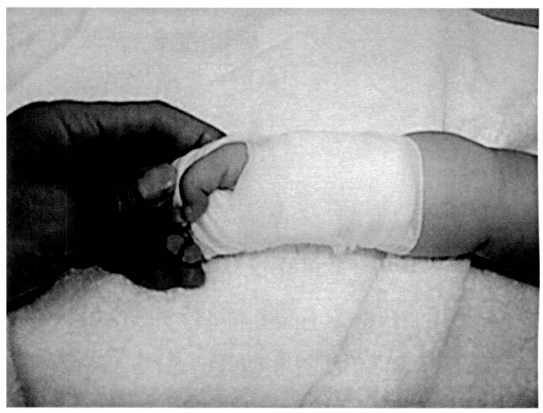

図2　右手関節背屈装具の装着状況

生後6ヵ月から右肘関節の自動屈曲がみられ，形成外科担当医と相談の上，神経移行術等の手術療法を行わず，リハ治療を継続する方針とした．生後8ヵ月からは右手関節のコックアップスプリントを義肢装具士より作成し，約1年間使用した．

1歳時，右肩関節外転は110°，右手指でのピンチ動作が可能になった．右手関節掌屈位のままでハイハイする様子が見られたため，家族に対し，右肘関節，手関節のROM訓練を再度指導した．

約2歳時には，右上肢から手指を使用して玩具で遊ぶようになり，鉄棒に数秒間，ぶら下がることができるようになった．右肩甲上腕関節拘縮から，右肩関節外転時に肩甲骨も上方回旋したため，家での右肩関節外転訓練は右肩甲骨が上方回旋しないように家人が保持しながら行うよう指導した．

3歳になると，右肩甲上腕関節下方に索状組織が触れるようになったため，右肩関節外転位での索状組織に対するマッサージを家族に指導した．また，右前腕の回外制限がみられたため，右前腕回内外のROM訓練を追加した．

4歳頃には右肩関節外転は他動的に180°まで可能となり，外転時の右肩甲骨の上方回旋による外側突出が目立たなくなってきた．右肘関節伸展−10°であり，右手関節の自動背屈ができないため，右上肢のROM訓練目的に，A病院で週1回のOTを開始した．

5歳になると，家庭の事情により自宅での訓練頻度が減るようになった．右大胸筋前方で触れる索状組織により，右肩関節他動屈曲で120°の右肩甲上腕関節拘縮をみとめ，B病院にて週1回のPTも開始した．また，家での右肩関節ROM訓練，右上肢の筋力増強訓練を再度指導した．

6歳時には右肩関節自動屈曲で130°，他動で160°まで改善し，右手関節自動背屈10°まで可能になった．B病院でのPTが終了し，C病院で週1回のPT，OTが開始となり，書字，箸使用等のADL訓練も追加した．その結果，ADLでは整容動作が自立した．

7歳からは，D病院でOTを週1回3ヵ月通院し，その後E病院で週1回のOTを継続した．

10歳の現在，週1回のOT，家人によるROM訓練を継続している．右肩及び肘関節の自動屈曲は130°まで改善し（**図3**），右手関節の自動背屈は60°まで改善している（**図4**）．ADLは更衣に少々時間はかかるものの，右手でのボタンはめ，スプーン使用，書字等も可能になっている．

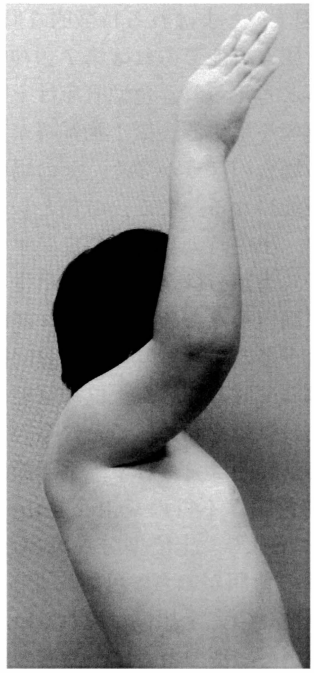

図3　肩関節自動屈曲

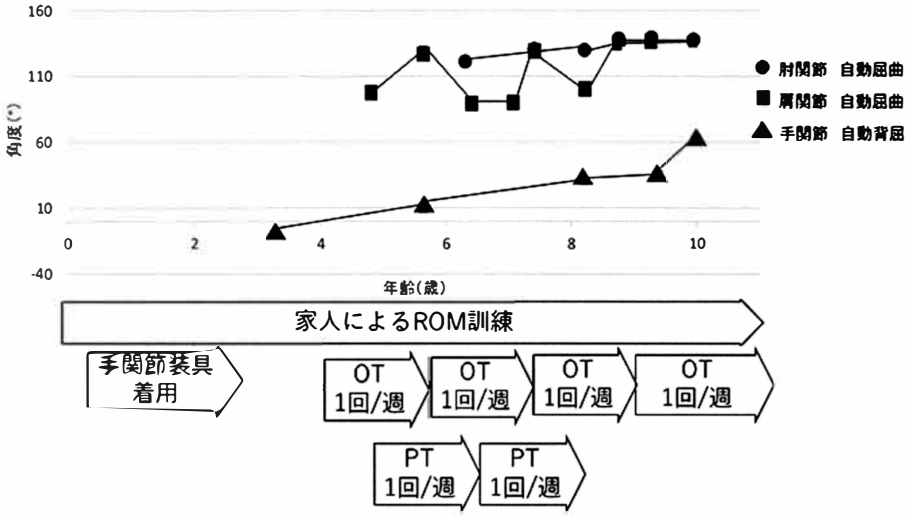

図4　肩関節，肘関節の自動屈曲，手関節の自動背屈および，リハ治療経過

考　察

分娩麻痺の上位型麻痺は，第5，6とときに第7頸神経が損傷を受けた場合に生じ，waiter's tip position（**図1**）とよばれる特徴的な肢位をとる．手関節の背屈が可能であれば第7頸神経は損傷を免れていると考えられ，全型麻痺は上肢全体が完全弛緩性麻痺を呈する．第1胸神経が完全損傷を免れている場合のほうが多く，その場合には指の屈曲のみ可能になる．また，分類として下位型麻痺もあるが，出生時より下位型を呈する麻痺は非常にまれで，大部分は全型麻痺で出生し，上位の神経麻痺が回復したために，下位神経に麻痺が残存する場合が多い．全型麻痺が部分回復した下位型麻痺では肩や肘といった上位神経根に支配される筋群に同時収縮を認めることが多い[1]．本例は肘関節の自動屈曲は見られず，手関節は掌屈位を呈し，自動背屈は不可のwaiter's tip positionを呈していたことより，上位型分娩麻痺と診断した．なお手関節の背屈がのちに可能になったことにより，第7頸神経の完全損傷は免れていたといえる．

治療について一部の著者は，治癒の促進，痛みの軽減のため，2週間の肩関節固定をすすめている一方[2]，固定が何らかの効果をもたらすという証拠はほとんどないという報告もある[3]．保存的治療としては，まず痛みを和らげ，神経障害の病変の治癒を促進するために，肘を身体に10から15日間固定することが望ましいとAbidは報告している[2]．本例では鎖骨骨折，肩関節脱臼，皮下出血もなく，さらに疼痛もなかったため，肘を身体に固定しなかった．拘縮は，出生後2～3週間で始まり，特に肩関節で起こりやすい．早期リハ治療がなければ，拘縮はすぐにおこり，後方脱臼を引き起こす可能性もある[2)3]が，本例では脱臼は見られず，早期の家族へのリハ指導が功を奏した可能性がある．また，本例では手関節がwaiter's tip positionであり，右手関節掌屈位での拘縮が危惧されたため，コックアップスプリントを約1年間装着し，手関節の拘縮予防ができた．手関節の拘縮に関する論文は渉猟し得なかったが，前出の肩関節と同様に手関節の拘縮予防も重要と考えられる．

麻痺の改善について，全型麻痺は，自然治癒の可能性が非常に低いため，早期手術のための評価が必要である．部分麻痺の患者については，上腕二頭筋の回復時期により麻痺の改善は異なる．上腕二頭筋の自動運動が生後4週のうちに可能になれば，リハによる完全回復が見込め，少なくとも1ヵ月から3ヵ月の間に自動運動が可能になると，後遺症が残る可能性があり，リハ治療が有効であるという報告がある[2]．また生後3から5ヵ月で上腕二頭筋に回復を認めない場合，神経修復術も考慮される[2)4]．本例では生後6ヵ月で上腕二頭筋の自動運動が認められ，現時点では完全な回復とはいえないものの，ADLは自立しており，早期かつ継続したリハ治療が功を奏したと考えられる．

分娩麻痺の手術は，筋移行術と上腕骨回旋骨切り術がある．筋移行術は肩関節外旋20°以下，内転内旋拘縮がある場合で，麻痺の状態を客観的に評価できる幼少期以降の4歳から6歳の間で主に行われている[5]．上腕骨回旋骨切り術については，上肢挙上は可能であるが，内旋拘縮が強く，患者のADL上の問題がある場合に適応となる．なお13歳でADL上の問題を訴え，手術が行われた例もある[5]．本例では現時点で上肢挙上が比較的良好であり，現在のところADL上の問題は少ない．今後患肢について，成長障害が生じてくる可能性があること，また苦手な動作を避けることで，ADL上の問題になるような拘縮をきたす可能性があり，注意深い経過観察が必要である．

結　語

上位型分娩麻痺に対して長期にわたりリハを継続し，ADL，ROMの改善が良好であった1例を報告した．今後，ADL障害を予防するため，自主トレーニング，PT，OTおよび両親によるリハの継続が重要である．思春期になり，ADL上の問題が出てくる可能性もあるため，今後も外来で経過観察を続けていく必要がある．

参考文献

1）川端秀彦：分娩麻痺．小児科診察 4: 465-469, 2015.

2）Abid A: Brachial plexus birth palsy: Management during the first year of life. Orthop Traumatol Surg Res 102: 125-132, 2016.

3）Malessy MJA and Pondaag W: Obstetric brachial plexus injuries. Neurosurg Clin N Am. 20: 1-14, 2009.

4）川端秀彦：分娩麻痺の治療戦略 －上位型麻痺における神経修復術の適応について－．日整会誌 87: 43-47, 2013.

5）須藤成臣：分娩麻痺の肩外旋機能再建術．整災外 39: 1313-1321, 1996.

（平成 31 年 4 月 9 日受付）