アポトーシスの病理組織学的検索における M30 cytoDEATH 免疫染色の有用性について
－ TUNEL 法との比較検討－

佐　野　知　江
新潟大学医歯学総合研究科消化器内科学分野
（指導：寺井崇二教授）

Feasibility of M30 antibody for the Histopathologic Detection of Apoptosis
- Comparative study with TUNEL Method -

Tomoe SANO

Division of Gastroenterology,
Niigata University Graduate School of Medical and Dental Sciences
(Director: Prof. Shuji TERAI)

要　旨

アポトーシスの病理組織学的検索には，caspase 系酵素の活性化により生じた断片化 DNA を認識する TUNEL 法が汎用されてきた．しかし TUNEL 法には細胞壊死も認識することや，アポトーシス指数（apoptotic index: A.I.）を算定する際，どの大きさの断片核までを TUNEL 陽性ととるかについての基準が無いことから，A.I. には客観性が乏しい，等の問題点があった．M30 cytoDEATH 免疫染色はアポトーシスの際に caspase 3 で切断される細胞骨格蛋白 CK18 のエピトープを特異的に認識する方法であり，アポトーシスの早期段階の細胞質に陽性となり，壊死細胞には染色されないことから，A.I. の客観的算定に有用な方法と期待されている．本研究では，内視鏡的切除ホルマリン固定大腸腺腫 27 病変を対象に，M30 cytoDEATH 免疫染色と TUNEL 法の比較を行うことで，M30 cytoDEATH 免疫染色がアポトーシスの病理組織学的検索に有用かどうかについて検討した．パラフィンブロックからの 3μm 切片に HE 染色，M30 cytoDEATH 免疫染色，TUNEL 法を施行した．M30 cytoDEATH 免疫染色では，細胞質全体がびまん性もしくは顆粒状に染色されるものを陽性，TUNEL 法では，茶色に発色された顆粒状もしくは点状陽性物すべてを TUNEL 陽性（All TUNEL 陽性）とし，それらの中で形態学的にアポトーシス小体（apoptotic body: AB）と判定できるものを AB TUNEL 陽性，とした．TUNEL 法の All TUNEL 陽性では，小点状陽性物が複数集簇して存在するものの明らかなアポトーシス小体を形成しないもの，小型点状陽性物が腺管基底側にびまん性に出現するものなどがみられた．M30 cytoDEATH 免疫染色では，陽性判定に苦慮するものは少なかった．24 例の腺腫から 54 領域を抽出し，各領域の A.I. を算定した．All TUNEL 陽性の A.I.（All TUNEL

Reprint requests to: Tomoe SANO
Division of Gastroenterology,
Niigata University Graduate School of
Medical and Dental Sciences,
1-757 Asahimachi-dori, Chuo-ku,
Niigata 951-8510, Japan.

別刷請求先：〒 951-8510　新潟市中央区旭町通 1-757
新潟大学大学院医歯学総合研究科　消化器内科学
佐 野 知 江

A.I.）は9.49±0.87%，AB TUNEL陽性のA.I.（AB TUNEL A.I.）は3.73±0.29%，M30 cytoDEATH免疫染色のA.I.（M30 A.I.）は2.53±0.35%で，それぞれの間には有意差があった（P<0.001）．M30 A.I.は，All TUNEL A.I.，AB TUNEL A.I.のいずれとも有意に相関していた（P<0.001）．以上のことから，M30 cytoDEATH免疫染色はアポトーシスを正確に判定しており，その判定の容易さや客観性の観点から，これまで汎用されてきたTUNEL法に代わり，アポトーシスの病理組織学的検索に有用な方法として期待される．

キーワード：アポトーシス，M30，TUNEL法，免疫染色

緒　言

アポトーシス（apoptosis）は，不要もしくはDNAに損傷を受けた細胞を迅速かつ効率良く生体から除去するための，*p53*[1]，*c-myc*，*bcl-2*[2)3)]等の遺伝子により制御された細胞死であり，細胞の能動死もしくはprogrammed cell deathと呼ばれている[4]．アポトーシスは様々な生理的もしくは病的状態で生ずるが[5]，それらの中でも腫瘍の発生と生長過程において，アポトーシスは重要な役割を果たしている[6)7)]．がん原物質などによる外的要因や突然変異などによりDNAに損傷を受けた細胞はアポトーシスにより速やかに生体から除去されるが，アポトーシス機構の障害によりこうしたDNA損傷を伴う細胞の蓄積・増殖することが，腫瘍の発生と生長要因の一つと考えられている[7]．

アポトーシスを来した細胞では，caspase系酵素の活性化により，DNAの断片化が生じ[8]，組織学的には細胞容積の縮小，核クロマチンの凝縮，核濃縮，核の断片化，細胞質内のアポトーシス小胞の形成[9)10)]，等の所見で認識することができる．細胞膜が消失し，アポトーシス小胞のみの状態はアポトーシス小体（apoptotic body）[11)12)]と呼ばれる．しかし，核クロマチン凝縮や核濃縮などの所見は細胞壊死でも生ずる現象であり，ヘマトキシリン・エオジン染色（HE染色）ではアポトーシスとしての客観的評価が困難であり，アポトーシス小体は内分泌細胞や上皮内に浸潤したリンパ球との鑑別が必ずしも容易ではない[13]．これらのことから，アポトーシスの組織学的評価には，DNA断片化を直接検出するTUNEL（terminal deoxynucleotidyl transferase-mediated deoxyuridine triphosphate-biotin nick and labeling）法[4]，*in situ* nick translation（ISNT）法[14]，アポトーシス細胞に集積する単鎖DNAを免疫組織学的に検出するssDNA（single-strand DNA）法，caspase系酵素により分解された細胞内蛋白に対する各種免疫染色法[15]等が考案されてきた．

アポトーシスを同定する方法の中では，TUNEL法が最も汎用されている[16]．TUNEL法では核クロマチン濃縮から核の断片化，アポトーシス小体形成までのアポトーシスの比較的後期の段階の核および断片化核に陽性シグナルが得られるが，TUNEL法には壊死細胞や自己融解細胞も陽性となること[17]，ホルマリン固定時間が長時間になると偽陰性となりやすいこと[18]，断片化核の陽性シグナルの定量的評価に再現性が乏しいこと[19)20)]等の問題点が指摘されていた．特に断片化核の大きさは様々であり，病変によっては小型断片核が無数に出現する場合もあり（nuclear dustと呼ばれる）[21]，TUNEL陽性の小型断片核の一つ一つが1個の細胞のアポトーシスの結果を表現しているのかどうかについては明確な判定指針はない．従って，TUNEL法で算定されたアポトーシス指数が，細胞集団の中でアポトーシスを来した細胞の頻度を正確に反映しているかどうかについては疑問が残る所である．

M30 cytoDEATH免疫染色は，caspase 3により切断される細胞骨格蛋白CK18のエピトープを特異的に認識する方法であり[22]，アポトーシスの早期段階の細胞の細胞質に陽性となり，壊死細胞には染色されない[22]．また，染色法が比較的安定しており，判定の客観性も高いことが報告されている[23]．しかしこれまで，M30 cyto DEATH免疫染色とこれまで汎用されてきたTUNEL法との比

較を行った研究は限られている[24]．本研究では，内視鏡的に切除されたホルマリン固定大腸腺腫症例を用いて，M30 cytoDEATH 免疫染色と TUNEL 法の比較を行うことで，アポトーシスの病理組織学的検索における M30 cytoDEATH 免疫染色の有用性について検討した．

対象と方法

1．対象

内視鏡的に切除され，ホルマリン固定の後，新潟大学臨床病理学分野（旧第一病理学教室）で病理診断された大腸管状腺腫 24 例を対象とした．内視鏡的治療前に，化学療法や放射線療法を施行されていた症例，炎症性腸疾患併存例，は対象から除外した．腺腫およびその異型度（低異型度と高異型度）の判定は大腸癌取扱い規約第 8 版[25]に準じた．対象例の年齢は 66.0±6.8（平均 ± 標準偏差），男性 16，女性 8，大きさは 19.4±3.2 mm（平均 ± 標準偏差）であった．

2．方法

対象例のパラフィンブロックから 3μm 厚連続切片 3 枚を作成し，ヘマトキシリン・エオジン染色（HE 染色），M30 cytoDEATH 免疫染色，TUNEL 法による染色を施行した．

抗 M30 cytoDEATH 抗体（Roche Diagnostic, Mannheim, Germay）（希釈倍率 1：10）を用い，MAX-PO（ニチレイバイオサイエンス社）法にて免疫染色を行った．TUNEL 法は ApopTag Peroxidase In Situ TUNEL Kit（Chemicon International, USA）を用い，既報[11]に従って行った．M30 cytoDEATH 免疫染色の評価は細胞質全体がびまん性もしくは顆粒状に茶色に染色されるものを陽性とした．管腔面に脱落した細胞は判定から除外した[22]．TUNEL 法では，茶色に発色された顆粒状もしくは点状陽性物すべてを TUNEL 陽性（All TUNEL 陽性）としたが，それらの中で，アポトーシス小体（濃縮・断片化核の周囲に空包が存在するもの）（apototic body: 以下 AB）と判定できるものを AB TUNEL 陽性とした．

HE 染色標本でアポトーシス小体が認められる領域を選択し，M30 cytoDEATH 免疫染色と TUNEL 法染色で同一視野領域を対物 40 倍で観察し，それぞれの陽性細胞頻度をアポトーシス指数（apoptotic index: 以下 A.I.）として算定した．

3．統計解析

M30 cytoDEATH と TUNEL 法による AI の比較には，Mann-Whitney U test を，両者の相関の検定には spearman の順位相関係数を用いた．P 値 <0.05 を統計的有意とみなした．統計ソフトは IBM SPSS 22（IBM, Armonk, NY）を用いた．

結　　果

1．TUNEL 法と M30 cytoDEATH 免疫染色の染色態度

TUNEL 法では，顆粒状もしくは点状陽性物は，周囲に明らかな空包を形成する AB と，小点状陽性物が複数集族して存在するものの周囲を明らかな空包で囲まれていないものや，単独で隣接核に直接接っしているものなど，様々な染色パターンがみられた．前 2 者は腺管底部もしくは中層に散在性に出現していたが，後者は陽性物の大きさが明らかに小さく，腺管基底側にびまん性に出現していた（**図 1**）．

M30 cytoDEATH 免疫染色では，陽性細胞は細胞質全体にわたって，びまん性または顆粒状に染色され，陽性判定に苦慮するものは少なかった（**図 2**）．

2．TUNEL 法と M30 cytoDEATH 免疫染色よる A.I. の比較

24 例の腺腫から 54 領域を抽出し，各領域の A.I. を算定し比較した．算定細胞数は 418-1174 個（平均 681 個）であった．

TUNEL 法で全ての染色陽性物を TUNEL 陽性とした場合の A.I.（All TUNEL A.I.）は 9.49±0.87%，アポトーシス小体を形成したもののみを陽性（AB TUNEL 陽性）とした場合の AI（AB

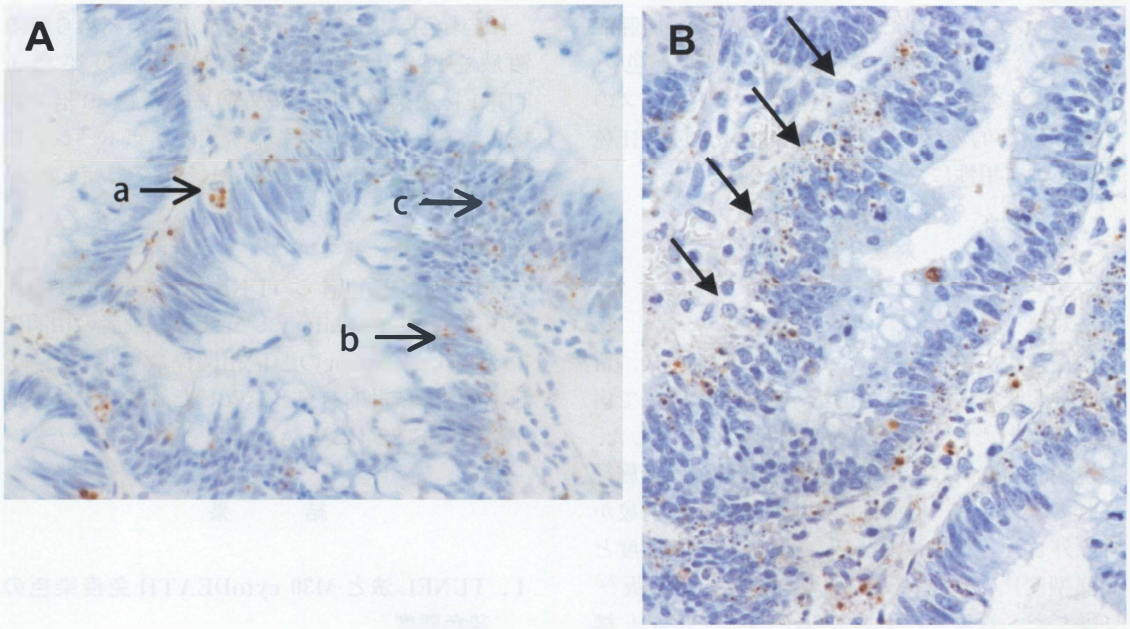

図1　TUNEL法

A：様々な染色パターンを示す．顆粒状もしくは点状陽性物は，周囲に明らかな空包を形成するAB（a→），小点状陽性物が複数集簇して存在するものの周囲を明らかな空包で囲まれていないもの（b→），単独で隣接核に直接接っしているもの（c→）．B：腺管基底側に小点状陽性物がびまん性に出現（→）．

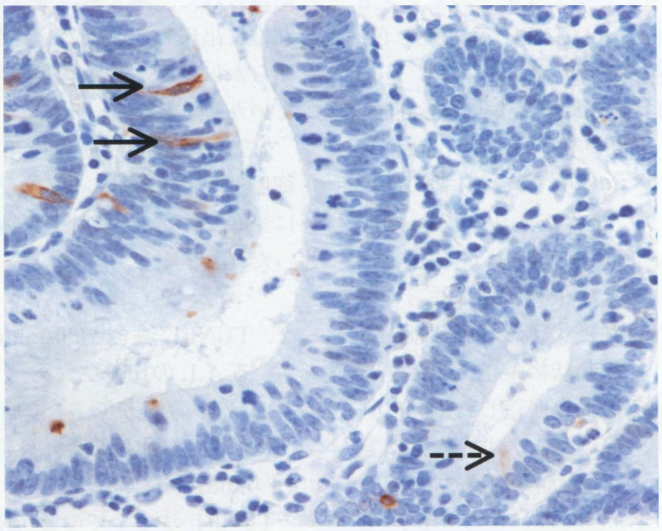

図2　M30 cytoDEATH免疫染色

細胞質全体にわたり，びまん性（実線矢印）または顆粒状（破線矢印）に染色される．

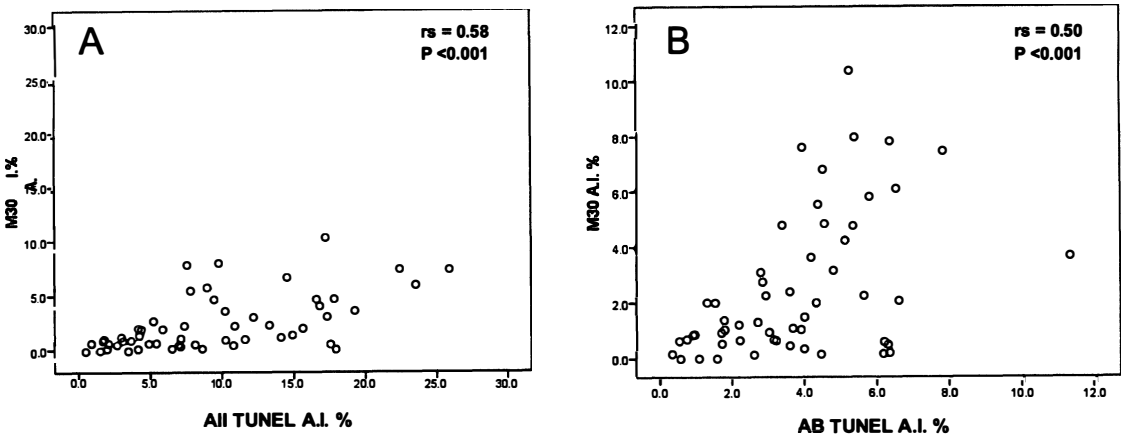

図3 TUNEL 法と M30 cytoDEATH 免疫染色による A.I. の相関
A：All TUNEL A. I. と M30 A.I. との相関. B：AB TUNLE A. I. と M30 A.I. との相関.

TUNEL A.I.）は 3.73±0.29%，M30 cytoDEATH 免疫染色の A.I.（M30 A.I.）は 2.53±0.35% であり，それぞれの間で有意差があった（P<0.001）. M30 A.I. は，All TUNEL A.I., AB TUNEL A.I. いずれとも有意な相関がみられた（P<0.001）（**図3**）.

考　　察

アポトーシスを来した細胞は，特徴的な形態学的変化を来すため[9)10)]，通常の HE 標本でも理論的には認識可能である．しかし，実際の HE 標本の観察でアポトーシスを認識できるのは，細胞膜や核膜が消失し，断片化した核が空包内に存在するアポトーシス小体[11)12)]を形成するアポトーシスの後期の段階に限られる．しかし，内分泌細胞や上皮内浸潤リンパ球もアポトーシス小体と類似した組織所見を示すため，これらを HE 標本のみで鑑別することは必ずしも容易ではない．アポトーシスをより客観的に同定する方法としては，断片化 DNA を直接検出する TUNEL 法[4)]が汎用されてきた[16)].

TUNEL 法では断片化した二重鎖 DNA の切断端に terminal deoxynucleotidyl transferase（TdT）を用いてビオチン標識を付加させ，ビオチン化 DNA 伸長鎖にペルオキシダーゼ標識ストレプトアビジンを結合させた後にジアノミベンチン（DAB）で発色させるため，DNA の断片化が生じている核が茶色に染色される[4)]．そのため，内分泌細胞や上皮内浸潤リンパ球との鑑別が容易であると同時に，細胞や核の形態が保たれている段階でのアポトーシスも同定が可能である．しかし一方で，アポトーシスの終末像に出現する様々な大きさの断片化核も陽性となるため，TUNEL 法で同定される陽性物質の一つ一つがアポトーシスを来した細胞に対応しているのか，1 個の細胞の核が断片化したものをみているのかについては分からないという問題点がある．本研究では検討対象として大腸腺腫を用いたが，これまでの TUNEL 法を用いた大腸腺腫と大腸癌でのアポトーシスの比較研究では，両者の間に有意差があるとするものと無いとするものとがあり，一定の結論は得られていない[24)]．その原因の一つには，アポトーシス指標（apoptotic index: A.I.）を算定する際に，様々な大きさの TUNEL 陽性断片化核をどのように扱うか（断片核全てをアポトーシスとするか，一定の大きさ以上の断片核のみをアポトーシスとするか）についての基準がないこと，すなわち A.I. の客観性が担保されていないことがある．本研究でも，TUNEL 法では大小様々な顆粒状もしくは点状陽性物が認められた．病変によっては nuclear dust[21)] と呼ばれる小点状陽性物が

腺管基底側に無数に出現するものもあり，その個数を全て算定することは汎用化できる作業とは言えない．従って，TUNEL法でアポトーシスを同定する際には，アポトーシス小体を形成している，という組織学的所見を加味した判定にならざるをえない[11)12)26)]のが現状である．

M30 cytoDEATH免疫染色はアポトーシスの際に切断された細胞骨格蛋白CK18を認識しており[22)]，陽性所見は細胞質に現れること，早期のアポトーシスの段階の細胞で陽性となるため細胞形態が十分に保たれていること[22)]，等からA.I.の客観的評価は容易でる．本研究では，M30 cytoDEATH免疫染色がアポトーシスを正確に反映しているかどうかを確認するため，TUNEL法で染色された全ての顆粒状・点状物をアポトーシスとみなした場合と，組織像を加味してアポトーシス小体を形成した顆粒状・点状染色物のみをアポトーシスとみなした場合とでA.I.（それぞれAll TUNEL A.I.とAB TUNEL A.I.）を算定し，M30 cytoDEATH免疫染色のAI（M30 A.I）との比較を行った．上述したように，All TUNEL A.I.は必ずしも実際のアポトーシス細胞の頻度を表現しているとは限らず，AB TUNEL AIも組織形態像を加味した値であるが，いずれもその多寡はアポトーシス細胞の多寡を定性的には反映しているものと考えられる．M30 A.I.はAll TUNEL A.I., AB TUNEL A.I.とも有意に相関しており（$P<0.001$），M30 cytoDEATH免疫染色はアポトーシス細胞の頻度を反映しているものと考えられた．

M30 cytoDEATH免疫染色により同定されるアポトーシスは，その早期の段階のみを捉えている[22)]ためA.I.は低い値で表現される．そのため，質的に異なる病変のAIを比較検討する際には，実際のアポトーシスの違いが十分に反映されなくなる可能性も否定できない．今後，良性腫瘍・悪性腫瘍・非腫瘍性病変などを包括した検討の追加が必要である．しかし，従来汎用されてきたTUNEL法に比べ判定の容易さや客観性の観点から，M30 cytoDEATH免疫染色はアポトーシスの病理組織学的検索法として有用なものとして期待される．

結　論

M30 cytoDEATH免疫染色によるA.I.はTUNEL法で算定したA.I.とも有意な相関を示し，アポトーシスを正確に反映している．また，その判定の容易さや客観性の観点から，これまで汎用されてきたTUNEL法に代わり，アポトーシスの病理組織学的検索に有用な方法として期待される．

謝　辞

稿を終えるにあたり，ご指導頂きました新潟大学大学院医歯学総合研究科消化器内科学分野　寺井崇二教授，同分子・診断病理学分野　味岡洋一教授に深謝いたします．また，遺伝子解析，標本作製，免疫染色，などで協力いただきました新潟大学医学部臨床病理学分野職員（山口尚之，小林和恵，佐藤彩子）に深謝いたします．

文　献

1）Merritt AJ, Potten CS, Kemp CJ, Hickman JA, Balmain A, Lane DP and Hall PA: The role of p53 in spontaneous and radiation-induded apoptosis in the gastrointestinal tract of normal and p53-deficient mice. Cancer Res 54: 614-617, 1994.

2）Evan GI, Whylli AH, Gilbert CS, Littlewood TD, Land H and Brooks M: Induction of apoptosis in fibroblasts by c-myc protein. Cell 69: 119-128, 1992.

3）Bissonnette RP, Echeverri F, Mahboubi A and Green DR: Apoptotic cell death induced by c-myc is inhibited by bcl-2. Nature 359: 552-554, 1992.

4）Karantza V and White E: 7 細胞死のメカニズム，Devita VT, Lawrence TS, Rosenberg SA (eds)（宮園浩平，石川冬木，間野博行　監訳），がんの分子生物学，第1版，メディカル・サイエンス・インターナショナル，東京，121-135，2012.

5）Thompson CB: Apoptosis in the pathogenesis and treatment of desease. Science 267: 1456-

1462, 1995.
6) Whillie AH: The biology of cell death in tumours. Anticancer Res 5: 131-136, 1985.
7) Watson AJ: Review article: manipulatio of cell death-the development of novel strategies for the treatment gastrointestinal disease. Aliment Pharmacol Ther 9: 215-226, 1995.
8) Huerta S, Goulet EJ, Huerta-Yepez S and Livingston EH: Research review. Screening and detection of apoptosis. J Surg Res 139: 143-156, 2007.
9) Gavrieli Y, Sherman Y and Ben-Sasson SA: Identification of programmed cell death in situ via specific labeling of nuclear DNA fragmentation. J Cell Biol 119: 493-501, 1992.
10) Ziegler U and Groscurth P: Morphological features of cell death. News Physiol Sci 19: 124-128, 2004.
11) Kobayashi M, Watanbe H, Ajioka Y, Yoshida M, Hitomi J and Asakura H: Correlation of p53 protein expression with apoptotic incidence in colorectal neoplasia. Virchows Arch 427: 27-32, 1995.
12) Sinicrope FA, Roddey G, McDonnell TJ, Shen Y, Cleary KR and Stephens LC: Increased apoptosis accompanies neoplastic development in the human colorectum. Clin Cancer Res 2: 1999-2006, 1996.
13) Hall PA, Coates PJ, Ansari B and Hopwood D: Regulation of cell number in the mammalian gastrointestinal tract: the importance of apoptosis. J Cell Sci 107: 3569-3577, 1994.
14) Wijsman JH, Jonker RR, Keijzer R, van de Velde CJ, Cornelisse CJ and van Dierendonck JH: A new method to detect apoptosis in paraffin sections: in situ end-labeling of fragmented DNA. J Histochem Cytochem 41: 7-12, 1993.
15) 堤　寛，塩亀和也，鴨志田伸吾：アポトーシスの組織化学．病理と臨床 23: 403-416, 2005.
16) Saraste A and Pulkki K: Morphologic and biochemical hallmarks of apoptosis. Cardiovascular Res 45: 528-537, 2000.
17) Grasl-Kraupp B, Ruttkay-Nedecky B, Koudelka H, Bukowska K, Bursch W and Schult-Hermann R: In situ detection of fragmented DNA (tunel assay) fails to discriminate among apoptosis, necrosis, and autolytic cell death: A cautionaly note. Hepatology 21: 1465-1468, 1995.
18) Tateyama H, Tada T, Hattori H, MUrase T, Li WX and Eimoto T: Effects of prefixation and fixation times on apoptosis detection by in situ end-labeling of fragmentated DNA. Arch Pathol Lab Med 122: 252-255, 1998.
19) Hawkins NJ, Lees J and Ward RL: Detection of apoptosis in colorectal carcinoma by light microscopy and in situ end labeling. Anal Quant Cytol Histol 19: 227-232, 1997.
20) Marshman E, Ottewell PD, Potten CS and Watson AJ: Caspase activation during spontaneous and ratiation-induced apoptosis in the murine intestine. J Pathol 195: 285-292, 2001.
21) Kumagai H, Masuda T, Maisawa S and Chida S: Apoptotic epithelial cells in biopsy specimens from infants with streaked rectal bleeding. J Pediatr Gastroenterol Nutr 32: 428-433, 2001.
22) Leers MP, Kölgen W, Björklund V, Bergman T, Tribbick G, Persson B, Björklund P, Ramaekers FC, Björklund B, Nap M, Jörnvall H and Schutte B: Immunocytochemical detection and mapping of a cytokeratin 18 neo-epitope exposed during early apoptosis. J Pathol 187: 567-572, 1999.
23) Carr NJ: M30 expression demonstrates apoptotic cells, correlates with in situ end-labeling, and is associated with Ki-67 expression in large intestinal neoplasms. Arch Pathol Lab Med 124: 1768-1772, 2000.
24) Koornstra JJ, de Jong S, Hollema H, de Vries EG and Kleibeuker JH: Changes in apoptosis during the development of colorectal cancer: A systematic review of the literature. Crit Rev Oncol Hematol 45: 37-53, 2003.
25) 大腸癌研究会編：大腸癌取扱い規約，第 8 版，金原出版，東京，2013.
26) Komori K, Ajioka Y, Watanabe H, Oda K and Nimura Y: Proliferation kinetics and apoptosis of serrated adenoma of the colorectum. Pathol Int 53: 277-283, 2003.