

# 大脳皮質症状を呈する進行性核上性麻痺の 臨床病理学的特徴

竹島 明

新潟大学医歯学総合研究科分子細胞医学専攻（神経内科学分野）  
（主任：小野寺理教授）

## **Clinicopathological features of patients with PSP who manifested cerebral cortical symptoms**

Akari TAKESHIMA

Department of Neurology, Graduate School of Medicine Niigata University  
(Director: Prof. Osamu ONODERA)

別刷請求先

951-8585

新潟市中央区旭町通一番町757番地

新潟大学脳研究所臨床神経科学部門神経内科学分野

竹島 明

## 要旨

【諸言】 進行性核上性麻痺 (Progressive supranuclear palsy, 以下 PSP) は異常リン酸化タウが蓄積する 4 リピータウオパチーであり, 姿勢保持障害, 眼球運動異常などの主要徴候を呈する定型的 PSP, 即ち PSP-Richardson's syndrome (PSP-RS) に加え, 様々な臨床亜型の存在が知られている. 本研究の目的は, 言語障害や遂行機能障害などの大脳皮質症状 (cerebral cortical signs) を病初期からの主徴候とする PSP について, そのタウ病理および臨床像との関連を明らかにすることである.

【方法】 2017 年に Movement Disorder Society (MDS) が提唱した PSP 診断基準 (以下 MDS-PSP 診断基準) をもとに, 以下の如く PSP-cerebral cortical signs (PSP-CC) と PSP-RS の 2 群を定義した. MDS-PSP 診断基準で probable PSP-RS を規定する眼球運動異常, 姿勢保持障害に先行して, 同基準に含まれる大脳皮質症状を呈した症例を PSP-CC 群とした. 一方 PSP-RS 群は probable PSP-RS を満たし, かつ大脳皮質症状が認められないか, 認められる場合も眼球運動異常と姿勢保持障害に後続して出現した症例とした. PSP-CC 群の 8 例と, 死亡時年齢・罹病期間の一致した PSP-RS 群の 7 例において, 中前頭回皮質, 一次運動野皮質, 一次感覚野皮質, 上頭頂小葉皮質, 上側頭回皮質, 被殻, 淡蒼球, 視床下核, 上丘, 橋核, 下オリーブ核, 小脳歯状核のパラフィン包埋切片を作製した. 切片をリン酸化タウ抗体で免疫染色し, 写真撮影した後, 画像解析ソフトウェアを用いて神経細胞およびグリア細胞のタウ陽性構造を一括して定量化した. まず各領域のタウ蓄積量を両群間で比較した. さらに PSP-RS 群では下オリーブ核において, PSP-CC 群では下オリーブ核を含めた上記領域において, 可能なかぎり両側でタウ蓄積量を定量化した. タウ蓄積量が多い側の値を少ない側の値で除した比が 1.5 以上の時に左右差ありと定義し, この左右差と臨床症状・画像所見の左右差を対比した.

【結果】 タウ蓄積量は, 一次運動野皮質, 一次感覚野皮質, 上頭頂小葉皮質において PSP-CC 群で PSP-RS 群より有意に多かった. タウ蓄積量の左右差は, 下オリーブ核では PSP-RS 群の 7 例中 1 例, PSP-CC 群では 8 例中 6 例と後者で高頻度に認められた. PSP-CC 群では下オリーブ核以外の領域でも左右差が認められ, かつ大脳皮質・基底核・脳幹にわたって一側性に偏倚し, 画像での脳萎縮や脳血流低下の強い側に一致する傾向があった. また他人の手徴候は対側上頭頂小葉皮質への, パーキンソニズムは対側被殻・淡蒼球へのタウ蓄積偏倚と関連していた.

【結語】 大脳皮質徴候を病初期からの主徴候とする PSP では, 定型的 PSP と比較し大脳皮質のタウ蓄積量が有意に多く, かつタウ蓄積は大脳皮質・基底核・脳幹にわたり左右のどちらかの側に偏る傾向がある. このタウ蓄積の偏りは臨床症状や画像所見の左右差に関連している可能性が考えられた.

キーワード: 進行性核上性麻痺, 大脳皮質症状, タウ, タウオパチー, 定量解析, 左右差

## 諸言

進行性核上性麻痺 (Progressive supranuclear palsy, 以下 PSP) は姿勢反射障害, 眼球運動異常, 体軸性筋強剛, 構音障害などを主要徴候とする神経変性疾患であり, 病理学的に神経細胞およびグリア細胞に異常リン酸化タウが蓄積する 4 リピートタウオパチーとして定義され, 特にリン酸化タウ陽性の房状アストロサイト (tufted astrocyte) は PSP を特徴づける構造物である. 上記の主要徴候を呈する定型的な PSP は PSP-Richardson's syndrome (PSP-RS) と称され, 淡蒼球, 視床下核, 中脳黒質, 小脳歯状核を中心に神経細胞脱落とグリオシスを認め, タウ陽性構造物はこれらの領域のほか運動野皮質などに認められる【1, 2】. 一方, PSP の剖検例が集積するにつれ, 姿勢反射障害, 眼球運動異常は目立たず, 大脳皮質症状を主徴候とする臨床亜型が存在することが明らかにされた【2, 3】. これらの亜型には, 進行性非流暢性失語を呈する PSP with predominant speech or language disorder (PSP-SL), 行動障害型前頭側頭型認知症を呈する PSP with predominant frontal presentation (PSP-F), 大脳皮質基底核症候群を主体とする PSP with predominant corticobasal syndrome (PSP-CBS) などが含まれる【4, 5】.

これらの PSP 亜型では, 大脳皮質を障害する他の神経変性疾患と症状や画像所見が類似するため, 生前に背景病理を予見して PSP と診断することがしばしば困難である【3】. この原因として症状や画像上の特徴を規定するのは蓄積蛋白質やその生化学的な性状ではなく, むしろ病変分布であることが指摘されている【6】. 近年, 分子特異的な疾患修飾薬の開発が進められ, PSP-RS 以外の PSP 臨床亜型の診断率向上が求められている【4】. そのためには非定型的な臨床亜型の病理像を正確に把握し, 他の神経変性疾患との違いを理解する必要があるが, 蓄積したタウの定量化などによる詳細な病理学的解析は PSP-CBS, PSP-SL などで報告されているのみである【6, 7, 8】.

また比較的左右対称性の臨床症状を呈する PSP-RS とは対照的に, 大脳皮質症状が目立つ PSP 亜型では臨床症状や画像所見に左右差を認めることが多い【6, 7, 8】. Oide らは, 他人の手徴候を呈した PSP の一剖検例において, タウ病理が症状と反対側の脳皮質に強調されていたことを報告している【9】. しかし PSP では左右差に注目した包括的な病理学的研究は行われておらず, その大脳皮質症状や画像所見の左右差が病変分布の左右差に由来するかは確かめられていない.

本研究では, 発症早期から大脳皮質症状を主徴候とする PSP と定型的 PSP において, タウ病理の詳細を定量的手法により比較検討し, 特に左右差に注目してタウ蓄積と臨床症状・画像所見との関連性を解析した.

## 方法と対象

### PSP-CC 群・PSP-RS 群の定義と対象

2017 年に Movement Disorder Society (MDS) により提唱された PSP 診断基準 (以下 MDS-PSP 診断基準)【5】では, PSP を疑わせる 4 つの機能ドメイン, 即ち眼球運動障

害 (Ocular motor dysfunction: O), 姿勢保持障害 (Postural instability: P), 無動 (Akinesia: A), 認知機能障害 (Cognitive dysfunction: C) を設定した上, 各々に属する臨床徴候を診断に寄与する確からしさからレベル 1-3 までに分類し, これらに必須適格基準, 必須除外基準などを組み合わせて診断する. 本研究ではこれらの機能ドメイン・レベルを用いて, 以下の如く PSP-cerebral cortical signs (PSP-CC) 群と PSP-RS 群を定義した. 即ち PSP-CC 群は, MDS-PSP 診断基準の probable PSP-RS を規定する「(O1 または O2) かつ (P1 または P2)」を満たす以前に, 認知機能障害ドメイン内の大脳皮質症状 (C1 の下位項目のいずれか, C2 の下位項目のいずれか, C3-1 の下位項目のいずれか) を 1 つ以上満たす症例とした. C1 は発語/言語障害, C2 は前頭葉性の認知症/行動障害, C3-1 は口頬失行などの (狭義の) 大脳皮質症状である. なお C3-2 は基底核変性を示唆する徴候と考えられるため PSP-CC の定義には含めなかった. 一方 PSP-RS 群は, MDS-PSP 診断基準の probable PSP-RS を満たし, かつ C1, C2, C3-1 を呈さないか, 呈した場合も probable PSP-RS を満たすと同時ないしは満たした後にこれらが出現した症例と定義した. 本研究所に病理標本が保存され, タウ陽性の tufted astrocytes を認めることから PSP と確定診断された 37 例のうち, 7 例 (男性 5 名, 女性 2 名) が PSP-CC 群の定義を満たした. これらの 7 例に加え, Oide らが 2002 年に報告した PSP-CBS の 77 歳男性剖検例を PSP-CC 群に含めた. 加齢性変化と罹病期間のタウ病理に与える影響を除くため, PSP-RS 群には PSP-CC 群と死亡時年齢・罹病期間の一致した PSP の 7 例 (男性 6 例, 女性 1 例) を選択した. 死亡時年齢は PSP-CC 群で  $79.5 \pm 5.5$  歳, PSP-RS 群で  $75.7 \pm 3.5$  歳 (平均 $\pm$ 標準偏差,  $p = 0.18$ ), 罹病期間は PSP-CC 群で  $8.8 \pm 4.7$  年, PSP-RS 群で  $6.2 \pm 4.5$  年 ( $p = 0.11$ ) となり, また両群のいずれの症例も MDS-PSP 診断基準の必須適格基準を満たし, かつ必須除外基準を満たさなかった.

### タウ蓄積量の定量化

中前頭回皮質, 一次運動野皮質, 一次感覚野皮質, 上頭頂小葉皮質, 上側頭回皮質, 被殻, 淡蒼球, 視床下核, 上丘, 橋核, 下オリーブ核, 小脳歯状核を含む  $4\mu\text{m}$  厚のホルマリン固定・パラフィン包埋切片を作製し, リン酸化タウのマウスモノクローナル抗体 (AT8; Innogenetics, Belgium; 1: 200) を用いて免疫染色した. 免疫染色にはヒストファイブ MAX-PO kit (Nichirei Biosciences, Japan) によるポリマー法を用い, diaminobenzidine (DAB) で発色した. 光学顕微鏡 (BX 53, DP71; OLYMPUS Corporation, Japan) を用い, 対物 10 倍レンズで大脳皮質では 5 枚 (合計  $2.9\text{mm}^2$  に相当), 基底核・脳幹・小脳歯状核では 3 枚 (合計  $1.7\text{mm}^2$  に相当) の画像を撮影した. 画像解析ソフトウェア Fiji 【10, 11】を用いてグレースケールに変換し, 画像中の AT8 陽性構造物 (神経原線維変化, tufted astrocyte, coiled body, thread) の占める面積を一括して定量化し, 総面積に対する比率 (%) で表した.

## 合併病理の評価

アルツハイマー病性変化は、AT8 免疫染色、アミロイド  $\beta$  免疫染色 (amyloid- $\beta$ , 12B2; IBL, Japan; 1: 200) を行い、神経原線維変化と老人斑を Braak stage で評価した【14】。パーキンソン病はリン酸化  $\alpha$  シヌクレイン免疫染色 (pSyn#64; Wako, Japan; 1: 1000) を行い、DLB 3<sup>rd</sup> consortium で提唱された診断基準に従い評価した【13】。嗜銀顆粒性認知症は 4 リピートタウ免疫染色 (RD4, 1E1/A6; Merck Millipore, USA; 1:100) を行い Saito stage で評価した【12】。

## タウ蓄積量の群間差の検討

大脳皮質、基底核、脳幹では左側、小脳歯状核では右側のタウ蓄積量を用い、各々の領域において PSP-CC 群、PSP-RS 群のタウ蓄積量の差を Mann-Whitney  $U$  test で検定した。以下、統計解析ソフトウェア EZR (Saitama Medical Center, Jichi Medical University, Japan. Ver 2.4-0)【15】を用いて検定し、有意水準は  $p < 0.05$  とした。

## タウ蓄積量と臨床症状の相関

特定の臨床症状の有無と、その責任病巣のタウ蓄積量の相関を Spearman の順位相関係数により検討した。まず、失語を呈した 4 例 (症例 1-4) と、それ以外の 10 例 (症例 5, 6, および 8-15) の 2 群間で左中前頭回皮質のタウ蓄積量の差を検討した。症例 7 は同部位のサンプルがなく検討から外した。同様に、他人の手徴候を呈した 3 例における症状と反対側の上頭頂小葉皮質 (症例 2, 7 は右, 症例 6 は左) のタウ蓄積量と、それ以外の 11 例における左上頭頂小葉皮質のタウ蓄積量の差を検討した。なお症例 10 は同部位のサンプルがなく検討から外した。また非対称性パーキンソン症状 (振戦, 筋強剛または無動) と基底核のタウ蓄積量の関連を検討した。具体的には非対称性パーキンソン症状を呈した症例 1, 2, 6, 8, 11, 14 における症状が優位な側とその反対側の被殻または淡蒼球 (症例 1, 14 は左, 症例 2, 6, 8, 11 は右) のタウ蓄積量と、それ以外の 9 例の左被殻または淡蒼球のタウ蓄積量の差を検討した。

## タウ蓄積量の左右差の検討

各症例で、同一の解剖学的領域について左右両側のサンプルが入手できた場合はタウ蓄積量の左右差を検討した。タウ蓄積量の多い側の値を小さい側の値で除した比が 1.5 以上となる場合にタウ蓄積量に左右差があると定義した。サンプルの制約のため PSP-RS 群では下オリーブ核でのみ左右差を検討し、その頻度を PSP-CC 群における下オリーブ核での左右差の頻度と Fisher の正確検定により検討した。

## 結果

### 臨床徴候と MDS-PSP 診断基準

患者の臨床症状を表 1 に示した。PSP-CC 群の 8 例のうち症例 1-4 の 4 例は発症時ないし発病早期から失語（発語/言語障害）を呈した。さらに症例 2, 3 では、失語に後続して口頬失行、四肢失行、皮質性感覚障害、他人の手徴候などの大脳皮質基底核症候群の様々な徴候が認められた。しかしながらこれらの 4 例では罹病期間を通じて眼球運動障害は明らかではなく、姿勢保持障害は症例 4 で発症 14 年目に認められたのみであった。症例 5 は姿勢反射障害で発症し、1 年後に右上肢失行を呈したが、眼球運動障害は認められなかった。症例 1-5 は MDS-PSP 診断基準では possible PSP ないし suggestive of PSP の範疇にあり、probable PSP-RS の基準を満たさなかった。他方、症例 6-8 の 3 例では前頭葉性の認知症/行動異常、大脳皮質基底核症候群の主要徴候とともに姿勢反射障害が比較的早期から認められ、眼球運動障害が後続し、最終的に probable PSP-RS の基準を満たした。PSP-RS 群の 7 例は発症から 1-6 年で probable PSP-RS の基準を満たした。そのうち 2 例（症例 9, 10）は発症から 2 年および 3 年で probable PSP-RS の基準を満たし、かつほぼ同時期に前頭葉機能障害（思考鈍麻、脱抑制）が出現した。臨床徴候における非対称性、すなわち失語の有無、他人の手徴候、四肢の失行ないしパーキンソン症状の左右差は、PSP-CC 群で 8 例全例、PSP-RS 群で 7 例中 2 例に認められ、PSP-CC 群で頻度が高かった（Fisher の正確検定、 $p = 0.01$ ）。

### 合併病理所見

症例 2, 15 にパーキンソン病を認めた。いずれの症例でもレビー小体の分布は脳幹型であった【13】。症例 5 では神経原線維変化は Braak stage で IV であったが、アミロイド  $\beta$  陽性の老人斑は Braak stage A でありアルツハイマー病とは診断されず、神経原線維変化の出現は PSP によるものと考えられた。その他の症例では PSP 以外の変性疾患の合併は認められず、神経原線維変化も Braak stage I-III に留まっていた。以上よりパーキンソン病およびアルツハイマー病性変化の大脳皮質症状への影響は乏しいと考えられた。また嗜銀顆粒性認知症は症例 4, 5, 6 に認めた。これらの症例は進行性非流暢性失語、大脳皮質基底核症候群（失行、皮質性感覚障害、他人の手徴候）を呈し、その責任病巣は前頭葉、頭頂葉と想定され【2, 16】、側頭葉前方を中心に認められた嗜銀顆粒による症状への影響は乏しいと考えられた。

### 臨床画像所見

PSP-CC 群では症例 1, 4, 6, 8 の脳 MRI および症例 4, 6, 8 の脳血流シンチグラフィ（ $^{123}\text{I-IMP}$  または  $^{99\text{m}}\text{Tc-ECD}$ ）を評価した。症例 1 では左前頭葉に接する慢性硬膜下血腫に対し血腫除去術が施行された。血腫除去術の前後を通じて左優位の前頭葉萎縮を認めた。症例 4 では左前頭葉・側頭葉が萎縮し、同側前頭葉・側頭葉・頭頂葉の血流低下を認めた（図 1A）。症例 6 では両側前頭葉・頭頂葉が萎縮し、右優位に前頭葉・頭頂葉の血流低下を認めた（図 1B）。症例 8 では中心前回を含んだ両側前頭葉が萎縮し、

右前頭葉と左小脳半球の血流低下を認めた。また PSP-RS 群では症例 11, 14, 15 の MRI 画像および症例 11, 15 の脳血流シンチグラフィ画像を評価した。症例 11 では左右対称性の軽度の大脳萎縮と、右優位の両側前頭葉の血流低下を認めた。症例 14 では前頭葉優位に左右対称性の脳皮質と白質の萎縮を認めた。症例 15 では左右対称性の大脳萎縮と前頭葉の血流低下を認めた。

### 各解剖学的領域における蓄積タウ量

各領域において測定した蓄積タウ量の中央値を示す。一次運動野皮質 (図 2A1, A2) (PSP-CC: 3.69; PSP-RS: 2.1;  $p = 0.04$ ), 一次感覚野皮質 (PSP-C: 0.90; PSP-RS: 0.33;  $p = 0.01$ ), 上頭頂小葉皮質 (図 2B1, B2) (PSP-CC: 0.99; PSP-RS: 0.23;  $p < 0.01$ ) の 3 つの領域では、PSP-CC 群が PSP-RS 群より有意にタウ蓄積量が多かった。中前頭回皮質 (PSP-CC: 0.61; PSP-RS: 0.28;  $p = 0.21$ ), 上側頭回皮質 (PSP-CC: 0.35; PSP-RS: 0.20;  $p = 0.37$ ) では群間差は認められなかった。被殻 (図 2C1, C2) (PSP-CC: 0.51; PSP-RS: 0.66;  $p = 0.39$ ), 淡蒼球 (PSP-CC: 0.56; PSP-RS: 1.17;  $p = 0.15$ ), 視床下核 (PSP-CC: 1.16; PSP-RS: 1.77;  $p = 0.53$ ) ではタウ蓄積量に群間差は認められなかったが、淡蒼球では PSP-RS 群で大きい傾向があった。上丘 (図 2D1, D2) (PSP-CC: 3.80; PSP-RS: 1.88;  $p = 0.29$ ), 橋核 (PSP-CC: 0.72; PSP-RS: 0.54;  $p = 0.52$ ), 下オリーブ核 (PSP-CC: 2.40; PSP-RS: 2.27;  $p = 0.83$ ), 小脳歯状核 (PSP-CC: 0.52; PSP-RS: 0.61;  $p = 0.67$ ) ではいずれも有意差を認めなかった。

### タウ蓄積量と症状の相関

失語と左中前頭回のタウ蓄積量 (Spearman の順位相関係数 0.4,  $p = 0.17$ ), 他人の手徴候と対側上頭頂小葉皮質のタウ蓄積量 (0.3,  $p = 0.26$ ), 片側性パーキンソン症状と対側淡蒼球のタウ蓄積量 (-0.3,  $p = 0.25$ ) または被殻のタウ蓄積量 (0.2,  $p = 0.58$ ) の間には、有意な相関関係は認められなかった。

### タウ蓄積量の左右差と臨床・画像所見

下オリーブ核では、タウ蓄積量の左右差は PSP-CC 群では 8 例中 6 例 (75%), PSP-RS 群では 7 例中 1 例 (14%) に認められ、その頻度は PSP-CC 群に有意に高かった ( $p = 0.04$ )。PSP-CC 群におけるタウ蓄積量の左右差と、臨床・画像所見との関連を図 3 に示す。同群では下オリーブ核以外の様々な領域でタウ蓄積量の左右差を検討した結果、大脳皮質、基底核、脳幹の複数領域にまたがり概ね同一側へ偏倚する傾向が認められた (症例 1, 2, 4 では左, 症例 6, 7, 8 では右)。但し症例 2 の下オリーブ核, 症例 6 の左上頭頂葉皮質のように部分的にタウ蓄積の偏りが一致しない部位も認められた。また症例 3 では、大脳皮質の複数領域で左への偏倚が認められた一方、被殻と淡蒼球では右へ偏り、大脳皮質と基底核でタウ蓄積の側方性が一致しなかった。また症例 7 では大脳皮質では右へ

偏倚し、小脳歯状核では交差性に左への偏りが認められた。

臨床症状との関連では、失語を認めた症例 1-4 のうち、症例 3 のみ左中前頭回へのタウ蓄積偏倚を認めた。しかしその他の症例 1, 2, 4 においても、大脳皮質・基底核・脳幹を概観した時に全体として左方へタウ蓄積が偏っていた。また他人の手徴候を呈した 3 例（症例 2, 6, 7）のうち 2 例（症例 6, 7）では対側の上頭頂小葉皮質にタウ蓄積が偏倚していた。一方、失行については対側の上頭頂小葉皮質へのタウ蓄積の偏りは明らかではなかった。非対称性パーキンソン症状を呈した症例 1, 2, 6, 8 のうち症例 2, 6, 8 では両側被殻のタウ蓄積量が定量され、症例 6, 8 では対側被殻への偏りを認めた。

画像との関連では、タウ蓄積の偏倚は MRI での大脳萎縮の側方性、脳血流シンチグラフィでの血流低下の側方性によく一致していた。

### 考察

大脳皮質症状を特徴とする PSP においてタウ陽性構造物を定量化した検討は二報告あり、いずれも PSP-CBS を対象としている。Tsuboi らは、PSP-CBS の 3 例と定型的 PSP の 8 例においてタウ蓄積量を定量化し、中前頭回皮質および下頭頂小葉皮質においては PSP-CBS でタウ蓄積量が有意に多いことを報告した【6】。Ling らは、PSP-CBS の 10 例と PSP-RS の 10 例においてタウ蓄積量を定量化し、運動野皮質、前頭葉皮質および頭頂葉皮質下白質においては PSP-CBS でタウ蓄積量が有意に多いことを報告した【7】。同報告では、PSP-CBS では尾状核、視床下核、小脳白質のタウ蓄積量は PSP-RS と比較して有意に少なく、脳幹・基底核から大脳皮質にタウ病理の主座が移動している可能性が論じられた。本研究においても大脳皮質のタウ蓄積量は PSP-RS 群と比較し PSP-CC 群に多く、一次運動野皮質、一次感覚野皮質、上頭頂小葉皮質では有意差が認められた。他方、脳幹や基底核のタウ蓄積量には群間差は認められず、Ling らが示したような脳幹・基底核から大脳皮質へのタウ病理の主座の移動は明らかとは言えなかった。ただし、淡蒼球では PSP-RS 群でよりタウ蓄積量が多い傾向が認められた。

一方、定量したタウ蓄積量の多寡と、その領域を責任病巣とする症状の出現有無の間には有意な関連は認められなかった。例えば他人の手徴候と対側の上頭頂小葉皮質の蓄積タウ量との間には有意な相関はなかった。前述の Ling らによる PSP-CBS の解析でも、頭頂葉皮質・白質を責任病巣とするいくつかの臨床徴候のうち、同部位のタウ蓄積量と関連が認められたのは水平方向衝動性眼球運動の遅延のみであり、他人の手徴候、皮質性感覚障害、半側空間失認の有無とは相関しなかった【7】。このように症状の出現と蓄積タウ量との間に単純な相関が認められなかった原因としては、タウの蓄積が症状出現に与える影響には個人差がある可能性や、症状出現から剖検までの時間は症例により異なり、剖検脳が症状出現時のタウ蓄積量を正確に反映していない可能性、各々の症状の出現は検討した領域以外の複数領域のタウ蓄積量が複合的に影響する可能性などが考えられた。



本研究では脳の様々な領域のタウ蓄積量を左右両側で定量化し、大きい側の値を対側で除した値が 1.5 以上である場合に左右差ありと定義した。サンプルの制約のために、タウ蓄積量の左右差が生じる頻度を PSP-CC と PSP-RS の両群間で比較し得た領域は下オリーブ核に限られ、PSP-CC 群では 8 例中 6 例、PSP-RS 群では 7 例中 1 例と前者で有意に高かった。さらに PSP-CC 群では、下オリーブ核と同側の大脳皮質・基底核にわたり脳の一側にタウ蓄積が偏倚する傾向があり、この偏倚は失語や他人の手徴候などの臨床徴候から推測されるタウ病理の左右差や、大脳の萎縮や血流低下などの画像検査での左右差と一致していた。このことから、PSP-CC 群で認められた症状や画像所見の左右差はタウ蓄積量の左右差に由来する可能性が示唆された。一方、PSP-RS 群ではサンプルの制約により大脳皮質や基底核のタウ蓄積量を両側で評価できなかったが、下オリーブ核のタウ蓄積が多く症例で左右同等であることは、大脳皮質や基底核を含めてタウ病理の左右差が生じにくいことを反映している可能性があり、この推論は PSP-RS 群では臨床症状が比較的左右対称性であったこととも矛盾しない。

近年、神経変性疾患の共通病態機序として蛋白質伝播仮説が提唱されている【17】。即ち、タウや TAR DNA-binding protein-43 (TDP-43) などの疾患蛋白質凝集体が神経軸索に沿った移動やシナプス間隙を超えた移動を繰り返して病変が拡大してゆく病巣形成仮説である。この仮説に即して考えれば、PSP-RS 群では初期病変は中脳黒質や視床下核と考えられ【18】、これらが脳の比較的中央部に位置するために、その後の大脳皮質や小脳歯状核への病変進展は左右対称性に進みやすい可能性がある。他方 PSP-CC 群では、臨床症状から初期病巣は一側の大脳皮質に形成されると推察され、隣接する大脳皮質や同側の基底核への病変拡大が対側への拡大に先行し、結果として大脳皮質・基底核の病変程度に左右差を生じやすいのではないと思われる。

本研究にはいくつかの限界がある。一つは症例数が少ない点である。特に PSP-CC 群で認められる大脳皮質症状は様々であり不均一な一群である。症状とタウ蓄積量の関連を検討するためには、比較的臨床経過が均一な症例を多数集積し解析する必要がある。またサンプルの制約のために、PSP-RS 群では大脳皮質や基底核におけるタウ蓄積量を両側で検討できなかった。臨床症状や画像所見に左右差が乏しいこと、PSP-CC 群とは対照的に下オリーブ核のタウ蓄積量に左右差が乏しいことから、大脳皮質や基底核でもタウ蓄積量には顕著な左右差はないものと推察されるが、本来であれば PSP-RS 群でも実測し、PSP-CC 群のデータと比較した上で結論すべきである。さらに、PSP-CC 群におけるタウ病理の非対称性は蛋白質伝播仮説に則った病変進展を想起させる。しかし詳細に検討すれば症例 2, 3, 6 のようにタウ蓄積の側方性が部分的に一致しない領域もあり、タウ病理の全体像を蛋白質伝播仮説のみで説明するのは困難である。TDP-43 を病的蛋白質とする筋萎縮性側索硬化症では、初期病巣は脳・脊髄の複数の部位で形成され周囲に伝播するモデル (multifocal hits and local propagation) も提唱されており【19】、PSP でも初期病巣は脳の複数部位で形成される可能性は否定できない。

## 結語

病初期より大脳皮質症状を主徴候とする PSP の亜型では、PSP-RS と比較し、大脳皮質に豊富にタウの蓄積を認める。このタウ蓄積は大脳皮質・基底核・脳幹にわたり脳のどちらかの側に偏りやすく、臨床症状や画像所見の左右差に関連している可能性がある。今後のさらなる臨床病理学的な知見の集積により、こうした亜型と定型的な PSP における疾病機序や病変進展機序の違いが明らかになることが期待される。

## 謝辞

本研究に際しご指導を賜りました新潟大学脳研究所病理学分野の柿田明美先生、清水宏先生、高橋均先生、同神経内科学分野の小野寺理先生に厚く御礼申し上げます。

## 参考文献

- 1) Steel JC, Richardson JC, Olszewski J: Progressive supranuclear palsy. A heterogeneous degeneration involving the brainstem, basal ganglia and cerebellum with vertical gaze and pseudobulbar palsy, nuchal dystonia and related disorders. Arch Neurol; 10: 333-359, 1964
- 2) Williams DR, Lees A: Progressive supranuclear palsy: clinicopathological concepts and diagnostic challenges. Lancet Neurol; 8: 270-279, 2009
- 3) Dickson DW, Ahmed Z, Algom AA, Tsuboi Y, Josephs KA: Neuropathology of variants of progressive supranuclear palsy. Curr Opin Neurol; 23: 394-400, 2010
- 4) Boxer AL, Yu J-T, Golbe LI, Litvan I, Lang AE, Höglinger GU: Advances in progressive supranuclear palsy: new diagnostic criteria, biomarkers, and therapeutic approaches. Lancet Neurol; 16: 552-563, 2017
- 5) Höglinger GU, Respondek G, Stamelou M, et al.: Clinical diagnosis of progressive supranuclear palsy: The Movement Disorder Society criteria. Mov Disord; 32: 853-864, 2017
- 6) Tsuboi Y, Josephs KA, Boeve BF, Litvan I, Caselli RJ, Caviness JN, Uitti RJ, Bott AD, Dickson DW: Increased tau burden in the cortices of progressive supranuclear palsy presenting with corticobasal syndrome. Mov Disord; 20: 982-988, 2005
- 7) Ling H, de Silva R, Massey LA, Cautney R, Hondhamuni G, Bajaj N, Lowe J, Holton JL,

Lees A, Revesz T: Characteristics of progressive supranuclear palsy presenting with corticobasal syndrome: a cortical variant. *Neuropathol Appl Neurobiol*; 40: 149-163, 2014

8) Josephs KA, Boeve BF, Duffy JR, Smith GE, Knopman DS, Parisi JE, Petersen RC, Dickson DW: Atypical progressive supranuclear palsy underlying progressive apraxia of speech and nonfluent aphasia. *Neurocase*; 11: 283-296, 2005

9) Oide T, Ohara S, Yazawa M, Inoue K, Itoh N, Tokuda T, Ikeda S. Progressive supranuclear palsy with asymmetric tau pathology presenting with unilateral limb dystonia. *Acta Neuropathol*; 122: 415-428, 2002

10) Rasband, WS, ImageJ, U. S. National Institutes of Health, Bethesda, Maryland, USA, <http://rsb.info.nih.gov/ij/>, 1997-2012.

11) Schindelin J, Arganda-Carreras I, Frise E, et al. Fiji: an open-source platform for biological-image analysis. *Nature methods*; 9: 676-682, 2012

12) Braak H, Braak E: Neuropathological staging of Alzheimer-related changes. *Acta Neuropathol*; 82: 239-259, 1991

13) McKeith IG, Dickson DW, Lowe J, et al.: Diagnosis and management of dementia with Lewy bodies: Third report of the DLB Consortium. *Neurology*; 65 1863-1872, 2005

14) Saito Y, Ruberu NN, Sawabe M, Arai T, Tanaka N, Kakuta Y, Yamanouti H, Murayama S. Staging of argyrophilic grains: An age-associated tauopathy. *J Neuropathol Exp Neurol*; 63: 911-918, 2004

15) Kanda Y: Investigation of the freely available easy-to-use software 'EZ' for medical statistics. *Bone Marrow Transplant*; 48: 452-458, 2013

16) Spinelli EG, Mandelli ML, Miller ZA et al.: Typical and atypical pathology in primary progressive aphasia variants. *Ann Neurol*; 81: 430-433, 2017

17) Walker LC, Jucker M: Neurodegenerative diseases: Expanding the prion concept. *Annu Rev Neurosci*; 38: 87-103

18) Sakai K, Yamada M: early-stage progressive supranuclear palsy with degenerative lesions confined to the subthalamic nucleus and substantia nigra. *Neuropathol*; 31: 77-81, 2011

19) Konouchi T, Takuya Ohkubo T, Yokota T: Can regional spreading of amyotrophic lateral sclerosis motor symptoms be explained by prion-like propagation?: *J Neurol Neurosurg Psychiatry*; 83: 739-45, 2012

## 図の説明

### 図 1 臨床画像

(A) 症例 4. (B) 症例 6.

いずれも上段は脳 MRI 水平断 FLAIR 画像, 下段は脳血流シンチグラフィ (症例 4,  $^{123}\text{I-IMP}$ ; 症例 6,  $^{99\text{m}}\text{Tc-ECD}$ ). MRI での萎縮を矢頭で, 脳血流シンチグラフィでの血流低下を矢印で示した.

### 図 2 リン酸化タウ免疫染色

PSP-CC 群の代表として症例 4 (A1-D1), PSP-RS 群の代表として症例 14 (A2-D2) の写真を示す. タウ出現量は, 一次運動野皮質 (A1, A2), 上頭頂小葉皮質 (B1, B2) においては, 症例 4 で症例 14 より豊富である. 被殻 (C1, C2) では出現量に差はなく, 上丘 (D1, D2) では症例 14 で症例 4 より豊富である. Bar 50  $\mu\text{m}$ .

### 図 3 PSP-CC 群におけるタウ蓄積量の左右差と画像所見・臨床症状との関連

タウ蓄積量: 両側定量し左右差がなければ淡灰色で「等」に配置. 左右差があれば濃灰色で左右への偏りを含めて示した (数字は左右のタウ蓄積量の比). 脳 MRI での大脳萎縮\*・脳血流シンチグラフィでの脳血流低下\*\*: 所見が左右対称性であれば淡灰色で, 所見に左右差があれば濃灰色で示した. 臨床症状: 失語の有無, 他人の手徴候・四肢失行・パーキンソン症状の認められた側を記載.

### 表 1 PSP-CC 群と PSP-RS 群の患者の臨床症状

略語: CBD, 大脳皮質基底核変性症; FTL, 前頭側頭葉変性症; MND, 運動ニューロン疾患. MDS-PSP 診断基準(文献 5)の診断の確からしさと臨床亜型は以下の通り: s.o., suggestive of; poss., possible; prob., probable. CBS, predominant corticobasal syndrome; P, predominant parkinsonism; PGF, progressive gait freezing; PI, predominant postural instability; RS, Richardson's syndrome; SL, predominant speech/language disorder.

\* 発病から診断ないし症状出現までの年数を括弧内に記載した. \*\* 認知機能障害 (C) ドメインでは, 大脳皮質症状 (C1, C2, C3-1 の下位項目) をイタリックで示した.

图 1

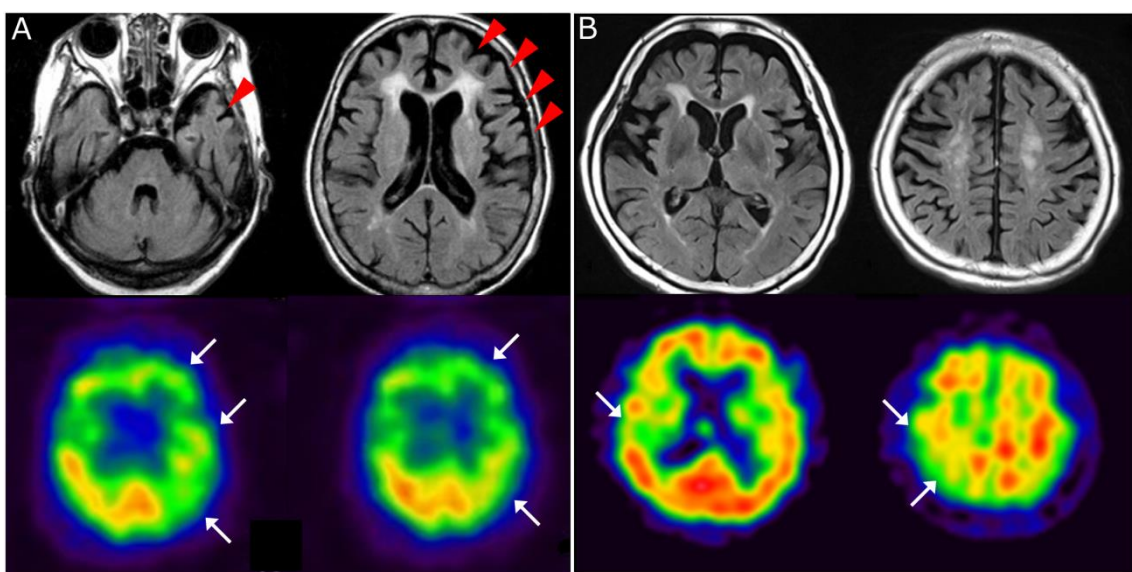


图 2

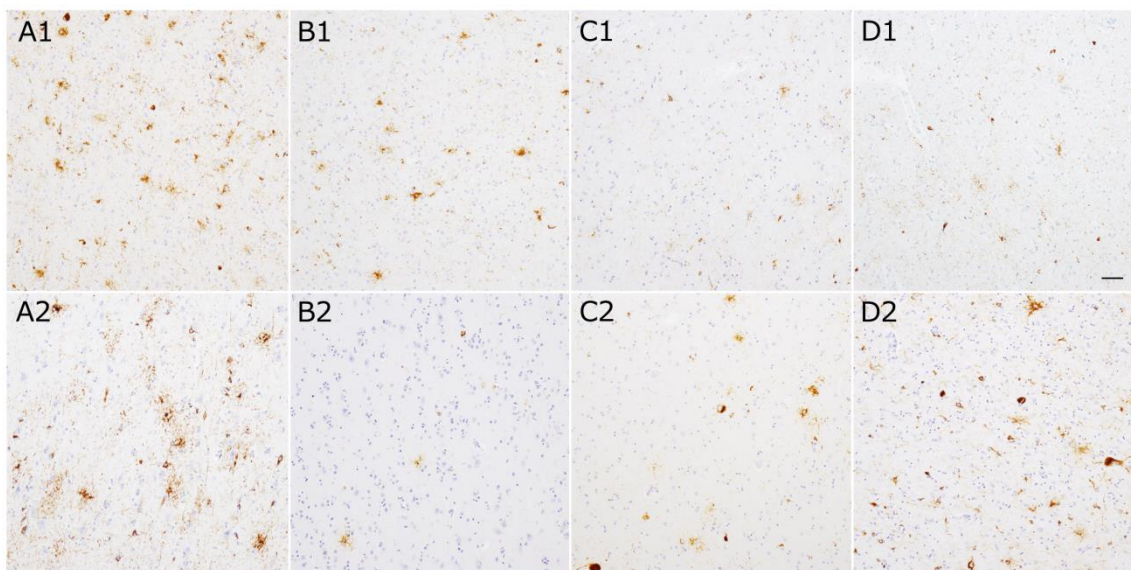


図 3

症例		1			2			3			4			5			6			7			8					
		右	等	左	右	等	左	右	等	左	右	等	左	右	等	左	右	等	左	右	等	左	右	等	左			
タウ蓄積量	中前頭回									1.5																		
	上側頭回									1.8						3.4									2.3			
	一次運動野						3.0			2.2																		
	一次感覚野						1.8																					
	上頭頂小葉			1.9			1.4			1.6			1.5						1.6			1.8						
	被殻						51.4			2.1						2.5						1.6			1.5			
	淡蒼球						4.2			3.9						2.6												
	視床下核															2.3												
	上丘						11.5																					
	下オリーブ核			1.7			1.5						4.0						2.0			2.3			1.5			
小脳歯状核																								3.4				
大脳萎縮*																												
脳血流低下**	大脳																											
	小脳																											
失語		有			有			有			有			無			無			無			無					
他人の手徴候					左												右			左								
四肢失行					左									右			左 > 右											
パーキンソン症状		右			左			左, 右												左			左, 右			左		

表1 PSP-CC 群と PSP-RS 群の患者の臨床症状

症例	年齢 (歳) /性	罹病 期間 (年)	臨床診断		初発症状	MDS-PSP診断基準の機能ドメイン別症状*,**				左右差を示唆する臨床徴候
			生前	MDS-PSP*		眼球運動障害 O	姿勢保持障害 P	認知機能障害 C	無動 A	
<b>PSP-CC</b>										
1	89 / 男	6	CBD	poss. PGF (2)	動作緩慢	-	-	<i>C1-2 (2)</i>	A3 (0), A1 (2)	失語, 上肢の無動と筋強剛(右)
2	73 / 男	8	CBD	s.o. SL (0), s.o. P (4)	非流暢性失語	-	-	<i>C1-1 (0), C3-1a (0), C3-1c (6), C3-2a (6)</i>	A2 (4)	失語, 上肢の失行と無動 および他人の手徴候(左)
3	74 / 男	12	FTLD or CBD	s.o. SL (0)	非流暢性失語	-	-	<i>C1-1 (0), C1-2 (5), C3-1a (8), C3-2a (9)</i>	-	失語
4	77 / 女	19	FTLD- MND	s.o. SL (0)	非流暢性失語	-	-	<i>C1-1 (0)</i>	-	失語
5	83 / 男	5	CBD	s.o. PI (0)	易転倒性	-	P1(0)	<i>C3-1a (1)</i>	-	上肢の失行(右)
6	79 / 女	5	CBD	s.o. PI (0), prob. RS (3)	易転倒性	O1 (3)	P1 (0)	<i>C3-1a (1), C3-1bc (3), C3-2a (3)</i>	A3 (1), A2 (3)	上肢筋強剛(左), 他人の手徴候(右), 上肢失行(左>右)
7	77 / 男	6	CBD	s.o. CBS (2), prob. RS (5)	易転倒性	O1 (5)	P1 (0)	<i>C3-1c (0), C3-2ab (2), C2-2 (3)</i>	-	他人の手徴候と 上肢ジストニア(左)
8	84 / 男	10	PSP	s.o. PI (2), prob. RS (3)	思考鈍麻	O1 (3)	P1 (2)	<i>C2-2 (0)</i>	A3 (2), A2 (3)	上肢の無動と筋強剛(左)
<b>PSP-RS</b>										
9	72 / 男	5	PSP	s.o. PI (0), prob. RS (2)	易転倒性	O1 (2)	P1 (0), P2 (3)	<i>C2-2 (2)</i>	A2 (3)	-
10	77 / 男	5	PSP	s.o. PI (0), prob. RS (3)	易転倒性	O1 (3)	P1 (0)	<i>C2-5 (3)</i>	-	-
11	81 / 女	16	PSP	s.o. PI (0), prob. RS (4)	易転倒性	O1 (4)	P1 (0)	-	A3 (4), A2 (6)	上肢の失調・無動(左>右)
12	74 / 男	7	PSP	s.o. PI (0), prob. RS (6)	易転倒性	O1 (6)	P1 (0)	-	A2 (0)	-
13	75 / 男	4	PSP	s.o. PI (0), prob. RS (1)	易転倒性	O1 (1)	P2 (0), P1 (2)	-	A1 (1), A2 (1)	-
14	72 / 男	5	PSP	s.o. PI (0), prob. RS (1)	右手振戦	O1 (1)	P1 (0)	-	A3 (0)	手の振戦・上肢の筋強剛(右)
15	79 / 男	2	PSP	prob. RS (2)	動作緩慢	O1 (2)	P2 (2)	-	A2 (0)	-

略語: CBD, 大脳皮質基底核変性症; FTLD, 前頭側頭葉変性症; MND, 運動ニューロン疾患.  
MDS-PSP診断基準(文献5)の診断の確からしさと臨床亜型は以下の通り: s.o., suggestive of; poss., possible; prob., probable. CBS, predominant corticobasal syndrome; P, predominant parkinsonism; PGF, progressive gait freezing; PI, predominant postural instability; RS, Richardson's syndrome; SL, predominant speech/language disorder.  
\* 発病から診断ないし症状出現までの年数を括弧内に記載。 \*\*認知機能障害(C)ドメインでは、大脳皮質症状(C1, C2, C3-1の下位項目)をイタリックで示した。