上顎臼歯部に発生した残留嚢胞と考えられたエナメル上皮腫の1例

横林敏夫　中島民雄
谷田部雄二　岩崎弘治
新潟大学歯学部口腔外科学第1教室（主任　常葉信雄教授）

（昭和49年6月29日受付）

Ameloblastoma of the Maxilla with Clinical Appearance of a Residual Cyst: a Case Report

Toshio YOKOBAYASHI, Tamio NAKAJIMA, Yūji YATABE & Hiroharu IWASAKI

1st Department of Oral Surgery, Niigata University School of Dentistry
(Director: Prof. Nobuo Tokiwa)

はじめに

エナメル上皮腫は，歯原性腫瘍の最も代表的なものであり，発現部位は下顎臼歯部から顎角部が多く，上顎における発現頻度は低率とされている。

上顎に発生したエナメル上皮腫の報告[1)-4)]は，それ程稀れではないが，今回，我々は，上顎大臼歯部に発生した，臨床的には，残留嚢胞を思わせた，興味あるエナメル上皮腫の症例を経験したので，その概要を報告し，若干の文献的考察を加えた。

症例

患　者： 65才，男性。

初　診： 昭和49年2月8日。

主　訴： 左上顎臼歯部歯肉の腫脹。

家族歴，既往歴： 特記事項なし。

現病歴： 昭和47年春，左上顎臼歯ウ蝕のため某歯科医にて抜歯し，義歯を装着したが，義歯の適合が悪く，一年程ではずした。昭和49年1月初旬に左上顎臼歯部歯肉に食事の際，鈍痛を覚え，又，同時に，同部の腫脹にも気付き，某歯科医を受診した。同医から当科を紹介され来院した。

現　症： 体格栄養中等度，顔貌所見は左右対称，開口障害はなく，所属リンパ節に大豆大のもの1個触れたが，圧痛はなかった。

口腔内所見は，|678は欠損し，同部頬側歯肉から頬移行部にかけてビマン性のやや青味を帯びた腫脹を認め，波動を触れた。口蓋側にもビマン性の腫脹があり，圧痛はなく，腫脹部の骨に一部消失があった。穿刺により，約12mlのコレステリンを含んだ，粘稠なチョコレート色の内容液を吸引した。（写真1）

X線所見： 左上顎臼歯部に半鶏卵大の境界明瞭な骨吸収像が認められた。又，76%ウログラフィン12ml造影にて，単胞性のほぼ球形の造影像を認め，上顎洞は，嚢胞により圧排されているものと思われた。（写真2）

臨床検査所見： 血液，尿の一般検査，血液生化学的検査などはいずれも正常であり，梅毒血清反応陰性，赤血球沈降反応値正常，心電図所見の結果にも特記すべき異常は認められなかった。

臨床診断： 以上の所見より，|678部上顎嚢胞（残留嚢胞の疑い）と診断した。

手術ならびに経過： 上記診断のもとに，2月19

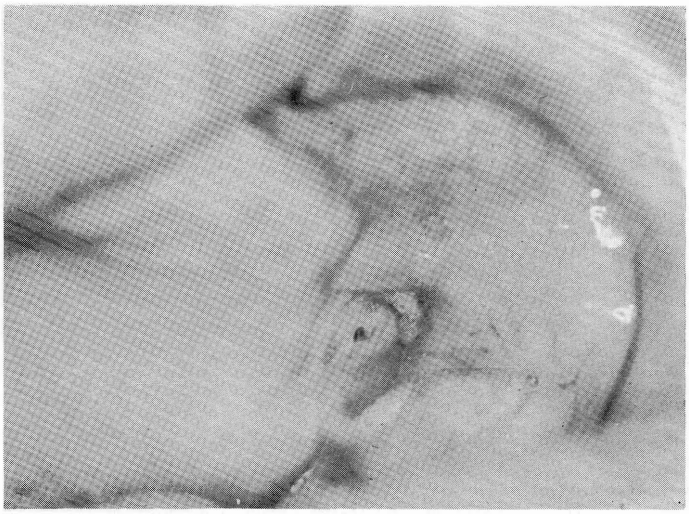

写真 1　口 腔 内 写 真

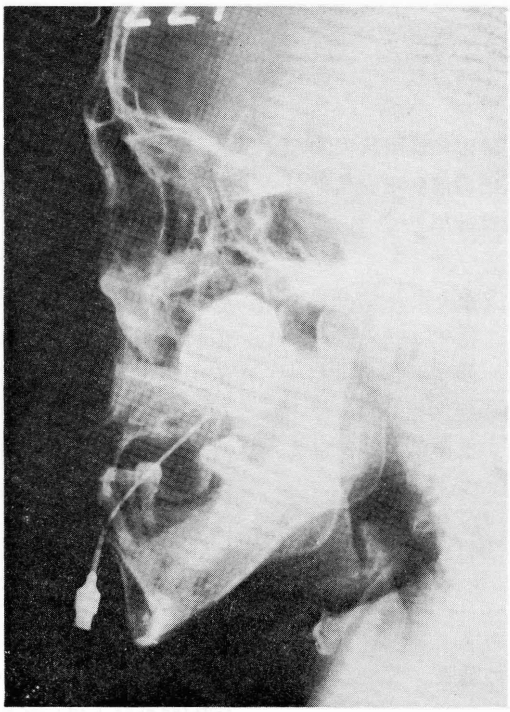

写真 2　造影X線写真

日，経口挿管，GOP 全麻下に全摘出術を施行した。上顎洞根治手術を考慮して，|3部頬側に縦切開，歯槽頂に沿って切開を加え，粘膜骨膜を剝離したところ，|67部頬側に境界明瞭な骨吸収を認めた。嚢胞壁と周囲組織との剝離は比較的容易であり，ほぼ一塊として摘出した。上顎洞とは薄い

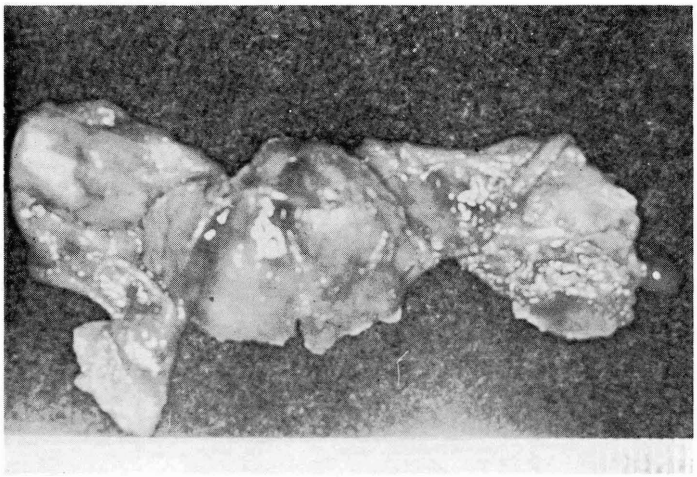

写真 3　摘出物外面

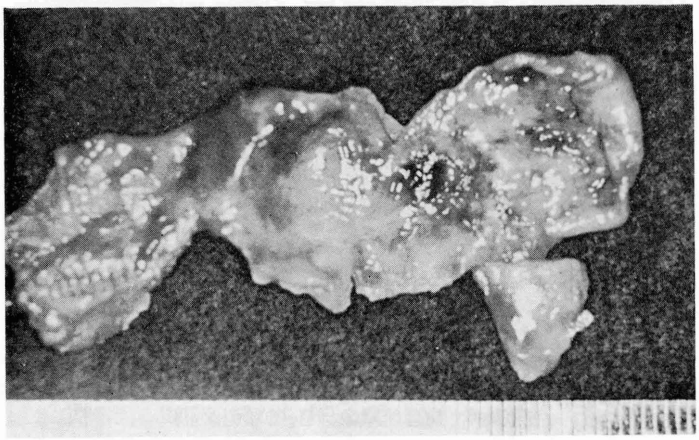

写真 4　摘出物内面

骨，一部健全な粘膜で境されていた。摘出後，ドレーンを置き，一次縫合し，手術を終了した。術後，2日目にドレーン除去し，7日目に抜糸した。

術後，経過良好で，8日目に退院し，現在，経過観察中である。

摘出物所見： 摘出物は4×3×3 cmの大きさで嚢胞状を呈しており，その壁の厚さは約2 mmで，腫瘍を思わせる所見はなかった。(写真3，4)

組織学的所見： 嚢胞形成が著明であるが，嚢胞上皮は増殖し，円柱状を呈し，その内方は星状の細胞で構成された Plexiform or basal cell type の Ameloblastoma であった。(写真5，6)

写真 5　病理組織像　H-E染色×100

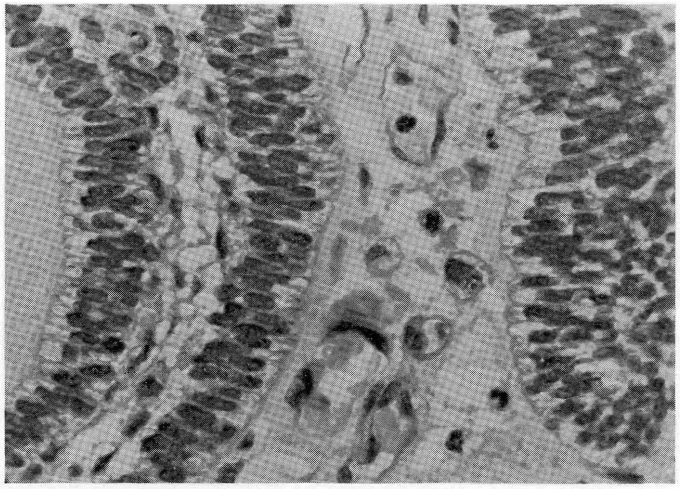

写真 6　病理組織像　H-E染色×400

考　　察

エナメル上皮腫の好発部位は，下顎臼歯部から下顎角部，とくに智歯部に著しく多く，上顎に発生するのは比較的稀れであるといわれている。石川，秋吉[5]によれば，236例中，上顎はわずか19例（8％）であり，平出[6]の報告では，115例中，6例（5％）に過ぎない。その他諸家の報告[7)8)]をみても，同様な結果である。当科においても，昭和42年9月より，昭和49年2月までの最近6年6カ月間の観察では，29例中，上顎に発生したものは，本症例を含めて，わずか2例のみである。外国においては，Small & Waldron[9]によれば，925例中，上顎173例（19％），Sehdev ら[10]の報告では，95例中，21例（22％）であり，わが国より，上顎の発現率は幾分高いように思われる。

上顎に少ない理由は，明らかではないが，両顎骨の構造の相違は，大きな理由の一つであろう。

最初に述べた通り，本症例は，臨床的には残留嚢胞を疑い，摘出物の病理検査において初めてエ

ナメル上皮腫の診断がついた症例である。

残留嚢胞を疑った理由は，2年前にウ蝕で|678が抜歯されていること，同部頰側歯肉から頰移行部にかけてビマン性の腫脹を認め，明らかな波動を触れた点，穿刺により，コレステリンを含む粘稠なチョコレート色の内容液が吸引できた点，X線所見において，歯牙の埋入もなく，境界明瞭な骨吸収像を認め，造影所見から，単胞性のほぼ球形の造影像を認めた点である。更に，摘出物においても，腫瘍を思わせる所見はなかった。又，上顎臼歯部は極めてその発生頻度が低いことも，エナメル上皮腫を疑い得なかった理由の一つである。当科で経験した上顎に発生した他の一例は，17才男性で，小臼歯部に生じた例で，X線所見で，埋伏歯を含む比較的境界明瞭な多胞性の透過像を示しており，臨床的にも，病理組織学的にも，エナメル上皮腫と診断されている。

以上のいくつかの理由より，本症例は，臨床的に，|678部上顎嚢胞（残留嚢胞の疑い）とした。

エナメル上皮腫は，しばしば再発をおこすといわれており，再発率を文献的にみると，Small ら[9]は33%（359例中121例），平出[6]は，115症例中38例は再発腫瘍で来院したものであると報告している。

しかし，この再発率は処置方法に関係するものであり，顎切除を施行した場合，Small ら[9]は122例中，再発15例（12%），平出[6]は107例中，再発5例（5%）に過ぎないと報告している。従って，腫瘍の単なる摘出のみでは再発し易く，不十分とされている。しかし，本症例は，周囲組織から剝離されて，腫瘍は全摘できたものと考えているが，骨削除は行なっていないため，今後，充分な経過観察が必要と思われる。

本症例のように，臨床所見から明らかに嚢胞と診断される場合でも，摘出物の病理組織学的検査は不可欠のものであって，そのためには術前の試験切片の採取をすればよいわけであるが，実際上，すべての症例に実施することは臨床上問題がないとはいえない。従って，嚢胞か腫瘍か判定するために，組織診にかわる，しかも，臨床上実施し易いなんらかの方法がほしいものである。

結　　語

65才男性の左上顎臼歯部に生じた，臨床的には残留嚢胞で，摘出物の病理組織診によって，はじめてエナメル上皮腫と診断された頻度の比較的少ない症例について報告した。

本論文の要旨は，昭和49年第7回新潟歯学会総会において発表した。

文　　献

1) 長尾喜景他：上顎に発生した琺瑯上皮腫について，**12**：84，1963.
2) 中村平蔵他：上顎に生じたエナメル上皮腫の4例について，**12**：84，1963.
3) 山中弘之他：上顎骨に発生したエナメル上皮腫．**12**：134，1963.
4) 河合　幹他：ポリープ様外観をていした上顎エナメル上皮腫の1例について，**5**：353-356，1959.
5) 石川梧朗，秋吉正豊：口腔病理学II，永末書店，910，1970.
6) 平出経布：エナメル上皮腫の臨床的ならびに病理学研究，口外誌，**4**：214-228，1958.
7) 新国俊彦他：エナメル上皮腫に就いての2，3の観察．口外誌，**1**：29-32，1955.
8) 小野史郎：口腔領域の腫瘍および嚢胞に関する統計的組織学的観察．口外誌，**5**：38-43，1959.
9) Small, I. A. and Waldron, C. A.: Ameloblastoma of the jaws, OS, OM & OP, **8**: 281-297, 1955
10) Sehdev, M. K.: Ameloblastoma of maxilla and mandible, Cancer, **33**: 324-333, 1974