—臨　　床—

外胚葉異形成を伴う部分性無歯症の1例

第1報　症例の概要と診療経過

石橋寛二　吉田　薫　草刈　玄

新潟大学歯学部補綴学第二教室（主任　草刈　玄教授）

（昭和49年6月20日受付）

A Case Report of the Partial Anodontia Combined with Ectodermal Dysplasia

Part I. The Contents of the Case and the Clinical Progress

Kanji ISHIBASHI, Kaoru YOSHIDA & Haruka KUSAKARI

2nd Department of Prosthetic Dentistry, Niigata University School of Dentistry
(Director: Prof. Haruka Kusakari)

I. 緒　　言

先天的に歯が欠如している症例は，日常の臨床でしばしばみられるが，完全無歯症や多数歯にわたる部分性無歯症はきわめて稀である。

一般に，歯の先天性欠如は，人類の進化に伴う退化現象として系統発生学的な説明がされているが[1]，多数歯にわたる欠如の成因については，何らかの病理的因子や遺伝的要因も考慮しなければならない[2)3)]。

ここに報告する1例は，歯の欠如の他に，汗腺，皮膚，毛髪などに異常がみられる外胚葉異形成を伴う部分性無歯症である。

今回，著者らは本症例について上顎に部分床義歯，下顎に全部床義歯を装着したところ，多数歯の欠如による障害は著しく改善され，良好な結果を得ることができた。

II. 症　　例

患者は昭和43年12月25日生れの男児で，昭和48年3月，咀嚼機能の回復のために新潟大学歯学部付属病院に来院した。

1. 家族歴

家族は両親と本症例，弟の4人である。第1子は鉗子分娩で生後3日で死亡しているが，その際，外観上の異常はみられなかったという。第2子が本症例で，第3子は第2子と全く同様の所見を示している。両親にとくに異常は認められず，また血族結婚はなく，その家系にも同様所見は認められない。

2. 既往歴

出産は帝王切開で，予定日より21日早く生れ，体重3,000*g*，身長48.5*cm*であった。出生時から頭髪，体毛は少なく，生後まもなく原因不明の38℃前後の発熱が続き，特に夏期には著明で，その際発汗はみられず，哺乳欲も不良であった。

その後，発育不良，汗をかかない，湿疹がでるなどの理由により，昭和46年10月，患者2才10ヵ月の時，新潟大学医学部付属病院に来院し，無汗症型外胚葉異形成 Anhidrotic ectodermal dysplasia と診断され，入院している。

3. 現　　症

1） 全身所見

来院時，患者は4才3ヵ月で，身長93.5*cm*，体

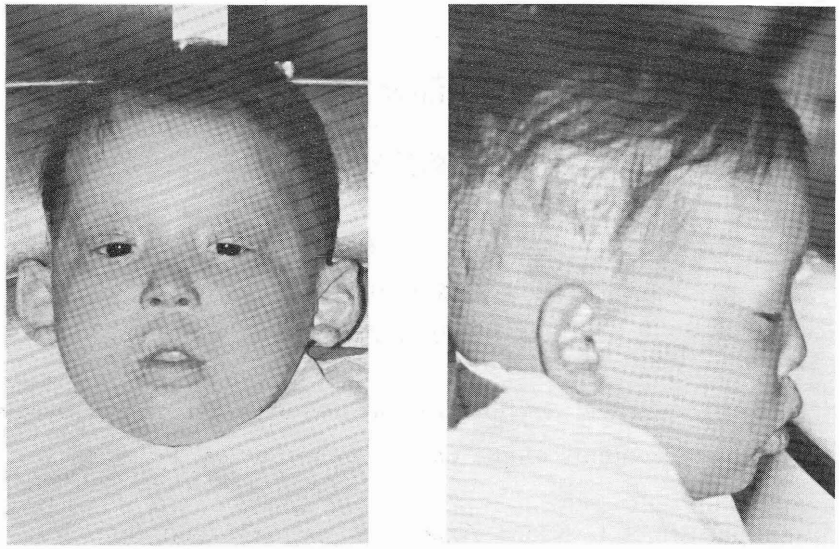

図 1 来院時の顔貌

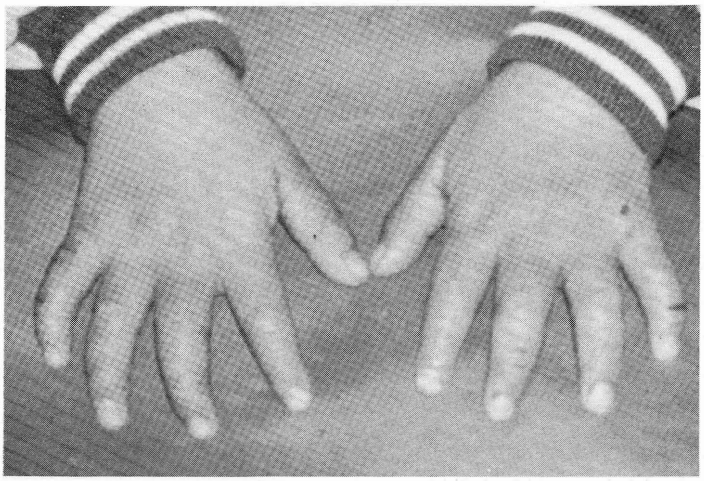

図 2 手指の皮膚は乾燥し，痂皮様を呈している

重14*kg*，胸囲50*cm*，頭囲50*cm*で，全体に発育がやや劣っていた。

老人様顔貌を呈し，頭髪は薄く，眉毛，睫毛は殆んどみられない。鼻は鞍状鼻で萎縮性鼻炎の傾向があり，外耳は形態異常を示している。口唇は厚く，外側に飜転し，多くの皺襞がみられる。皮膚は全体に乾燥し，ところどころ，痂皮様を呈している（図1，2）。

四肢の形態，機能および知能は正常である。

2） 口腔内所見

歯は上顎の左右乳中切歯および右側側切歯部に萠出が認められるのみで，その他は上下顎とも欠如している。乳中切歯は円錐形の形態異常を呈し，唇側歯頸部に齲蝕が認められる。

唾液の分泌には特に異常はみられず，粘膜は正常に湿潤している。

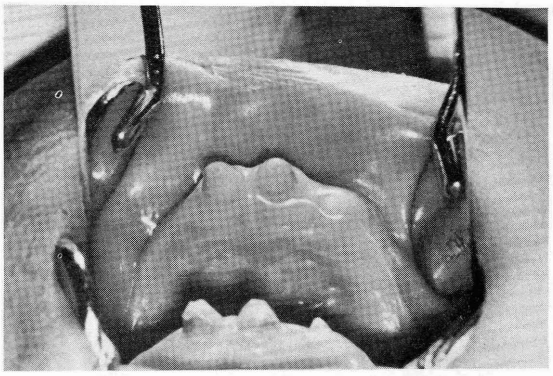

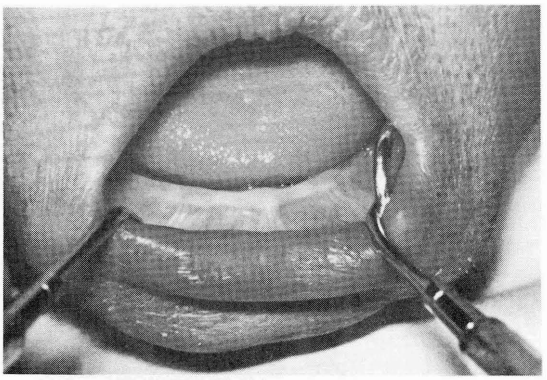

図 3 口　腔　内

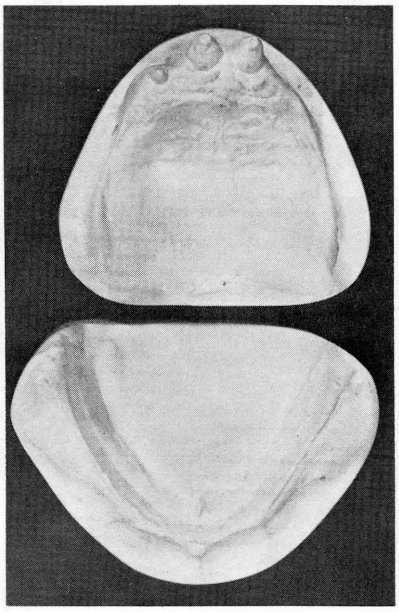

図 4 スタディモデル

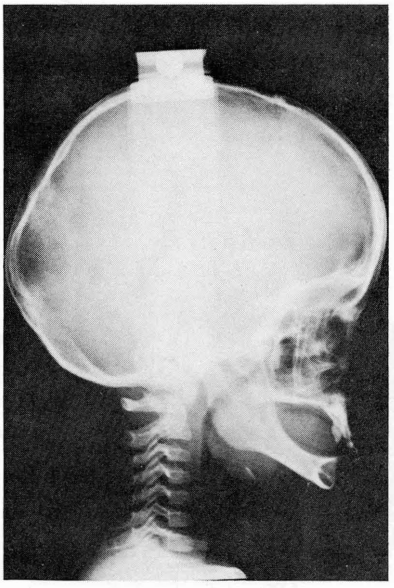

図 5 頭部X線規格写真

歯槽堤はきわめて薄く，そして低く萎縮状態が認められる（図3，4）。

3） X 線 所 見

頭部X線規格写真，オルソパントモグラフ，口内法X線写真によると，上顎の左右乳中切歯，右側側切歯部の3本の萠出と，永久中切歯と思われる2本の歯胚が認められるのみで，その他は，歯および歯胚を全く認めることはできない。また，歯槽突起がほとんど欠如している（図5，6，7）。

手指のX線写真では手根骨その他に異常が認められない（図8）。

4） 臨床検査所見

新潟大学医学部付属病院における臨床検査結果によると，梅毒血清検査は陰性，またホルモン検査，染色体検査その他においても異常はみられなかった。

しかし，発汗テストにおいては，明らかに無汗症状が認められた。

4. 診　　断

以上を総合して，本症例を外胚葉異形成を伴う

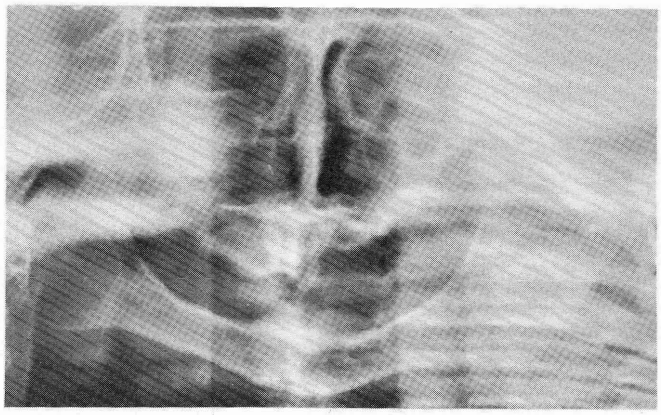

図 6　オルソパントモグラフ

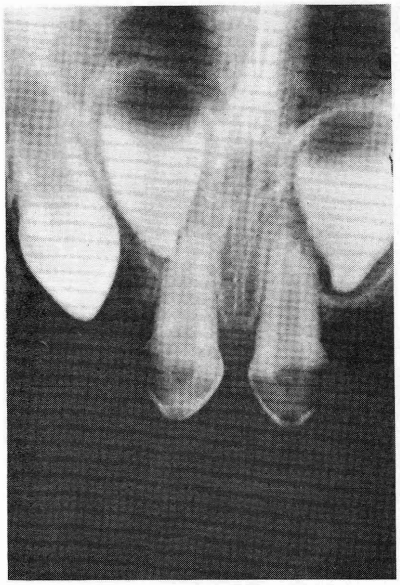

図 7　口内法X線写真

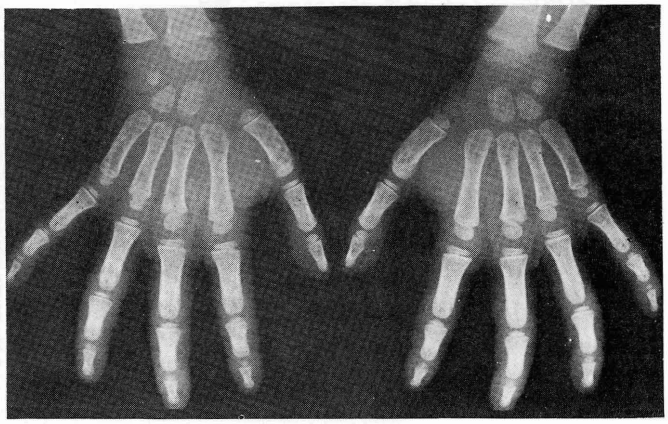

図 8　手指のX線写真

部分性無歯症 Partial anodontia with ectodermal dysplasia と診断した。

III. 診 療 経 過

多数歯の欠如による機能障害および小児の心理的な問題から本症例は可能な限り早く，義歯により口腔機能の回復をはかり，経時的な予後の観察により顎の発育との関連において義歯の修正，再調整を行なうこととする。

上顎乳中切歯はレジンジャケット冠による修復を行ない，上顎欠損部に部分床義歯，下顎に全部床義歯を装着する。

1. 印象採得

小児の印象採得には，刺激が少なく，また短時間で操作可能な印象材を選択することが重要である。そこで，通法により個人トレーを製作し，筋形成を行なった後，シリコーン印象材を使用して印象採得した。

2. 咬合採得

咬合高径の決定に際しては，先ず顔面，特に口

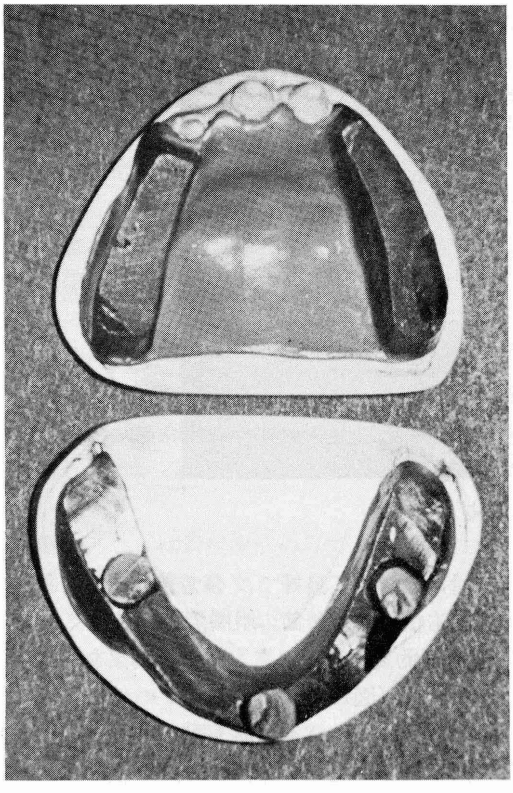

図 9　上下顎蠟堤

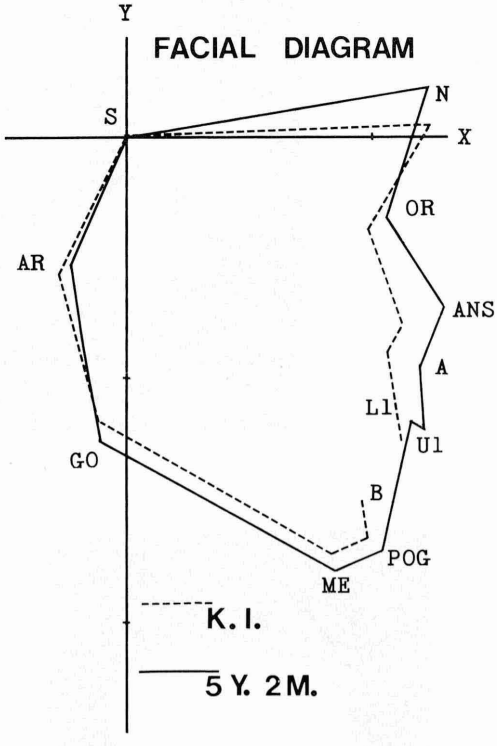

図 10　Facial Diagram

唇周囲の筋肉の動きについて注意しながら，形態的に調和のとれていると思われる高さを選択した。次に，下顎蠟堤を3㎜低くして，3カ所にソフトワックスを置き，蠟堤を再度口腔内に戻して，嚥下運動を数回くり返し，咬合高径を決定した（図9）。

さらに咬合高径の確認の一方法として，このように得られた咬合位の頭部X線規格写真による分析を試みた。図10に示すように，Sを原点としてFH plane に平行な線をX軸，これに直交する線をY軸として Facial Diagram を作製し，坂本[4]によって報告された標準値を参考にして検討した。それによると，上顎骨の発育不良がめだち，ANS-N，GO-X ともに標準値に比べていくぶん小さい値を示している。また，顔面頭蓋の各部の発育程度を相互に比較してみると，N-ANS/ANS-ME，ANS-ME/GO-X は標準値よりやや低い値を示しているが，この位置は，患者の形態

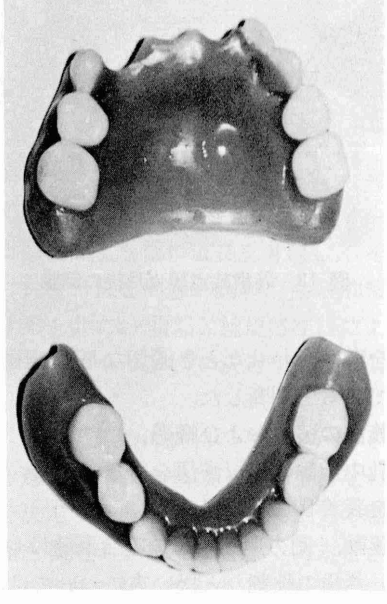

図 11　完成した義歯

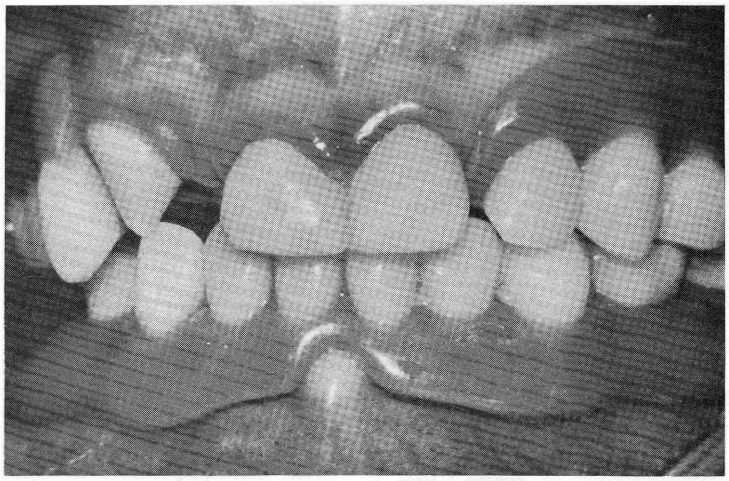

図 12　義 歯 の 装 着

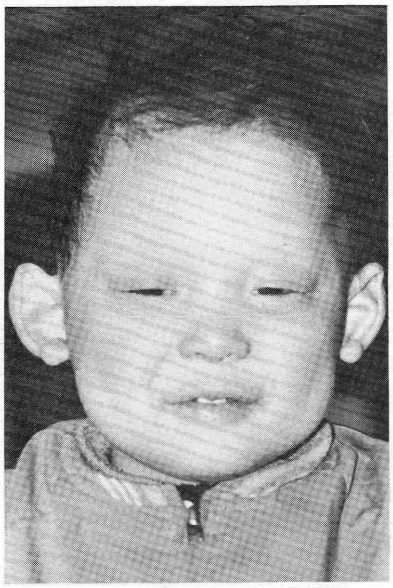

図 13　義歯装着10カ月後の顔貌

的調和を考え合わせたとき適切な咬合高径を表わすものであると判断した。

3.　義歯の装着および経過

上顎乳中切歯の歯冠修復を行なった後，上下顎に義歯を装着した（図11，12）。

前方運動，側方運動などの咬合調整は口腔内で行ない，義歯の役割りと扱い方については，保護者と患者に十分指導しながら経過観察を続けた。

経過はきわめて良好で，装着後4週間で義歯の使用にも慣れ，装着前の咀嚼障害は著しく改善され，心理的変化においても多大の効果を認めることができた（図13）。

発音に関しては，装着前1回，装着後3回にわたり同じ単語，短文を録音し分析，検討したところ，発語明瞭度の改善が認められた。これは，装着前に著しかった雑音が装着後4週間で消滅したこと，および歯音であるサ行，ザ行などの発音が正確になったためと考えられ，年令的にみて正常発達段階に達したものと判断できる。

IV.　総　括，考　案

1.　外胚葉異形成症と無歯症について

外胚葉異形成疾患は，外胚葉系の組織，器官に形成異常をきたす疾患で，Thoma[5]は次の症状をあげている。すなわち，①汗腺の不足または欠如による無汗症・皮膚乾燥，②皮脂腺の欠如，③涙腺・咽頭腺・結膜腺・唾液腺の障害，④爪の異常，⑤禿頭，体毛の過多また過少，⑥虹彩の形成異常，⑦歯数の欠如，⑧口唇の外飜，⑨指骨の欠如，⑩鞍状鼻，⑪萎縮性鼻炎，⑫発音障害などであるが，特に歯科の臨床で歯の無形成あるいは形態的萎縮を伴いやすいため注目されている。

一般に，多数歯にわたって乳歯や永久歯が無形成であったり，乳歯のみが存在してその後続永久

歯が欠如している場合無歯症とよび，部分性無歯症と完全無歯症とに分類している[6]。

外胚葉異形成症が原因で出現する無歯症の頻度は比較的多くみられ，塩田ら[7]は59例中の1/4に，また山下[3]は16例中5例にみられたと報告している。

外胚葉異形成疾患の原因としては，内分泌障害，遺伝，および上皮の分化・発育期における妊娠初期の母体の疾患などがあげられている[2][6]。

本症例においては，内分泌障害，妊娠初期の母体の疾患はなく，血族結婚はみられず，また家系に異常者はみあたらず，患者の弟に同様の所見が認められてはいるが，原因については全く不明である。

治療法としては対症療法のみで，無歯症に対しては補綴学的処置を必要とする。上記の特徴以外は正常人と変わりがなく，無汗症についても，患者が成長するに従い体温調節に慣れて耐えるようになるといわれている。

2. 顎の成長，発育について

本症例のように多数歯を欠如している場合，顎の成長，発育は促進されるのであろうか。従来より顎の成長と歯の発育の相互関係については種々報告されている[3][8][9][10][11]。

高橋[8]，Brodie ら[9]は顎骨の発育が歯胚の発育によって直接的な影響をうけないと述べ，実際に Brodie ら[9]，Ochiai ら[10]は完全無歯症例について顎発育を中心に経年的に行なった頭部X線規格写真の計測結果から，歯の欠如は顔面ならびに顎の発育に著しい障害を与えないと報告している。さらに中田ら[11]も同様の観察結果から，歯ならびに歯胚の欠如は顎骨の成長率に決定的な影響をおよぼさないことを明きらかにしている。

このように，歯が欠如していても顎の成長，発育は促進され，その成長はあらゆる方向に向っておこる。そして成長，発育が活発に行なわれる時期と休止の時期があり，さらには各個体差が大きく影響する。従って成長，発育の過程にある顎に義歯を装着しようとするとき，種々の点に留意する必要がある。落合[12]が述べているように，きわめて複雑な動きを示している口腔に，ある時期の印象に基づいた一定の形の義歯を装着するのであるから，顎の成長，発育に伴って新たな問題が生じるであろうが，定期検査により，義歯の調整，再製作を行なえば防げる問題である。

顎の成長，発育は義歯の有無にかかわらず進行していく。義歯が各個体の成長，発育に適応し，十分機能していくよう口腔管理を行なう必要があることはいうまでもない。

3. 咬合位の決定とその成長変化について

義歯製作にあたって，顎骨の成長変化に従っておこる上下顎の垂直的高さの成長が重要な意味をもってくる。特に本症例においては，義歯による咀嚼や発音の回復と同時に咬合高径の回復，すなわち顔面高の補正が必要とされる。

従来より咬合高径の決定法として種々の方法が試みられているが[13]，成長，発育期にある小児に対しては，年令によって顔面の示す割合が異なる[14]ため，顔面計測による方法は適さないと考える。また安静位法などは客観性に欠け，術者の意図を理解させる点において困難であろう。そのため，大森ら[15]は相対成長の考えを導入し，頭部X線規格写真を分析する方法を考案している。すなわち，分析した結果を上顔面部，下顔面部，後顔面部に分けて各々の比率を求め，顔面頭蓋各部の発育程度を相対的に決定しようとする方法で，角度的分析によって顔面頭蓋各部の位置関係を，長さ的分析でそれらの大きさを把握しようとするのである。

著者らは，本症例のように常に成長，発育期にある小児を対象とする場合，咬合高径の決定にあたっては顔面頭蓋各部の成長を考慮し，その時期に適応した咬合位を形態的調和，生理的機能などを利用すると共に，頭部X線規格写真による計測をも判断規準の一つとして決定すべきであろうと考える。

今回，先ず形態的に調和のとれていると思われる高さを選択し，さらに嚥下運動を行なわせて咬合高径を決定する方法を試みた。小児の場合，生理的機能を利用することは困難であるとされているが，その意味においても嚥下運動を利用することは，最も容易に誘導できる方法の一つであろ

う。さらに得られた咬合位の頭部X線規格写真を分析し，大森ら[15]の方法により比較，検討した結果，上顔面高，後顔面高が標準値に比較していくぶん小さく，同時に新たに決定した下顔面高も小さい値を示した。しかし相対値については各々の比は標準値に近い値を示し，義歯装着後，形態的にも機能的にも良好な結果を得ている。

このようにして咬合高径を決定し義歯を装着した後で，顎の成長，発育に伴い咬合高径も変化する。そのため，森田ら[16]は正常者の成長曲線をもとに義歯の再製作の時期を選ぶ方法を述べている。中田ら[11]は完全無歯症例の4才8ヵ月の小児に製作した義歯を6才8ヵ月に再製作し，7年後の13才8ヵ月時に3回目の義歯製作を行なっているが，その時は閉口時にやや口唇の外飜がみられたと報告している。

外胚葉異形成を伴う症例のみならず，成長，発育期にある小児の義歯に対しては，定期検査を継続し，個体の成長に適応した顎間距離を設定することが重要な課題であると考える。

V. 要　　約

外胚葉異形成を伴う部分性無歯症の1例について，その症例の概要と診療経過を報告した。

本症例は，無歯症の他に無汗症，皮膚乾燥，体毛の欠如，鞍状鼻，萎縮性鼻炎などの特徴を有しているが，その原因については不明である。

上顎に部分床義歯，下顎に全部床義歯を製作し装着したところ，多数歯欠如による咀嚼障害，発音障害などの問題点は著しく改善され，心理的変化においても義歯のもたらす効果は大きく，10ヵ月後の現在，良好な結果を得ている。

今後，顎の発育と義歯との関連性について，咀嚼，発音，顔面形態などの点から，さらに経過観察を続け，検討を重ねていく予定である。

本論文の要旨は，第7回新潟歯学会総会（1974，3，23）において発表した。

稿を終わるにあたり，貴重な資料を提供していただいた新潟大学医学部小児科学教室，歯学部口腔外科学第一教室，並びに御協力いただいた歯学部付属病院言語治療室湧井講師に深く謝意を表します。

文　　献

1) 藤田恒太郎：人における歯数の異常．口病誌，**25**：97，1958.

2) 落合靖一，桧垣旺夫：外胚葉性異形成を伴った無歯症の一例．口病誌，**25**：230-236，1958.

3) 山下　浩：小児の無歯症．口病誌，**37**(3)：165-177，1970.

4) 坂本敏彦：日本人顔面頭蓋の成長に関する研究．日矯誌，**18**(1)：1-24，1959.

5) Tohma, K.：Oral Pathology. P. 25, Mosby, St. Louis, 1960.

6) 石川梧郎，他：口腔病理学（I）．28頁，永末書店，京都，1966.

7) 塩田研次，志築照和，山内孝行：多数歯を欠如した部分的無歯症の2例．大阪大学歯学雑誌，**7**(2)：115-124，1962.

8) 高橋新次郎：歯芽の発育が顎の形態に及ぼす影響に就ての実験的研究．日矯歯誌，**6**：119-123，1937.

9) Brodie, A. G., Sarnat, B. G.：Ectodermal dysplasia (anhidrotic type) with complete anodontia. Am. J. Dis. Child., **64**：1046-1054，1942.

10) Ochiai, S., Ohmori, I. &Ono, H.：Longitudinal study of jaw growth concerning total anodontia, Bull. Tokyo Med. Dent. Univ., **8**：307-318，1961.

11) 中田　稔，落合靖一，大森郁朗，小野博志：完全無歯症例の経年的観察（第2報）．小児歯科学雑誌，**4**(1)：1-6，1966.

12) 落合靖一：小児の総義歯の問題点．歯界展望，**24**(3)：349-358，1964.

13) 中沢　勇：全部床義歯学．293-312頁，永末書店，京都，1968.

14) 小野博志：小児歯科の臨床上必要な顎および歯列弓の成長と発育の過程について．歯界展望，**19**(5)：607-626，1962.

15) 大森郁朗，川瀬美知子：小児用義歯の咬合位の決定とその経年的変化について．口病誌，**29**(3)：140-147，1962.

16) 森田啓一，今村太郎，根本一男：外胚葉性異形成を伴う部分性無歯症の1例について．補綴誌，**17**(2)：126-132，1973.