いわゆる Denture Fibroma の1症例について

林　繁雄　石岡　靖
新潟大学歯学部歯科補綴学第1教室（主任：石岡　靖教授）

大橋　靖　斎藤　憲
新潟大学歯学部口腔外科学第2教室（主任：大橋　靖教授）

（昭和53年5月31日受付）

A Case of So-called Denture Fibroma

Shigeo HAYASHI and Kiyoshi ISHIOKA
1st Department of Prosthetic Dentistry, Niigata University School of Dentistry
(Director: Prof. Kiyoshi Ishioka)

Yasushi OHASHI and Ken SAITO
2nd Department of Oral Surgery, Niigata University School of Dentistry
(Director: Prof. Yasushi Ohashi)

はじめに

不適合な義歯およびその床縁による刺激や前歯部での早期接触などにより，床縁部の粘膜および歯肉唇（頬）移行部又は歯槽堤頂部に弁状，山脈状ないし分葉状の肥厚膨隆がみられることがある[1]。特に下顎前歯から小臼歯にかけての6～8本の残存歯に対咬する上顎全部床義歯の場合，前歯部での早期接触が原因となり上顎前歯部歯槽堤の歯槽骨の吸収および二次的におこるコンニャク状顎堤が臨床上しばしばみられる[2~9]。これを一般に Denture Fibroma といい，局部に偏在するのが通例であるが，なかには広範囲にわたることもある[10]。Denture Fibroma はすべて口腔外科的に摘出しなければならないというわけではなく，広範囲にわたり義歯の維持安定に問題があるときのみ切除が行なわれる[11~13]。

今回筆者らは著明なるいわゆる Denture Fibroma の1例について，その原因の考察と口腔外科的処置および補綴学的処置を併せて行ない，良好な結果を得たので報告する。

症　例

患　者：○賀○勘○郎　75歳　男性。

初　診：昭和51年4月27日。

家族歴・既往歴：特記すべき事項なし。

主　訴：上顎全部床義歯の維持安定不良。

現病歴：約5年前に上顎全部床義歯，下顎部分床義歯を某歯科医院で作製，装着した。その後特に異常はなかったが，最近上顎前歯部唇側歯肉の肥厚膨隆を認め，義歯の維持安定が悪くなったので当科へ新義歯の作製を希望して来院した。

現　症：体格，栄養は中等度であり，顔面所見に異常は認められない。

口腔内所見：7-|-7 欠損。5-|-5 部歯肉唇移行部から歯槽頂部にかけて肥厚膨隆が認められる（図1）。この肥厚部は軟らかく弾性に富み，圧痛および自発痛はなく，周囲の歯肉との境界は明瞭であり，表面は滑沢である。下顎は $\overline{7-4|1\ 2\ 6\ 7}$ 欠損で部分床義歯を装着しているが，残存歯は $|\overline{1\ 2③}$（遊離端 Br.），$\overline{3|4\ 5}$ が金冠で，中等度の動揺が認められ，欠損部歯槽堤の吸収が著しい

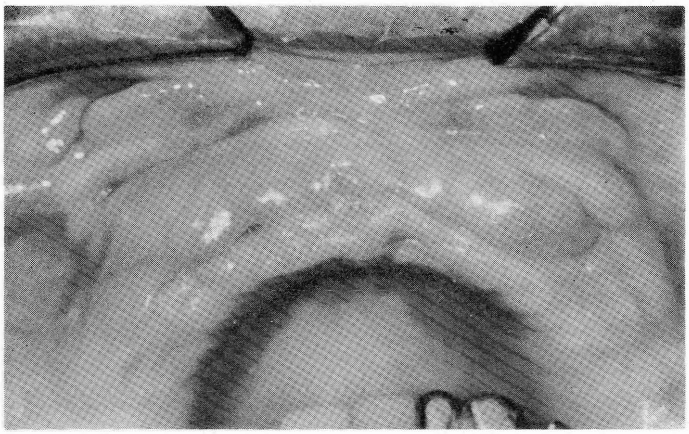

図 1　初診時上顎口腔内所見

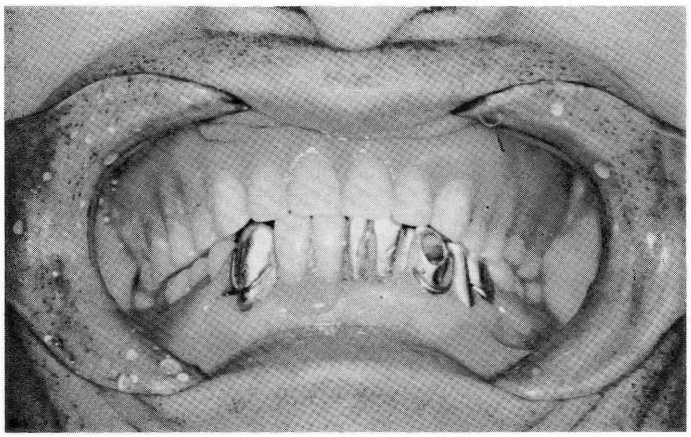

図 2　口腔内の旧義歯

以外には特記事項は認められない（図2）。口腔清掃状態は中等度である。

旧義歯について：上下ともレジン床で，人工歯はレジン歯である（図3）。上顎は全部床義歯で下顎は $\overline{3|3\ 5}$ を鉤歯とする部分床義歯が装着されている。上顎義歯床辺縁は薄く，特に前歯部では鋭利であり，弁状の肥厚部にくいこんでおり，後縁は上顎結節をほとんど被っていない。義歯を装着した咬合関係は，$\begin{array}{c}3-1\\3-1\end{array}\Big|$ は over bite 0.5mm, over jet 0.3 mm, $\Big|\begin{array}{c}1-3\\1-3\end{array}$ は edge to edge の状態で早期接触が存在する。さらに上顎全部床義歯の左右臼歯部および前歯正中部にアマルガム充填による測定点を設定して，咬合時における義歯の動揺をX線テレビで観察すると，上顎義歯は左前方に移動し右後方より離脱することが認められた。

診　断：いわゆる Denture Fibroma。

処置および経過

1）腫瘍の切除

昭和51年6月2日本学口腔外科において，Denture Fibroma の摘出手術を行なった。すなわち，局麻下に，歯槽頂を通り唇側の腫瘍を完全に含む切開線を設け，骨膜を残し，腫瘍を一塊として切除した。その後，歯槽頂部の弛緩した歯肉と骨膜との間に横切開を加え，弛緩した歯肉を伸展し，唇側の創部骨膜と縫合，歯槽頂部のたるみを修正した。

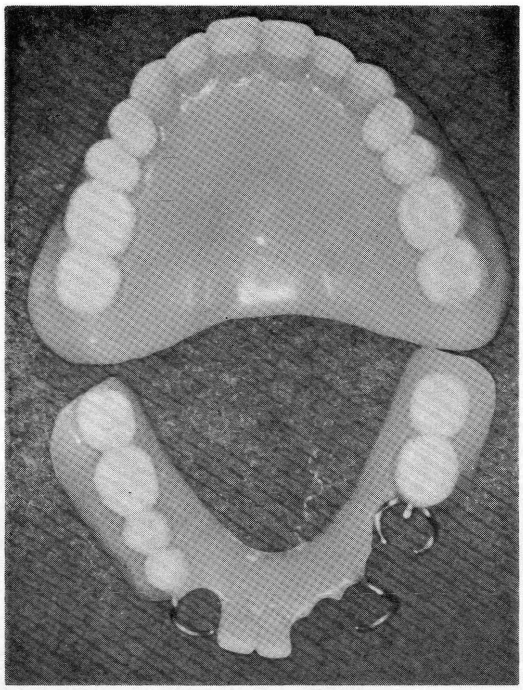

図 3　旧義歯の咬合面観

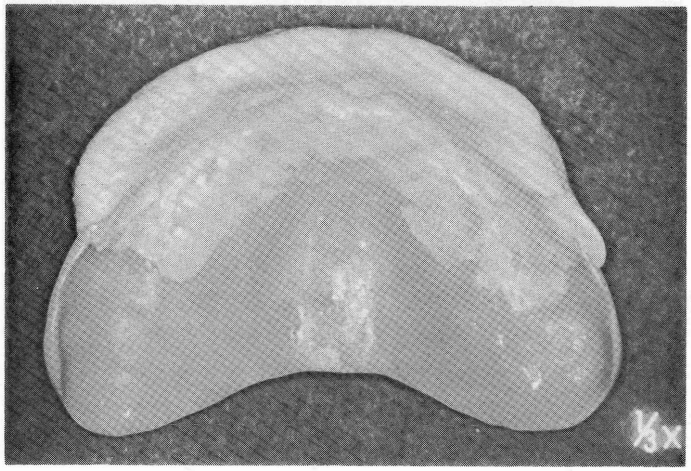

図 4　弾性裏装材と旧義歯

唇側の腫瘍摘出部は骨膜が直接露出した状態で開放創とし，抗生物質軟膏を塗布したシリコンガーゼで覆い，旧義歯を弾性裏装材にてリライニングし，前歯部の早期接触部を削合して装着した（図4）。術後は良好な経過で手術創が治癒したので，粘膜の調整のため同年7月24日弾性裏装材をハイドロキャストにおきかえた（図5）。

尚，病理組織学的にも Fibrous hyperplasia (so-called denture fibroma) との診断を得た。

2）義歯の製作

(1) 口腔内所見：手術後の顎堤は義歯を維持させるに必要な高さと巾を有し，粘膜の被圧縮性も

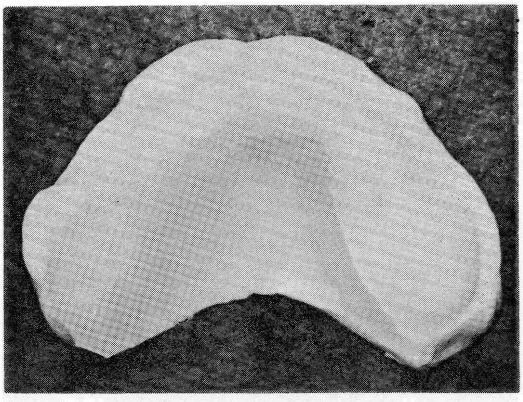

図 5　ハイドロキャストと旧義歯

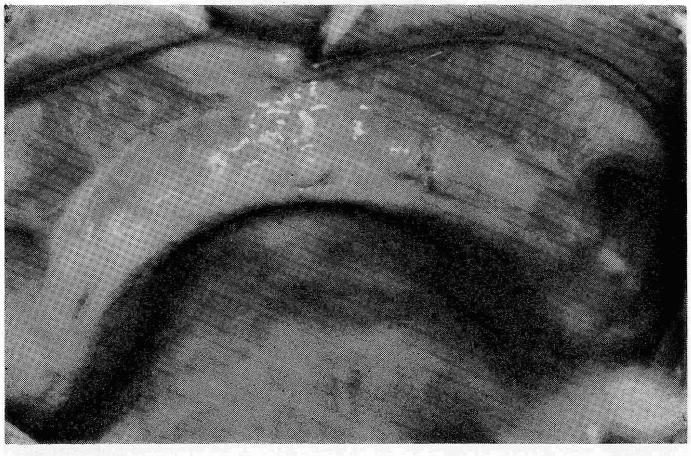

図 6　術後の上顎口腔内所見

正常となって良好である（図6，7）。

(2) 印象採得：通法に従い個人トレーを製作し，トレーコンパウンドにより筋圧形成を行ない，酸化亜鉛ユージノールペーストで機能印象を行なった。手術部位の歯肉唇移行部は健康部に比して，床縁の設定位置を決め難い状態であったため，同部の筋圧形成はとくに注意した。

(3) 咬合採得：通法に従い，垂直および水平的な上下顎位置関係を求め Whip-Mix 咬合器に装着した（図8）。

(4) 人工歯排列および義歯の完成（図9）：咬合は臼歯部で確立させ，前歯部の負担を除いた。とくに偏心位の咬合および咀嚼運動時に前歯部に早期接触又は前歯部による下顎誘導が起らない様に注意して排列を行なった。床縁のコルベン状形態は手術創を考慮して，蠟義歯の試適においてとくに確認した。

(5) 新義歯の装着および予後：装着後はわずかの咬合調整を行なっただけで，3ヶ月，1年，1年半の予後は良好である（図10）。

考　　察

いわゆる Denture Fibroma は稀な症例ではなく比較的多く見受けられ，発生部位，大きさ，形状はさまざまである[14,15]。その発生の要因は前歯部での早期接触による下顎前歯による上顎義歯のつき上げ，不適合義歯または義歯床が長すぎたり，鋭利であるために咬合圧などによる義歯床の

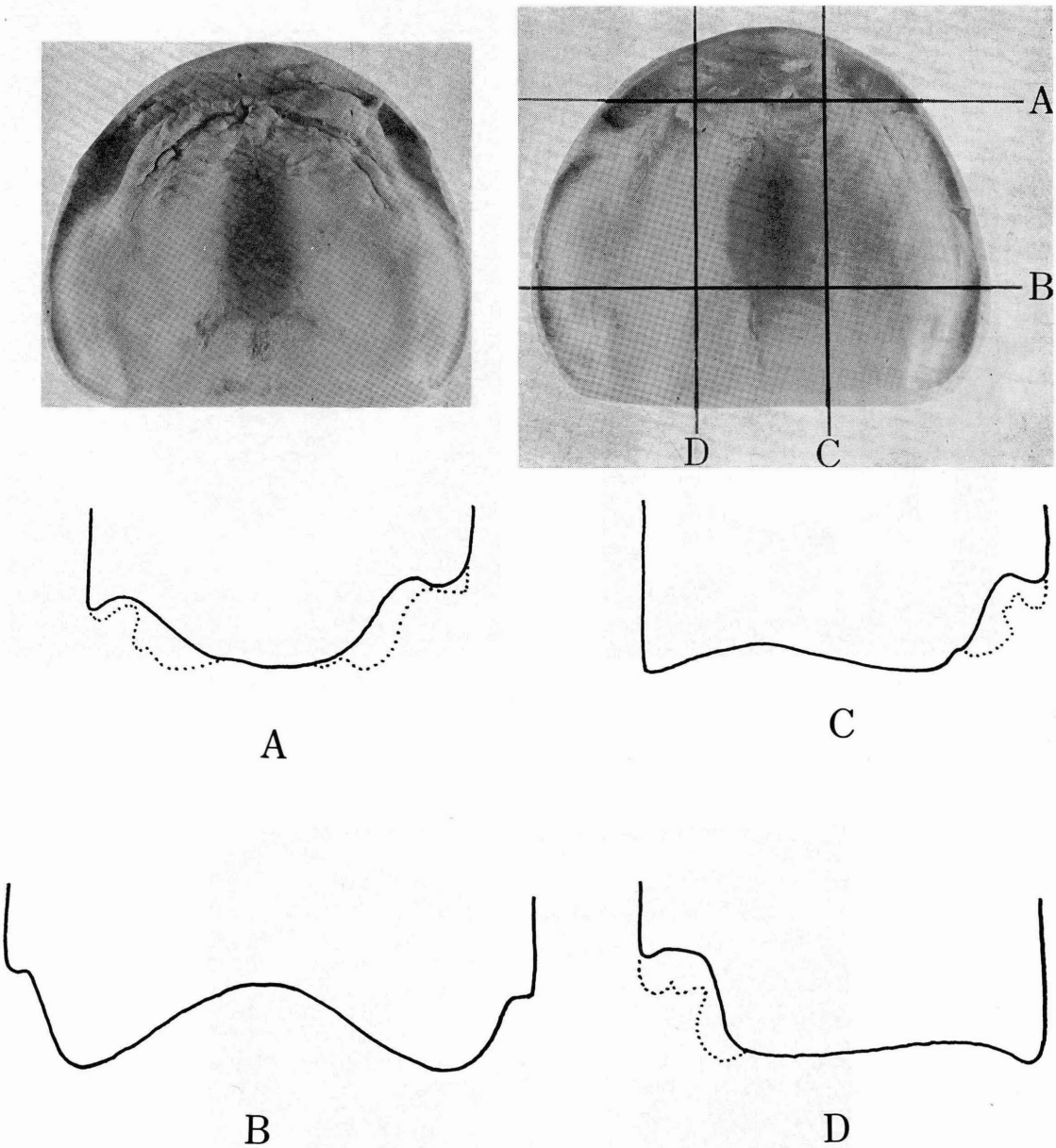

図 7　術前術後模型とその切断面



図 8 咬合器装着

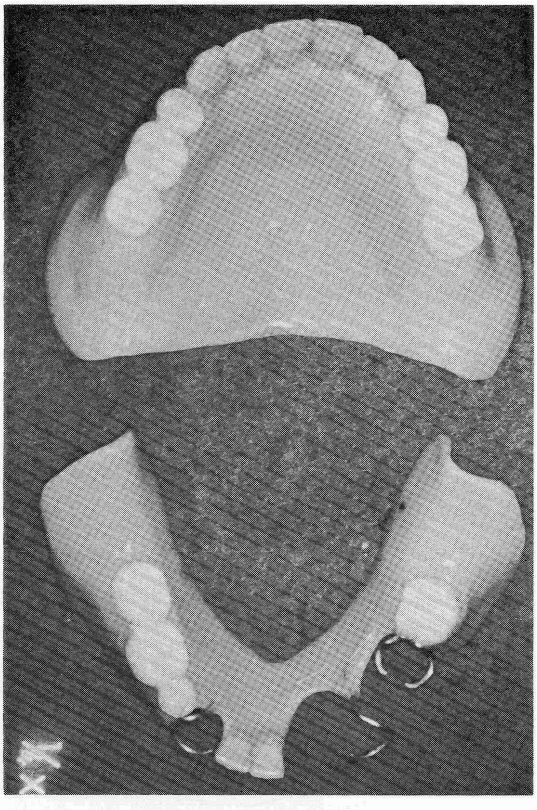

図 9 新義歯の咬合面観

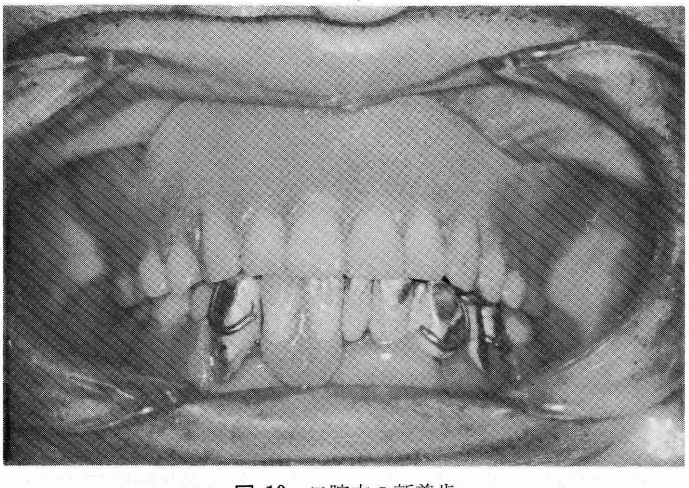

図 10 口腔内の新義歯

沈下による床下粘膜への部分的な摩擦や圧迫などの機械的刺激などが考えられる。

本症例の原因を現病歴および現症から考察すると，上顎義歯は床による維持が十分でなく，非常に不安定で，さらに前歯部の床縁が薄く鋭利な状態で装着されていた。これに対して下顎は前歯が残存して，咬合に対する対応がまったく異っていた。この様な状態の許で，臼歯部の早期接触，咬合位の維持，下顎誘導などがおこり，前歯部歯槽堤に対して極度の負担過重，床縁の慢性刺激が原因となって Denture Fibroma が発生したものと考えられる。さらにこれは義歯の動揺を増大させる二次的な要因となって，Denture Fibroma を増悪させたものと考えられる。

今回は，腫瘍を骨膜上から全摘出し，開放創として二次治癒による上皮化を得る口腔外科的処置と，旧義歯の改床および新義歯による補綴学的処置により良好な結果を得た。

本症に対する口腔外科的処置としては，単に切除縫縮する方法，切除後，創部に中間層植皮を行う方法などが一般に行われている[16]。今回行なった開放創として処置する方法では上皮化するまでの術後10日程不快症状が持続する欠点があるが，単純縫縮による方法の様に，口腔前庭が浅くなる危険がない事，また，植皮による方法と比較しても，皮弁採取のための他部位への損傷を避けるという点で優っており，しかも，術後の創の状態も満足すべきものであった。

Denture Fibroma はすべて口腔外科的に摘出しなければならないというわけではなく，摘出することにより顎堤が平坦になり義歯の維持が悪くなると考えられる場合や，何らかの理由から外科的処置をさけたい場合などには摘出しないで組織内にシリコーンなどを注入し歯槽堤改善療法を行なったり[17]，または粘膜調整のための特別な義歯を用いて治療を行う方法[18]もある。

いずれにしても Denture Fibroma は発生原因に対する適切な診断と処置を行なわない限り再発の危険性はきわめて高く，本症患の予防および再発の防止には安定した義歯の装着が不可欠であるとともに，就寝中は義歯をはずして粘膜の安静をはかり，口腔内および義歯の清掃につとめるよう指導すべきである[19~23]。

本症例は現在予後観察中であるが，再発の徴候は認められず予後は良好であり，一応施術は成功したものと考えられる。

ま　と　め

上顎前歯部に著明なるいわゆる Denture Fibroma を生じ，義歯装着，咀嚼，発音に困難を生じた症例について，その原因の考察と口腔外科的処置および補綴学的処置を併せて行ない，良好な結果を得た一症例について報告した。

稿を終るにあたり，御教示いただきました口腔病理学教室石木教授にお礼申し上げます。

文　献

1) 広瀬洋二ほか：いわゆる Denture Fibroma の2症例．城歯大紀要，4(2)：401-406，1975.
2) Boucher, C. O.：Swenson's complete dentures. 6th ed., P. 544-549, C. V. Mosby Co., Saint Louis, 1970.
3) Kelly, E.：Changes caused by a mandibular removable partial denture opposing a maxillary complete denture. J. Prosthet. Dent., **27**：140-150, 1972.
4) 松本直之：フラビーガムの処置方針と補綴法．歯科補綴診療計画講座，**1**：297-308，1973.
5) Miller, E. L.：Types of inflammation caused by oral prostheses. J. Prosthet. Dent., **30**：380-384, 1973.
6) 阿部晴彦ほか：総義歯補綴例．歯科補綴診療計画講座，**2**：875-890，1974.
7) Desjardins, R. P. and Tolman, D. E.：Etiology and management of hypermobile mucosa overlying the residual alveolar ridge. J. Prosthet. Dent., **32**：619-638, 1974.
8) 広瀬隆之：上顎前歯部の広汎にわたる Denture Fibroma について．歯科補綴診療計画講座，**5**：1461-1471，1975.
9) 村岡　博ほか：フラビーガムについての一考察．歯科補綴診療計画講座，**6**：1805-1813，1975.

10) 西浦 恂: フラビーガムの無圧印象. 歯科補綴診療計画講座, **1**: 287-295, 1973.
11) 津留宏道ほか: 不適合義歯による硬口蓋肉芽腫の1症例. 補綴誌, **6**(2): 210-215, 1962.
12) 大木一三ほか: 義歯床縁の刺激によって発生した巨大な線維腫性歯肉腫の1症例. 補綴誌, **6**(2): 216-220, 1962.
13) 西浦 恂ほか: いわゆる Denture Fibroma の一症例. 歯界展望, **42**(2): 229-236, 1973.
14) 森田啓一ほか: 下顎片側に発生した巨大な, いわゆる Denture Fibroma の一例. 補綴臨床, **3**(1): 50-55, 1970.
15) 田中 武ほか: 著明なる Flabby Gum を有する総義歯患者の一症例. 補綴臨床, **3**(1): 56-59, 1970.
16) 小川邦明ほか: 広範な義歯性線維腫摘出後の中間層植皮による口腔前庭形成. —口腔内での tie-over 法—. 形成外科, **18**(3): 336-341, 1975.
17) Laskin, D. M.: A sclerosing procedure for hypermobile edentulous ridges. J. Prosthet. Dent., **23**: 274-278, 1970.
18) 三木敬一ほか: 治療義歯によって粘膜の改善を行った症例. 歯科補綴診療計画講座, **2**: 473-480, 1974.
19) Fairchild, J. M.: Inflammatory papillary hyperplasia of the palate. J. Prosthet. Dent., **17**: 232-237, 1967.
20) 大原 靖ほか: 有床義歯を装着した患者の術後指導について. 日本歯科評論, (**324**): 34-40, 1969.
21) 永山和武ほか: 義歯床の刺激による顎堤粘膜の巨大な繊維性増殖症 Fibrous Hyperplasia の1例. 日本歯科評論, (**342**): 26-28, 1971.
22) 松本直之ほか: 下顎に発生した巨大な Denture Fibroma について. 歯科補綴診療計画講座, **1**: 275-285, 1973.
23) 長尾正憲ほか: 上顎広範囲のフラビーガムと義歯修理. 歯科補綴診療計画講座, **5**: 1447-1460, 1975.