—紹　介—

Chin cap による反対咬合者の矯正治療について

沢　秀一郎
新潟大学歯学部歯科矯正学教室（主任：花田晃治教授）

（昭和53年11月18日受付）

Orthodontic Treatment of Reversed Occlusion with Chin cap

Shuichiro SAWA
Department of Orthodontics, Niigata University School of Dentistry
(Director: Prof. Kooji Hanada)

はじめに

日本人小児の不正咬合者において，反対咬合者の占める割合は高く，新潟大学歯学部附属病院矯正科を訪れた患者の過半数は反対咬合を主訴としている。

一口に反対咬合と言っても種々のタイプがあり，治療に関しても症例に応じて正しい診断と装置の使用を行わなければならない。外見だけで安易に治療にとりかかると，なかなかなおらないばかりでなく，かえって増悪させる結果にもなりかねない。そこで反対咬合者の治療に関して，成長との関係，治療時期，予後などを含めて若干の知見を加えて紹介する。

1. 反対咬合者の成長

矯正治療を行うに際しては，その症例の個成長を見きわめることが大切である。ところが長期間にわたる治療前の観察が難しいために，個々の症例に対して平均値との比較や相対成長などを調べ，成長パターンを類推してきた。こうした不完全さを補うために，本学附属病院矯正科を訪れた思春期前の男女反対咬合者について，治療開始前2年間にわたり頭部X線規格写真を撮影し，顎顔面頭蓋の形態と成長を検討した（図1，2）。

男女とも dental age II C（5～7歳）から IIIA の時期にすでに上顎の位置の後退あるいは劣成長の傾向があり，その後も持続していく。

下顎の長さはその時期には特に過成長を示さず，正常咬合者とほぼ同じであるが，咬合時に前方位をとっていることが多い。このことから乳歯期の反対咬合において上顎の劣成長が認められたならば，4～5歳くらいからでもとにかく**前歯の被蓋だけは改善しておき，反対の咬合により上顎**

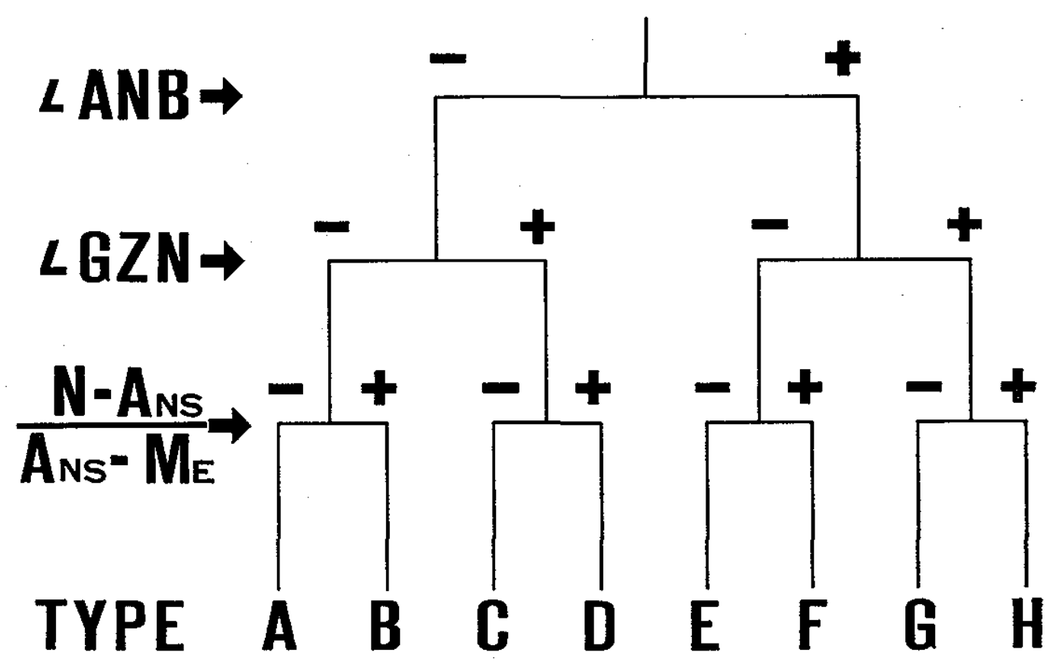

図1　治療前2年間の顎顔面頭蓋の成長パターンの分類

男女小児反対咬合者の治療前における成長パターンを頭部X線規格写真上で∠ANB（前後関係），∠GZN（下顎の後方への回転および成長），N-Ans/Ans-Me〔百分率〕（上下の高さ関係）の三要素によって分類を行った。0はマイナスに含めた。

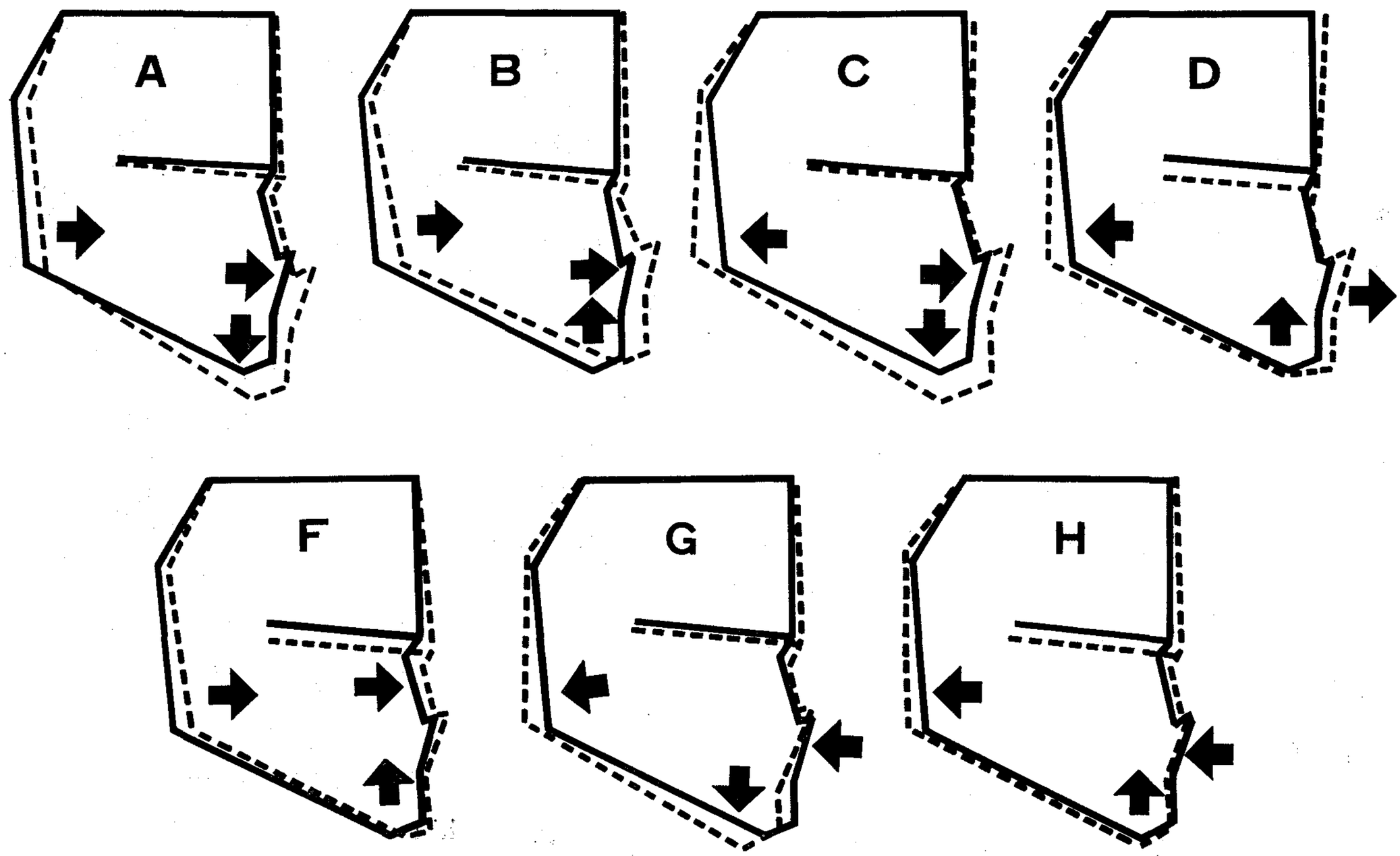

図 2　治療前2年間の成長パターンの模式図

図1の分類をもとに描いた模式図（治療前に E タイプはみられなかった）。実線は治療開始2年前（初診時），破線は治療開始直前。

矢印は図1の三要素の変化の現われる部位。

治療前に E～H タイプの反対咬合が自然治癒方向に向かう者は8％にすぎなかった。C タイプのように前後関係が悪化しつつ，下顎の後方および下方への成長が著しい場合には，治療の困難性が予想される。

なお chin cap による治療中の成長パターンはほとんど G と H のタイプを示すが，上顎の高さに比べて下顎の高さの成長の旺盛な G タイプでは，長期間の治療と観察が必要となる。

部にかかるストレスを少なくしておくことが望ましい。乳歯反対咬合の場合，実際には自然治癒する症例もいくらか存在するが，明確な基準が見い出せない現在，咬合誘導的な立場からも悪条件は早めに除去しておいてやるべきである。乳歯では比較的早期に被蓋改善したら，装置はしばらく休止し，永久歯で必要になったら再度使う方法がよい。

ついで女子の III B (8～10歳) になると，反対咬合者の中に下顎の成長のより旺盛な者がかなり現われてくる。これは当初機能的な反対咬合が，習慣的に反対咬合を続けることによって，しだいに顎性の下顎前突に移行したり，思春期にさしかかって急に下顎の過成長を示したりするためである。このことから III A（前歯萌出期）の時期に反対咬合の改善された症例については，その後長期間の観察が必要である。

なお男子の場合は，成長の spurt が女子よりも1～2年遅れて始まるが，思春期以後女子よりも2～3年遅くまで成長が続く場合が多い。

2.　反対咬合の治療方法

反対咬合の治療に用いられる装置としては，lingual arch appliance, twin wire arch appliance, F. K. O. (activator)，床装置，chin cap，上顎牽引装置，full bond technique, tooth positioner などがあるが，治療効果が明解であり，簡単に作れ，長期間の使用に耐えうる，口腔内清掃が容易であるなどから chin cap の使用は最良の方法の1つである。もちろん lingualarch または sliding plate などとの併用も

行い，早期に被蓋改善に務めるべきである。

F. K. O. は一時期簡単でこわれにくいなどの点で多用されたが，実際は適応症の選定や調節が難しい装置である。確かに症例を選べば短期間で被蓋の改善するものもある。しかし切端咬合に近い位置をとれるからといって，必ずしも構成咬合とはなり得ないし，骨格性の下顎前突の場合もある。Over bite の浅い者では長期間レジンを盛りたすことによってなおるどころか逆に増悪の一途をたどり，ついには医源性（人工的）開咬患者を作り上げる危険すらもちあわせている。その点からみると，chin cap は牽引方向を下顎頭より上方にするように注意しさえすれば，F. K. O. よりは安全な装置と言える。

ただし orthopedic effect（整形外科的効果）を期待して700～1000 g 程度の力をかける場合や，上顎の前方牽引などに用いる場合には，通常の400～600 g の chin cap に比べてより細心の注意が必要である。

またここ数年，**chin cap の24時間使用を積極的に啓蒙した結果，治療期間が著しく短縮した。**幼稚園，小学校，街頭においても chin cap 装着者を見る機会が多くなったことは喜ばしいことである。このことは反対咬合者の治療意欲を高め，ひいては早期改善と治療効果を促進することにもなる。ただしこの場合の牽引力は小さくする必要がある。

3. Chin cap の治療効果

反対咬合者の治療前1年間と chin cap による治療中，および前歯被蓋改善後（継続して chin cap を使った場合）の顔面各部の変化について述べる（図3，4）。

牽引力は 400～600 g でオトガイ部から下顎頭に向かう方向である。

上顎は治療前にやや劣成長を示しているが，chin cap による治療中やや増加傾向を示す。

下顎の位置は被蓋改善までに大きく変化するが，その後は chin cap を継続してもあまり大きな変化は認められない。

上顎中切歯は治療前の唇側傾斜していく傾向が，改善までの治療中も持続するが，改善後はあまり変化を示さない。

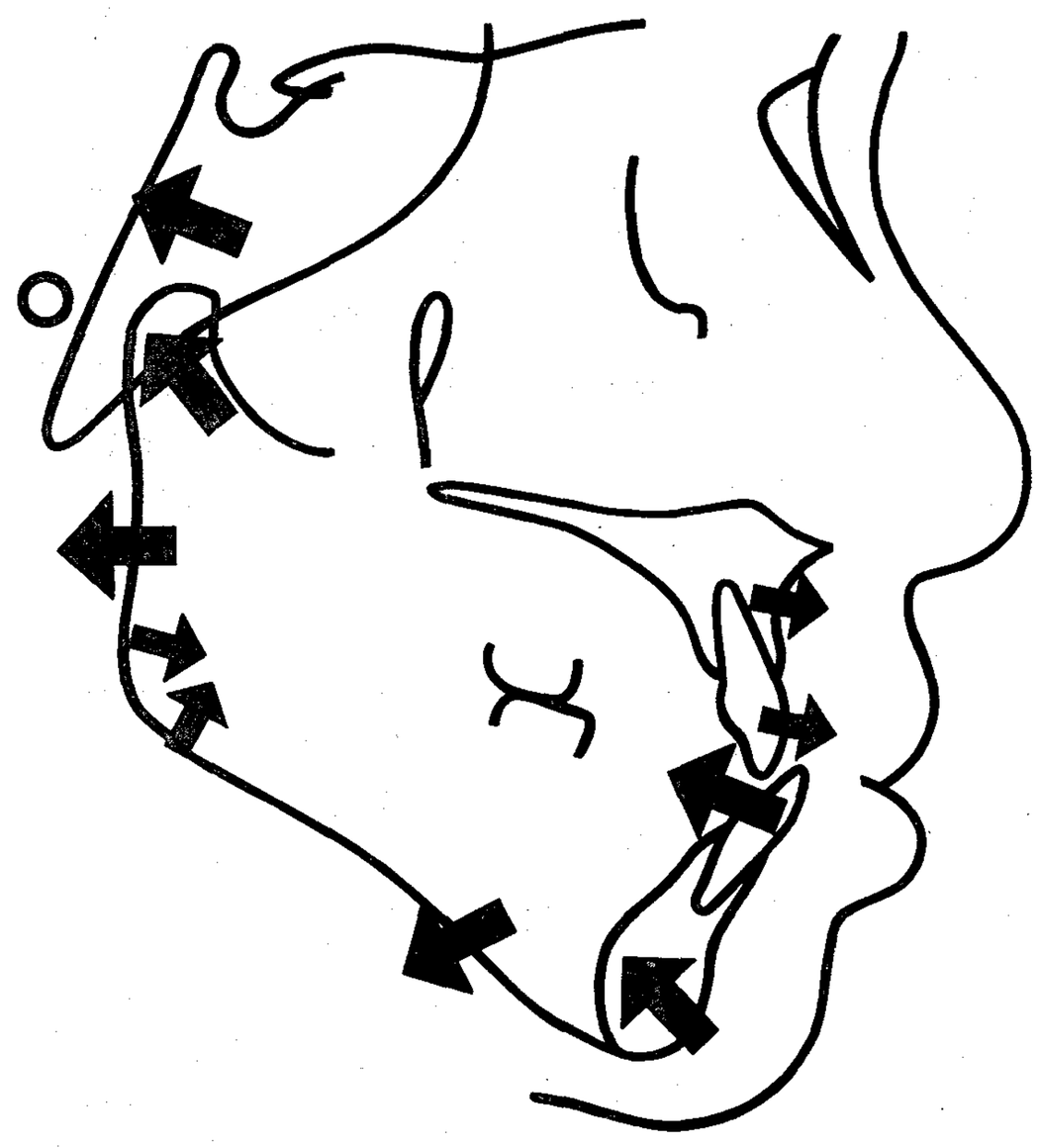

図 3　Chin cap により成長変化を及ぼす部位

太い矢印は Dental age II C～III B の男女全てにおいて有意の変化が認められた部位。細い矢印は一部のグループでのみ有意の変化があった部位。若年者ほど顎骨での変化が大きく，高年者では上下顎前歯の歯軸傾斜で補われる傾向がある。

下顎中切歯は被蓋改善までの治療中にかなり舌側傾斜するが，その後はわずかに唇側にもどる傾向をみせる。

さらに注目すべきことは，下顎角の大きさと頭蓋に対する下顎下縁の傾斜角である。

下顎角は chin cap の使用期間中を通じて減少し，狭小化傾向を示す。下顎下縁は被蓋改善までの治療中に下顎の回転により傾斜度を増すが，その後 chin cap を続けることによって減少傾向を示す。

以上のことから，もともと下顎角が大きかったり over bite の浅い場合，あるいは chin cap によって下顎の回転が生じた場合には，被蓋改善後もかなり長期間にわたって，chin cap を上方に牽引することによってよりよい効果が得られる。

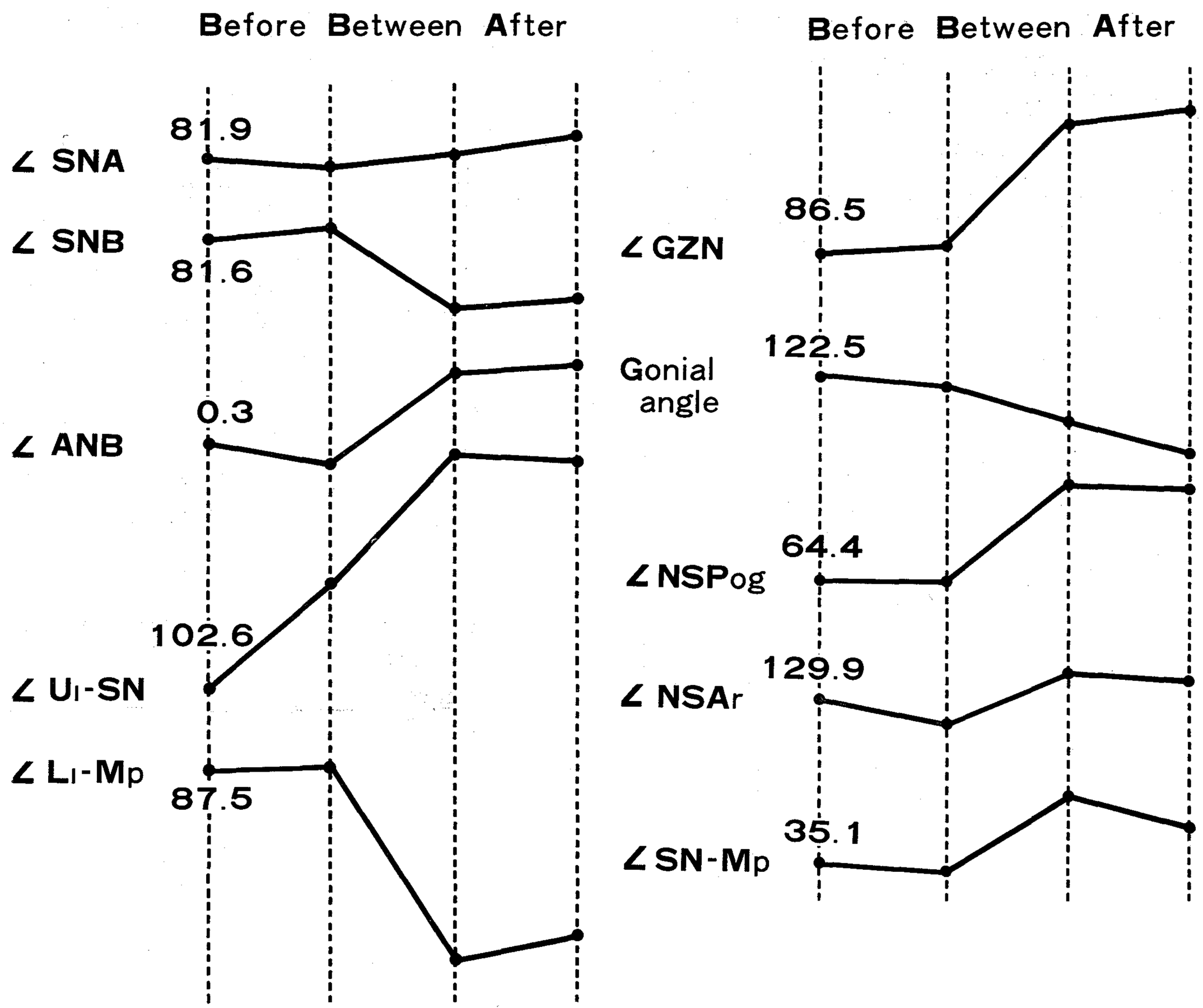

図 4　治療前1年間（Before）と被蓋改善までの治療中（Between）および改善後1年間，（After）の各部の変化（単位：度）

∠SNA（上顎の前方成長を示す）：治療前やや減少するが，治療の間中わずかに増加する。∠SNB（下顎の前方成長を示す）：治療前やや増加するものの，被蓋改善までに大きく減少しその後の変化は少ない。∠ANB（上下顎の前後差）：治療前減少して悪化に向かうが，改善までに大きく増加しその後の変化は少ない。∠U_1-SN（上顎中切歯歯軸傾斜）：治療前と被蓋改善後の変化は少ない。∠L_1-Mp（下顎中切歯歯軸傾斜）：改善までの治療中に大きく減少して舌側傾斜を示すが，その後 chin cap を続けてもむしろやや唇側にもどる傾向がある。∠GZN（下顎枝後縁傾斜角）および ∠NSPog（オトガイ傾斜角）：いずれも被蓋改善までの治療中に，下顎が後方回転することによって増大するがその後の変化は少ない。

Gonial angle（下顎角）：Chin cap の治療期間中を通じて減少し狭小化傾向を示す。∠NSAr（頭蓋低傾斜角）：治療前に反対咬合の程度が進むにつれて減少するが，被蓋改善までの治療中に元にもどる。∠SN-Mp（下顎下縁傾斜角）：被蓋改善までの治療中に一時増加するが，その後継続して chin cap を使うことによって減少していく。

む す び

反対咬合者の場合，本来ならば下顎が成長している期間中観察の必要があるわけで，そうなると非常に長期間を要する。しかし症例によっては，早期に被蓋改善をしておけば予後の良いことも多い。その鑑別診断についてはこれまでも種々述べられているが，個体差も大きく思わぬ過成長を呈する場合もある。

そこであらゆる場合に対処できる方法としてchin cap は有効な武器となりうる。

たとえ思春期以後の急成長があったにせよ，あるいは下顎骨の骨体長そのものを短くすることは難しいにせよ，chin cap を使用していなければより増悪することは明らかである。

したがって通常 **F. K. O. などで治療されている反対咬合者の多くは，chin cap の使用によってより効果的な結果を得られるものと考えられるので，chin cap の積極的な使用を推奨したい。**

文 献

1) 花田晃治，角町正勝： Chin cap（頤帽装置）の作用機序，国際歯科ジャーナル，**1**： 20-26. 1975.

2) 花田晃治，沢 秀一郎，他： Skeletal Class III malocclusions（構造的下顎前突）の外科的矯正治療について，日矯歯誌，**34**： 96-115，1975.

3) 入江通暢，中村進治，他： Chin cap の作用機序に関する考察，日矯歯誌，**31**： 75-86，1972.

4) 沢 秀一郎： 頭部X線規格写真による反対咬合の顎顔面頭蓋の成長に関する研究，―半縦断的資料を用いて―，日矯歯誌，**37**： 237-268，1978.

5) 須佐美隆三， 秋山敬子， 他： 下顎前突の治癒機転に関する臨床的考察，第3編 頤帽装置による治癒機転について，日矯歯誌，**25**： 75-82，1966.

6) 鈴木信夫： 頭部X規格写真による chin cap の効果に関する臨床的観察， 日矯歯誌， **31**： 64-74，1972.