最近のトピックス

磁性アタッチメントの臨床応用例

歯科補綴学第2教室
清水　光

最近、小型で強力な吸引力を持つ磁性アタッチメントが注目を浴びてきており、国産品も発売が開始されている。磁性アタッチメントは、その吸引力がギャップが0のとき最大で距離の増加と共に急激に減少すること、水平方向は垂直方向の1/4であること、吸引力は既知でありそれ以上の力は発現しないことなどを特徴とする。これらの特徴から磁性アタッチメントは、補綴領域に応用する際には次のような利点を有することになる。すなわち、義歯の機能時や着脱時に加わる有害な側方力、回転力を除くことができ、骨吸収が著しく動揺の大きい条件の悪い支台歯にも利用できる。また技工、チェアーサイドでの操作が簡便であり、摩滅、変形がない。さらに着脱時に指向性がないためテレスコープ義歯、クラスプ義歯と併用でき、着脱も容易である。

十分な維持力の得られなくなったコーヌステレスコープ義歯に磁性アタッチメントを用いて維持力の増強を図った症例を紹介する。使用した磁性アタッチメントは磁石構造体のハイコレックスMDとキーパーのキーパーMKである(図1)。磁石構造体は直径4.4mm高さ2.1mm、キーパーは直径4.4mm高さ1.0mmであり、維持力は350～400gfである。

残存歯は31｜12でありこれらを支台歯としたコーヌステレスコープ義歯が装着されている。維持力が弱く義歯の脱落を訴えていた。残存歯のポケットは全て3mm以内であるが、動揺度は1～2の状態であった。維持力の増強を図るため磁性アタッチメントの応用を試み、キーパーならびに磁石構造体のスペースを考慮した結果3| に設置することとした。3| は歯頸部から根管に向かって漏斗上に歯質が欠損しており、築造体除去に際しての歯牙破折の危険性と、新たな築造体(キーパーを鋳接したもの)と外冠との適合性の問題を考え、内冠と築造体とを除去せずに削合し磁性アタッチメントを埋入することとした。内冠とともに削合した築造体内にキーパーが入るようにその大きさにあわせてさらに削合を進め、スーパーボンドにてキーパーを接着した(図2)。キーパー上に磁石構造体を吸着させ、義歯を装着しても磁石構造体がずれることがないように外冠内面を削除した後、磁石構造体と外冠内面に、D-ライナーにスーパーボンドの粉末を小量混合したものを一層コーティングし、メタファーストにて磁石構造体を外冠内面に埋入固定した(図3)。この結果維持力の増強が得られ、副作用的な問題もなく、維持歯の状態を含め経過は良好に推移している。

このように磁性アタッチメントは、煩雑な技工操作なしに条件の悪い支台歯に応用することが可能であり、維持力の減少、支台歯のトラブル等何らかの問題が生じたコーヌステレスコープ義歯に対する処置として非常に有用であると考えられる。



図1

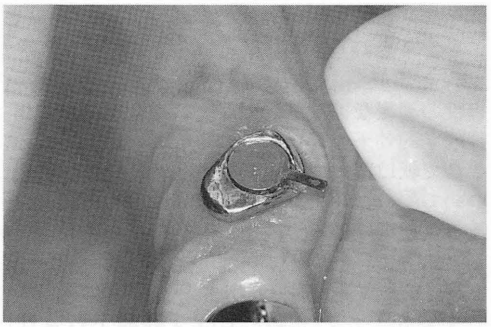

図2

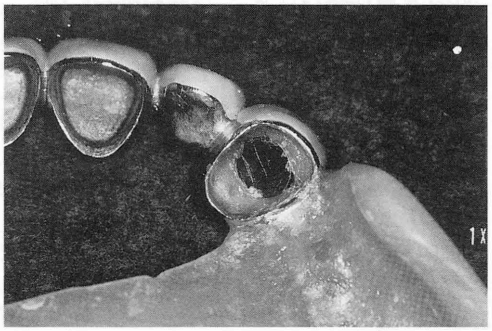

図3