口腔内装置により治療した閉塞型睡眠時無呼吸症候群の２例

米沢雅裕，河野正己，中谷　現，中島民雄
小林　博*，土田幸弘*，河野正司*

新潟大学歯学部口腔外科学第１講座
（主任：中島民雄教授）
*新潟大学歯学部歯科補綴学第１講座
（主任：河野正司教授）
（受付：平成８年５月17日；受理：平成８年６月７日）

Treatment of obstructive sleep apnea syndrome with oral appliance : report of 2 cases

Masahiro Yonezawa, Masaki Kohno, Ken Nakatani, Tamio Nakajima
Hirosi Kobayashi*, Yukihiro Tsuchida* and Shoji Kohno*

First Department of Oral and Maxillo-facial Surgery, School of Dentistry, Niigata University
(Chief : Prof. Tamio Nakajima)
*First Department of Prosthodontics, School of Dentistry, Niigata University**
(Chief : Prof. Shoji Kohno)
(Received on May 17, 1996 ; Accepted on June 7, 1996)

Key words：閉塞型睡眠時無呼吸症候群，歯科補綴装置，ポリソムノグラフィー，パルスオキシメーター

Abstract : Two cases of obstructive sleep apnea syndrome treated conservatively by a oral appliance are reported.

Case 1 was a 60-year-old man with elongated soft palate and narrow posterior air way space. On polysomnography, apnea and hypopnea were observed 94 times and 13 times, respectively and ST depression was noted during apnea on ECG. The minimum SpO_2 was 68% and SpO_2 decreased below 90% 52 times and for 1470 seconds during sleep. Because of myocardial infarction, surgical treatment was abandoned and a oral appliance was set to put the mandible anteriorly by 7mm and posteriorly by 6mm. It resulted in an increase of the posterior air way space. The minimum SpO_2 became 86%. The number and time of SpO_2 below 90% also decreased to 23 times and 390 seconds, respectively. Respiration disturbance during sleep was markedly improved. No complications associated with the appliance were encountered.

Case 2 was a 49-year-old man who had sleep apnea due to excessive elongation of the soft palate and narrowing of the posterior air way space. Apnea and hypopnea were encountered 75 times and 32 times during sleep, respectively. The minimum SpO_2 was 56% and SpO_2 decreased below 90% 92 times and for 1985 seconds. All these values were aggravated just before hemodialysis due to thickning of the soft palate. The mandible was set anteiorly and posteriorly by 6 mm. Then, there was a 1.9mm increase of the posterior air way space which was accompanied by an improvement of SpO_2 and disappearance of nocturnal respiration difficulties.

The dental appliance was found to be effective in the treatment of obstructive sleep apnea syndrome.

抄録：口腔内装置で保存的に治療した睡眠時無呼吸症候群の２例について報告した。第１症例は，60歳男性で軟口蓋が長く咽頭気道の狭窄が認められた。睡眠ポリグラフで無呼吸数および低換気数は，それぞれ94回と13回を観察し，無呼吸時，心電図でＳＴの低下が記録された。睡眠中の最低SpO_2は68％で，SpO_2が90％未満となった回数は52回，その時間は1470秒であった。心筋梗塞を合併しているため外科治療は断念し，下顎を前方へ７ mm，下方へ６ mm 移動した位置で歯科補綴装置を装着した。これにより，咽頭気道径が拡大する結果となった。最低SpO_2は86％になった。

〒951新潟市学校町通り２番町5274番地

SpO_2が90%未満となった回数と時間はそれぞれ23回，390秒となった。睡眠中の呼吸障害は明らかに改善した。装置装着による副作用は認められなかった。第2症例は，49歳男性で軟口蓋が長く咽頭気道の狭窄があるための睡眠時無呼吸であった。睡眠中の無呼吸数および低換気数は，それぞれ75回と32回を観察した。最低SpO_2は56%でSpO_2が90%未満となった回数は92回，その時間は1985秒であった。これらの値は透析直前には軟口蓋が厚くなるために悪化した。下顎位は前方，下方に6 mmの位置で装置を装着した。これにより咽頭気道径が1.9mm増加し，SpO_2の改善と夜間の呼吸障害が消失した。口腔内装置は，閉塞型睡眠時無呼吸症候群の治療に有効であると思われた。

緒　　言

睡眠時無呼吸症候群(SAS)は，1973年にGuilleminaultら[1]によって報告され，近年隠れた成人病として注目されている疾患である。この疾患は睡眠中の頻回な無呼吸によって生じる低酸素血症により不整脈，右心不全，高血圧症などの循環器疾患や糖尿病などの内分泌疾患などさまざまな合併症を生じる。また，不眠に伴う昼間の異常な眠気により注意力が散漫となるため，本疾患患者の引き起こす交通事故は正常者の6.8倍にも達するといわれている。このように重篤な合併症を有することの多い本疾患患者では，上・下顎前方移動術や口蓋垂軟口蓋（咽頭）形成術などの根治的な手術療法が不可能なことも多い。したがって，合併症が治療される間，もしくは永久的に有効な非手術的治療法の開発が望まれている。今回，このような非手術療法としてnasal CPAPとならび期待されている口腔内装置(Oral Appliance)を重篤な合併症にて手術療法ができなかった2症例に使用し，良好な結果を得たので報告する。

睡眠呼吸障害用口腔内装置（Oral Appliance for OSA）

今回使用したOral Appliance は，1988年にG. T. Clarkら[2,3]が報告したHerbst装置を用いた上下分離型の下顎前突装置である(写真1)。この装置は，上下顎に透明レジンにて製作したスプリントを装着し，患者の咬頭嵌合位から下顎最前方咬合位までの距離の50～75%の前突量（5～7 mm）で，わずかに開口した下顎位となるようにさせるものである。顎間ゴムにて睡眠中の開口を多少制限するが，開口運動が可能なため装着中の違和感は少なく，睡眠中にはずれることもない。

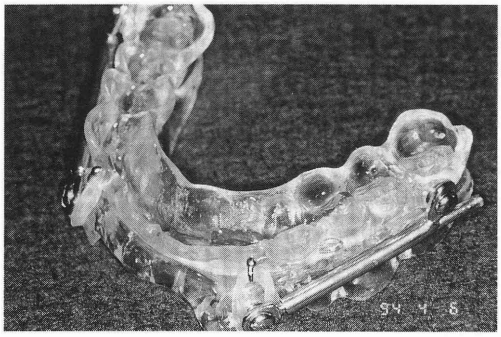

写真1　Anterior Mandibular Positioning Device (AMP)

検　査　方　法

1．咽頭気道形態の分析法

咽頭気道形態は，バリウムにて舌および軟口蓋を造影し，Frankfort平面を水平にした頭位でFRCレベルの呼吸位にて嚥下運動に重ならないように撮影した咽頭造影側方セファログラムを用いて分析した。分析項目は軟口蓋の因子として軟口蓋長(PNSから軟口蓋先端までの長さ：PNSU）と軟口蓋過剰量（口蓋平面上の咽頭深度と軟口蓋長との差：Excess)，舌の因子として上顎舌骨間距離(口蓋平面と舌骨との距離：PPH)，咽頭気道の因子として平均咽頭気道径（咽頭気道面積と咽頭気道長との商：meanPAS）についてOral Appliance装着前後で撮影し計測した(図1)。測定項目の正常値を表1に示す。

2．睡眠オキシメトリー検査

睡眠時の低酸素血症を診断するために，パルスオキシメーター(Pulsox 5R)を用いて就寝中の22時から6時までの経皮的酸素飽和度（SpO_2）を5秒ごとに記録した。記録したdataから，平均SpO_2，最低SpO_2，変動係数，90%未満となった回数，その合計時間および睡眠時間に対する比率を分析してOral Appliance装着前後で比較した。検査項目の正常値を表2に示す。

3．終夜睡眠ポリグラフ検査（Polysomnography：PSG）

無呼吸ならびに低換気の生理学的検査は睡眠ポリグラフ(スリープトレース2000R)を用いて，口鼻の気流の有無または減弱にて無呼吸および低換気発作を検出し，胸壁運動および腹壁運動より無呼吸のパターンを閉塞型，混合型，中枢型に分類した。気流が25%以下に低下したものを無呼吸，26%から50%を低換気と診断し，睡眠中の無呼吸低換気の総数(Apnea-Hypopnea Episode：AHE)と一時間当たりの無呼吸低換気数(Apnea-Hypopnea Index：AHI)を算出した。

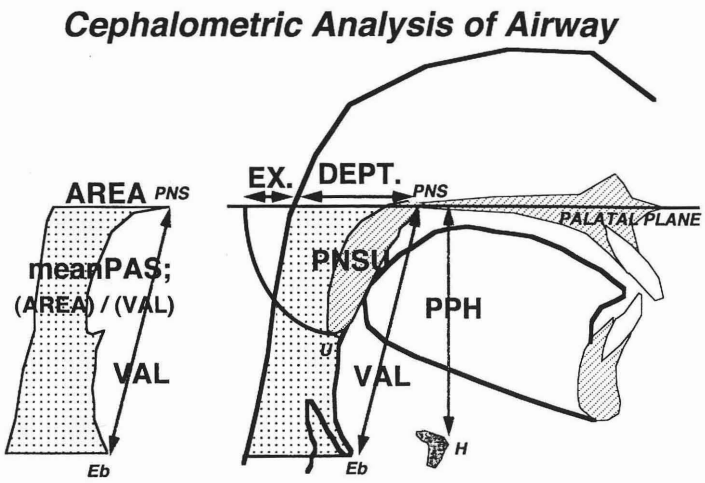

図1　頭部X線規格写真の計測部位

meanPAS　：咽頭気道面積と咽頭気道長の商
AREA　：咽頭気道面積（口蓋平面から喉頭蓋谷（Eb）の高さまでの面積）
VAL　：咽頭気道長（PNSから喉頭蓋谷（Eb）までの長さ）
PNSU　：PNSから軟口蓋先端までの長さ
DEPT　：咽頭深度（口蓋平面上の咽頭気道の前後径）
Excess　：軟口蓋過剰量（咽頭深度と軟口蓋長との差）
PPH　：上顎舌骨間距離（口蓋平面と舌骨との距離）

表1　咽頭造影側方セファログラムの正常値

項　目	正常値
平均咽頭気道径(meanPAS)	15.5±2.9mm
軟口蓋長（PNSU）	34.8±3.7mm
軟口蓋過剰量(Excess)	7.7±3.7mm
上顎骨舌骨間距離（PPH）	63.8±2.5mm

表2　睡眠オキシメトリー法の正常値

項　目	正常値
最低 SpO_2	91.7 ± 2.9%
平均 SpO_2	97.9 ± 0.7%
変動係数	0.8 ± 0.2%
90%時間比	0.004±0.008%

90%時間比とは睡眠中の SpO_2 が90%未満となる時間の全睡眠時間に対する比率

症　　例

症例1

患　者：60歳　男性

主　訴：睡眠中に呼吸が止まる。

既往歴：40歳の頃から高血圧症，56歳から糖尿病，59歳に心筋梗塞

現病歴：以前から鼾を認めるも放置していた。50歳の頃より不眠となり，夜間目が覚めることが多く，日中傾眠が認められた。

現　症：身長160cm，体重75kg，BMI 29.3と中等度の肥満を認めた。正面および側貌では肥満により首は太く，短い傾向があった(写真2)。口腔内所見は扁桃肥大は認めず，舌は大きく口蓋垂の先端は直視できなかった。造影側方セファログラムによる咽頭気道の分析では，

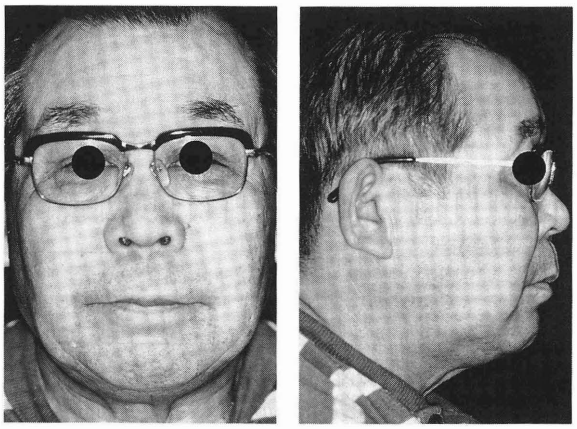

a　　b

写真2　初診時写真（症例1）
a．正貌，b．側貌

表3　頭部X線規格写真分析（症例1）

項目	装着前(mm)	装着後(mm)
PNSU	52	52
Excess	24	24
meanPAS	11.1	12.3
PPH	84	79.5

PNSU52mm，Excess24mm，PPH84mmと正常値に比べ著しく大きく，meanPASは11.1mmと小さく，軟口蓋の過長，舌骨の低位，舌根による咽頭気道径の狭窄が認められた(表3)。一般血液検査，呼吸機能検査では異常はなかった。終夜睡眠ポリグラフでは，最長63秒の無呼吸を含め無呼吸数は94回，この内84回は中枢よりの換気の刺激があるにもかかわらず気道の閉塞によって生じる閉塞型無呼吸であった。この他に，低換気が13回観察され無呼吸低換気数は107回であった。また，無呼吸低換気指数は13.4／時(無呼吸指数AI：11.8／時，低換気指数1.6／時）であった。

CM5で記録した心電図（EKG）では無呼吸とともにST-T segmentの低下が観察され，この変化は無呼吸の回復で元に戻った(図2)。睡眠オキシメトリーでは，平均SpO_2は93.8±2.6%，最低SpO_2は68%，90%未満となった回数は52回，時間は1470秒，全睡眠時間に対する比率は5.44%であった（表4)。

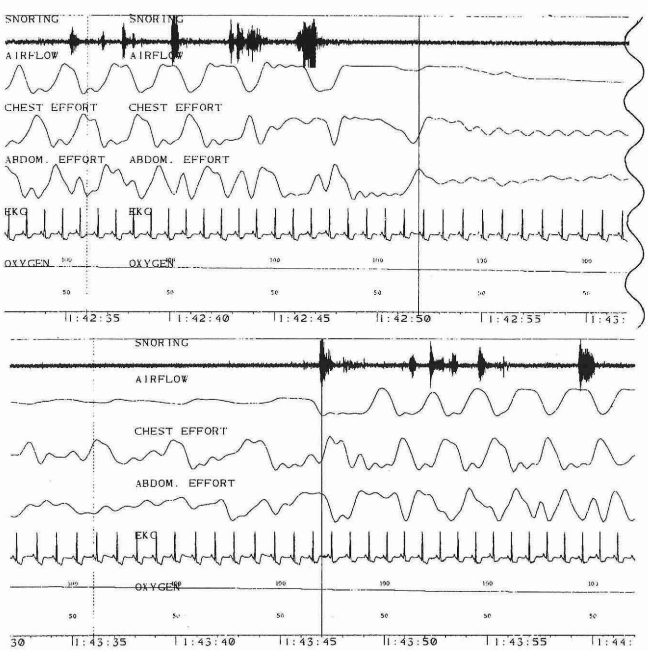

図2　終夜睡眠ポリグラフ（症例1）

上から鼾，口と鼻の気流，胸郭の動き，腹壁の動き，心電図，SpO_2である。午前1時42分45秒からおよそ1分間継続した無呼吸の記録で，CM 5で記録した心電図（EKG）では無呼吸とともにST－T segmentの低下が観察され，この変化は午前1時43分45秒で無呼吸の回復により元に戻った。

表4　睡眠オキシメトリーの結果（症例1）

項　目	装着前	装着後
平均SpO_2	93.8±2.6%	94.7±2.0%
最低SpO_2	68%	86%
90%未満となった回数	52回	23回
90%未満となった時間	1470秒	390秒
90%時間比	5.44%	1.36%

診断：閉塞型睡眠時無呼吸症候群

処置および経過：心筋梗塞発症後1年以内のため，Oral Appliance による保存治療を第一選択とした。Oral Appliance の装着は，就寝時から翌朝の起床時までと指示した。Oral Appliance 装着後の下顎位は，咬頭嵌合位から前方へ7 mm，下方へ6 mmの位置に調整した。これによって，meanPASは12.3mmと0.6mm増加し，PPHは79.5mmと4.5mm減少した（写真3，表3)。Oral Appliance 装着による患者の著しい不快感等の訴えは認められなかった。これに対応して，Oral Appliance 装着後まもない頃の睡眠オキシメトリーでは平均SpO_2は94.7±2.0%と増加，最低SpO_2は86%と上昇，90%未満となった回数は23回，時間は390秒とともに減少し，全睡眠時間に対する比率も1.36%と明らかに改善が認められた(表4)。Oral Appliance を装着して既に2年以上経過しているが，それによる障害は見られていない。

症例2

患　者：49歳　男性

主　訴：睡眠中に呼吸が止まる。

既往歴：高血圧症，糖尿病，45歳の頃から慢性腎不全にて透析を開始。

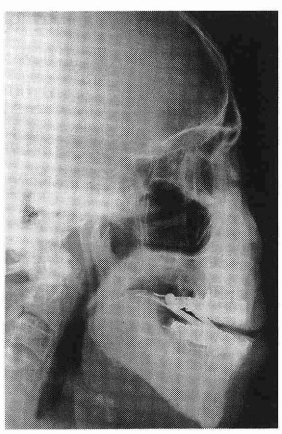

写真3　装置装着時頭部X線規格写真（症例1）

現病歴：35歳の頃より鼾がひどくなり睡眠中の呼吸の停止を指摘されていたが放置していた。透析前夜には3 kg程の体重の増加があり無呼吸発作も著しくなっていた。

現　症：身長162.5cm, 体重73kg, BMI 27.6と中等度の肥満を認めた。正面及び側貌では首が太く短い傾向にあった(写真4)。口腔内所見において扁桃肥大は認められず，軟口蓋が長く口蓋垂は直視できなかった(写真5)。造影側方セファログラムによる咽頭気道の分析では，PNSU51mm, Excess24mm, PPH74mmと正常値に比べ著しく大きく，meanPASは11.1mmと小さく，軟口蓋の過長，舌根による咽頭気道径の狭窄が認められた（表5)。また，透析前後で軟口蓋の厚みが著しく変化することが，透析前日の睡眠呼吸障害の悪化の原因と考えられた(写真6)。臨床検査では透析による貧血を一般血液検査で認めた以外は異常はなかった。終夜睡眠ポリグラフでは，無呼吸数は75回，うち70回は閉塞型無呼吸であった。また低換気が32回認められ全部で107回の睡眠呼吸障害が観察され，無呼吸低換気指数は11.9／時（無呼吸指数AI：8.3／時，低換気指数3.6／時）となった。睡眠オキシメトリーでは，平均SpO_2は94.6±3.8%，最低SpO_2は56%，90%未満となった回数は92回，時間は1985秒，全睡眠時間に対する比率は6.91%であった（表6)。

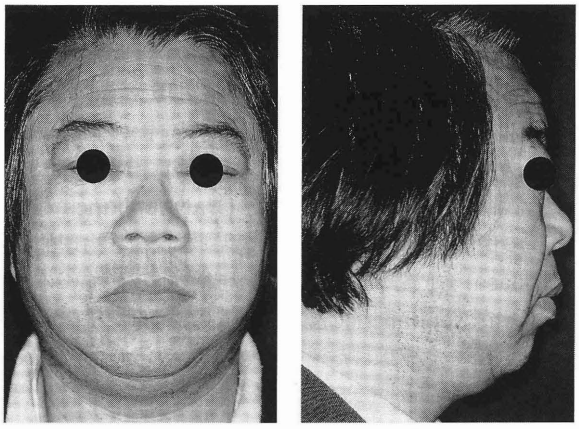

a　　b

写真4　初診時写真（症例2）
a. 正貌，b. 側貌

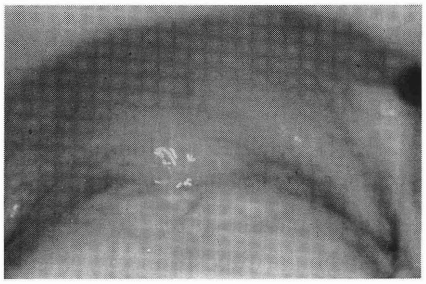

写真5　口腔内写真（症例2）

診断：閉塞型睡眠時無呼吸症候群

処置及び経過：糖尿病，腎不全などの合併症のため，Oral Appliance による保存治療を第一選択とした。Oral Appliance の装着は，症例1と同様就寝時から翌朝の起床時までとした。Oral Appliance の装着により下顎位を咬頭嵌合位から前方へ6 mm，下方へ6 mmの位置に調整したところ，咽頭気道形態は透析前で軟組織が腫脹しているにもかかわらず，meanPASは13.0mmと1.9mm増加し，咽頭気道の拡大が認められた（写真7，表5)。Oral Appliance 装着による患者の著しい不快感等の訴

表5　頭部X線規格写真分析（症例2）

項　目	装着前(mm)	装着後(mm)
PNSU	51	51
Excess	24	24
meanPAS	11.1	13.0
PPH	74	84

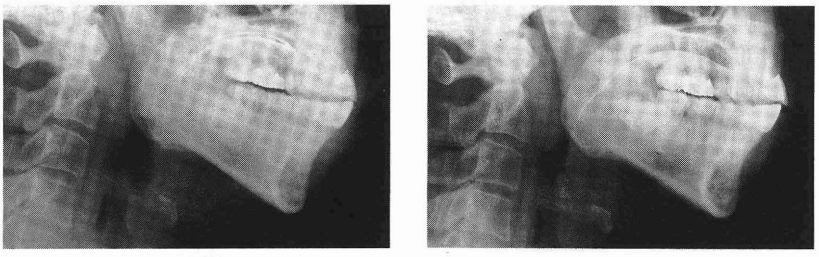

透析前　　透析後

写真6　透析前後の頭部X線規格写真

表6　睡眠オキシメトリー結果（症例2）

項　目	装着前	装着後
平均SpO_2	94.6±3.8%	95.9±2.0%
最低SpO_2	56%	78%
90%未満となった回数	92回	30回
90%未満となった時間	1985秒	385秒
90%時間比	6.91%	1.34%

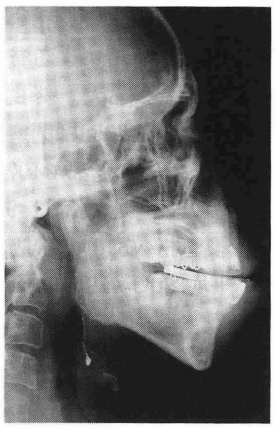

写真7　装置装着時頭部X線規格写真（症例2）

えは認められなかった。これに対応して，装置装着後まもない頃の睡眠オキシメトリーでは，平均SpO_2は95.9±2.0％と増加し，最低SpO_2は78％と上昇，90％未満となった回数は30回，時間は385秒とともに減少し，全睡眠時間に対する比率も1.34％といずれも改善した（表6）。Oral Appliance を装着して既に2年以上経過しているが，特に障害はなく以前のような睡眠呼吸障害はみられなくなっている。

考　　察

SAS は隠れた成人病として近年注目されている。その理由は，睡眠中の頻回の覚醒は不眠や睡眠不足を招くばかりではなく，上気道での窒息に伴う胸腔内圧の上昇や低酸素血症によって生じる不整脈，右心不全，高血圧等の循環器系合併症の他，糖尿病などの成人病の原因となるからである。なかでも高血圧の合併頻度は45～90％と高く，正常群に比し1.3～40倍といわれている。また，閉塞型睡眠時無呼吸症候群に対する治療により降圧効果が認められた報告があることから閉塞型睡眠時無呼吸症候群は高血圧症の発生因子のひとつであると考えられ，その成因にインスリン抵抗性が関与しているとの説もある[4]。今回報告した2症例はいずれも高血圧，糖尿病を合併し，第1症例では心筋梗塞，第2症例では透析にまで至った腎不全をも合併していた。そして，第1症例では無呼吸発作に伴う心電図の虚血性変化が認められ無呼吸が狭心症や心筋梗塞の原因となる蓋然性が示された。また第2症例では，透析前日の体液の増加が咽頭部の軟組織の形態に影響を及ぼすことから，透析によって睡眠呼吸障害が重症化する可能性が示された。この事からも閉塞型睡眠時無呼吸症候群と成人病との複雑な因果関係が明らかになった。

さて，閉塞型睡眠時無呼吸症候群に対する治療は，内科的療法，外科的療法，物理的療法に大別される。内科的治療とは減量療法と薬物療法であるが，減量療法は時間がかかる上に効果が不確実であり，薬物療法は副作用及び原因疾患の除去につながらないため普及していない[5]。一方，外科的療法と物理的療法は狭窄している上気道を拡大することにより気道の抵抗を減少させるものである。外科的療法には，骨格的原因に対し上・下顎前方移動術，舌骨前方牽引術，また軟口蓋や舌など軟組織の原因に対し口蓋垂軟口蓋咽頭形成術（UP 3），口蓋垂軟口蓋形成術（UP 2），舌縮小術，咽頭口蓋舌扁桃摘出術などがあり，また物理的療法には nasal continous airway pressure (nasal CPAP)[6]と Oral Appliance があって現在の保存的治療法の主流となっている。物理的療法では，nasal CPAP はその効果が広く知られているのに対し，Oral Appliance は歴史が浅く科学的な研究に乏しいため広くいきわたった治療法になっていない。しかし，nasal CPAP には，騒音，鼻部の刺激，気道の乾燥による不快感や窒息感，また外泊時にも携帯しなければならないなどコンプライアンスの問題が指摘されている。一方，Oral Appliance は形が小さく携帯も容易で nasal CPAP の代用を果たすと期待されているが，口呼吸を妨げ呼吸障害を助長する危険性もあるため benefit-to-risk ratio を考えて適応を決定しなければならない。最近までに報告された Oral Appliance には Tongue reteaining device (TRD)[7], Nocturnal Airway Patency Appliance (NAPA)[8], EQUALIZER[9], Modified Functional Appliance[10], Dental Orthosis[11], Snore Guard[11], Adjustable soft palate lifter (ASPL)[12], Jasper jumper[13], Mandibular repositioner[14], Sleep and nocturnal obstructive apnea reducer (SNOAR)[15], Tongue locking device (TLD)[16], Anterior Mandibular Positioning Device (AMP)などいろいろな作用機序のものがあるが，どれも適応基準に科学的根拠がない。そこで，今回用いた AMP の作用機序を考える上で咽頭気道の形態変化を調べたところ，第1症例では気道が拡大し舌骨が上昇したのに対し第2症例では気道は拡大したが舌骨は低下していた。これは，AMP により下顎は上顎の歯列に沿って前方に移動するため，咬合平面の傾きによって気道を拡大するような前方ベクトルと舌骨を下方に押し込み下方ベクトルに分けて考えなければならないことを示しているが，今回報告した症例の睡眠オキシメトリーからはその気道形態の差を反映するような結果を得ることはできなかった。

両症例とも装着して既に2年以上経過し，特にそれによる障害は見られていないが，Oral Appliance を長期に使用する場合は顎関節に対する為害作用や顎関節症の前方整位型スプリントの長期使用で生じるような double contour など出現に注意を払う必要があると思われる。

さらに，定期的にPSGを施行し原疾患や合併症の重症化に伴う移動量の調整を行わなければならないことはいうまでもない。

結　　語

当科にて重篤な合併症のため保存的療法が望まれた閉塞型睡眠時無呼吸症候群患者2症例に下顎を前方移動させ咽頭気道径を拡大する目的で口腔内装置を用い，装着前後における臨床的効果および検査結果を比較検討し，以下の結論を得た。

1. Oral Appliance は，合併症を有し外科的治療法が選択できない閉塞型睡眠時無呼吸症候群患者に対し画像的評価及び実際の睡眠検査にて有効であった。
2. 症例1では，無呼吸に伴う心電図の虚血性変化が認められ，症例2では，透析前後で咽頭部の軟組織形態に影響を及ぼしていたことから，閉塞型睡眠時無呼吸症候群は様々な合併症の誘因になりうると考えられた。
3. 実際の睡眠呼吸障害を評価するにあたって，現在，最も普及し簡便で終夜記録できるパルスオキシメータを用いて装置装着前後で検討し，気道形態の差を反映するような結果を得ることはできなかったが，効果判定に十分有効であった。

引 用 文 献

1) Guilleminault, C., Eldridge, F. L., Dement, W. C.: Insomnia with sleep apnea: a new syndrome. Science, 181 : 856～858, 1976.
2) Clark, G. T.: OSA and dental appliances. C. D. A. Journal., October : 26～32, 1988.
3) Clark, G. T., Nakano, M.: Dental appliances for the treatment of obstructive sleep apnea. J. A. D. A., 118 : 611～619, 1989.
4) 塩見　利明，小林　正：高血圧症の原因としての睡眠呼吸障害。Annual Review 呼吸器：1～7頁，中外医学社，東京，1994。
5) 栗山　喬之，戸島　洋一：睡眠呼吸障害の薬物療法。呼吸と循環，37：45～48頁，医学書院，東京，1989。
6) Sanders, M. H., Moore, S. E. and Eveslage, J.: CPAP via nasal mask : a treatment for occlusive sleep apnea. Chest., 83 : 144～145, 1983.
7) Cartwright, R. D. and Samelson, C. F.: The effects of a nonsurgical treatment for obstructive sleep apnea. J. A. M. A., 248 : 705～709, 1982.
8) George, T. P.: A modified functional appliance for treatment of obstructive sleep apnea. J. Clin. Orthod., 31 : 171～175, 1987.
9) Haze, J. J.: Overview of sleep disoders and the implication on dental practice. The Funct. Orthod.: 15～17, 1988.
10) Bonham, P. E., Currier, G. F., Orr, W. C., Othman, J., Nanda, R. S.: The efeect of a modified functional appliance on obstuctive sleep apnea. Am. J. Orthod. Dentofac. Orthop., 94 : 384～392, 1988.
11) Schmidt-Nowara W. W., Meade, T. E., Hays, M. B.: Treatment of snoring and obstructive sleep apnea with a dental orthosis. chest., 99 : 1378～1385, 1991.
12) Paskow, H., Paskow, S.: Dentistry's role in treating sleep apnea and sonring. N. J. Med., 88: 815～817, 1991.
13) Coghlan, J.: The Jasper Jumper appliance used to treat obstructive sleep apnea. MSc Thesis, University of Indiana, 1990.
14) Ichioka, M., Tojo, N., Yoshizawa, M., et al.: A dental device for the treatment of obstructive sleep apnea : a preliminary study. Otolaryngol. Head. Neck. Surg., 104 : 555～558, 1991.
15) Viscomi, V., Walker, J., Farney, R., Toone, K.: Efficacy of a dental appliance in patients with snoring and sleep apnea (abstract). Sleep. Res., 17 : 266, 1988.
16) Prinsell, J., Rosenberg, R., McCain, R., Malloy, T.: A comparison of the tongue locking device and CPAP for patients with obstructive sleep apnea. Sleep. Res., 21 : 251, 1992.