Niigata Dent. J. 26(2) : 215-221, 1996

耳下腺唾石症の4例

横林康男，日出嶋康博
前田美智之，川北小百合

富山県立中央病院歯科・口腔外科（主任：横林康男部長）

Report of Sialolithiasis of the Parotid Gland

Yasuo YOKOBAYASHI, Yasuhiro HIDESHIMA,
Michiyuki MAEDA, and Sayuri KAWAKITA

Department of Dentistry, Oral and Maxillofacial Surgery, Toyama Prefectural Central Hospital
(Chief : Yasuo Yokobayashi)

Key words : sialolithiasis（唾石症），parotid gland（耳下腺）

Abstract : The occurrence of salivary stones in the parotid gland is rare. In this paper, four cases of salivary stones found in the parotid gland are reported and the clinical and radiographic features were discussed. The patients consisted of one male and three females in 24 to 64 years of age. They were associated with parotitis and swelling of the cheek or buccal mucosa, but the symptoms were mild. All stones were found in the duct and relatively small in size, but two stones were present in three patients. Ultrasonography and CT were quite useful in diagnosing the location and number of stones. With the exception of a case in which the stones were discharged spontaneously in association with pus discharge, the stones were surgically removed by an intraoral approach in all cases.

抄録：耳下腺唾石症の報告は比較的少ない。今回，私たちは耳下腺唾石症の4例を経験したので，その概要を報告する。

症例1は31歳の女性で右頬部の硬結を主訴として当科を受診した。右化膿性耳下腺炎，右耳下腺導管内唾石症の診断にて，口内法で唾石摘出術を施行した。術後3年7か月を経過するも再発は認めない。

症例2は24歳の女性で左頬部の腫瘤を主訴として当科を受診した。左耳下腺導管内唾石症，右顎下腺導管内唾石症の診断にて口内法で耳下腺唾石摘出術，顎下腺唾石摘出術を施行した。術後6か月を経過するも再発は認めない。

症例3は62歳の男性で右頬部の硬固物を主訴として当科を受診した。右耳下腺導管内唾石症の診断にて，口内法で唾石摘出術を施行した。術後4か月を経過するも再発は認めない。

症例4は64歳の女性で左頬部の腫脹を主訴として当科を受診した。左化膿性耳下腺炎，左耳下腺導管内唾石症，左頬部蜂窩織炎の診断にて抗生物質の投与を行ったところ症状は消失し，唾石は自然排出したものと考えられた。その後の経過は良好である。

緒　　言

唾石症は日常臨床でよく遭遇する疾患であるが，顎下腺に生ずることが多く，耳下腺にみられることは比較的少ない。

今回，私たちは耳下腺に生じた唾石症の4例を経験したので，その概要を報告する。

症　　例

症　例1

患者：31歳　女性
初診：平成4年11月19日
主訴：右頬部の硬結
家族歴：特記事項なし
既往歴：4年前疲労で5日間入院。

現病歴：３年前より年１回程，右頬部に腫脹出現するも自然に消失。今回１か月前より右頬部に硬結，圧痛が出現し腫脹も徐々に増大したため，某歯科開業医を受診し当科を紹介された。

現症：全身的所見では体温37.6℃と発熱を認めた。口腔外所見では右頬部にびまん性の腫脹と発赤を認め，触診にて板状硬結を触れ圧痛を認めた。口腔内所見では右耳下腺開口部より黄色の排膿を認め，硬固物を触れた（写真１）。

Ｘ線所見・Ｘ線造影所見：いずれもはっきりとした石灰化物は認められなかった。

ＣＴ所見：右耳下腺は腫脹し，右耳下腺導管内に細長い石灰化物を１個認めた（写真２）。

超音波検査所見：右耳下腺導管内に唾石様の石灰化物を１個認めた（写真３）。

処置及び経過：右化膿性耳下腺炎，右耳下腺導管内唾石症の診断にて抗生物質を投与し，消炎後平成５年２月15日入院，２月16日全麻下にて口内法で唾石摘出術を施行した。右耳下腺開口部前方に切開を加え，鈍的に剝離し導管を露出させ切開して唾石を摘出した（写真４）。唾石は7×4.5mm であった（写真５）。術後３年７か月を経過

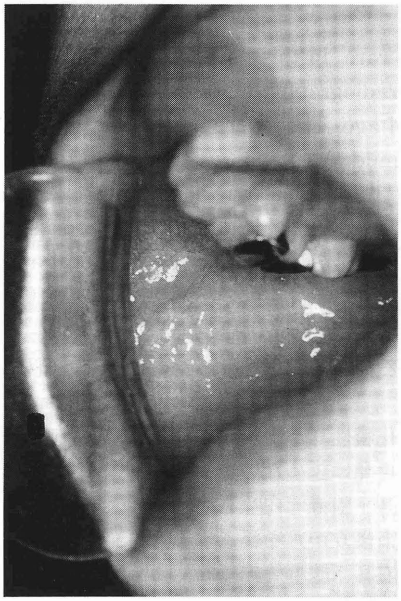

写真１　症例１口腔内所見

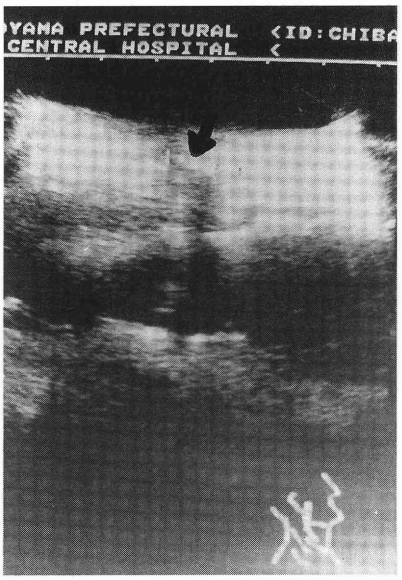

写真３　症例１超音波検査所見

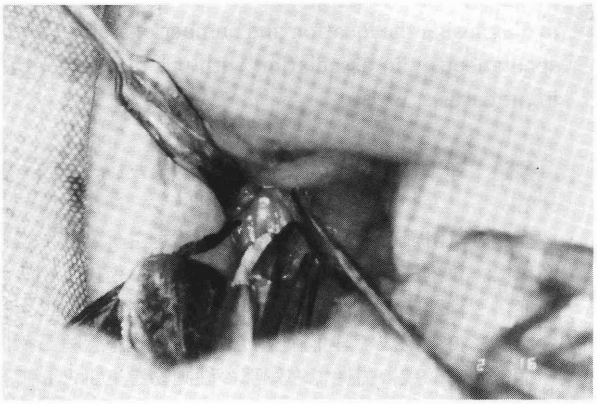

写真４　症例１術中所見

写真２　症例１ CT 所見

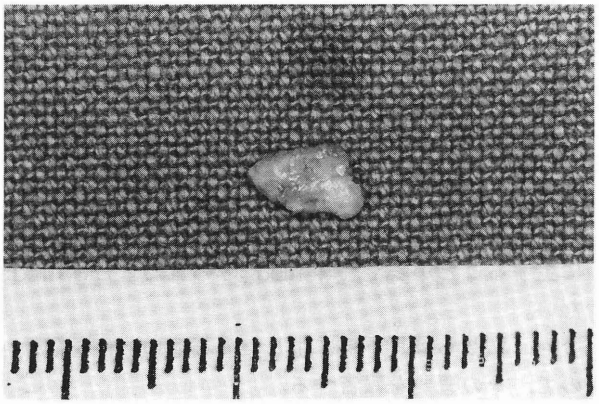

写真５　症例１摘出物所見

したが再発等は認めない。

症　例2

患者：24歳　女性

初診：平成7年12月25日

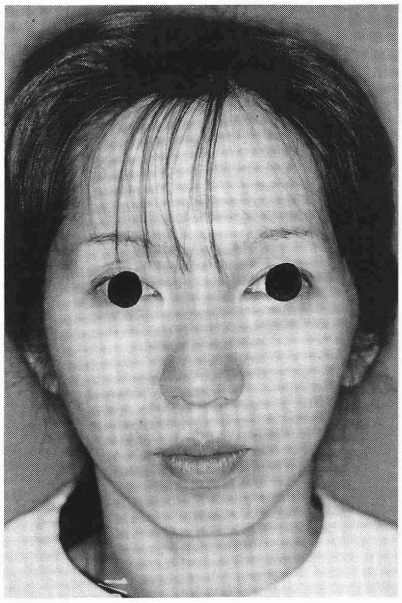

写真6　症例2口腔外所見

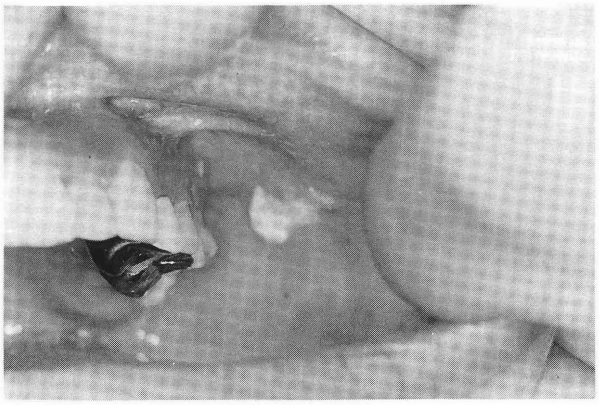

写真7　症例2口腔内所見

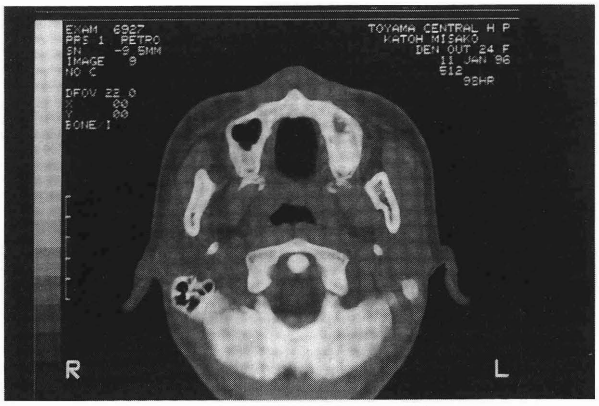

写真8　症例2 CT所見

主訴：左頬部の腫瘤

家族歴：特記事項なし

既往歴：3年前右顎下腺唾石症の手術。1年前痔の手術。

現病歴：平成7年10月末より左耳下腺開口部付近に腫瘤及び圧痛出現。歯科開業医より当科紹介され受診。

現症：全身的所見では問題なく，口腔外所見では左頬部に軽度腫脹を認めるも発赤はなく，触診にて径2 cm程の境界明瞭な腫瘤を触れ圧痛を認めた(写真6)。口腔内所見では左耳下腺乳頭部には発赤・腫脹は認めず，そのやや後方部に軽度腫脹・圧痛を認めたが唾石は触れな

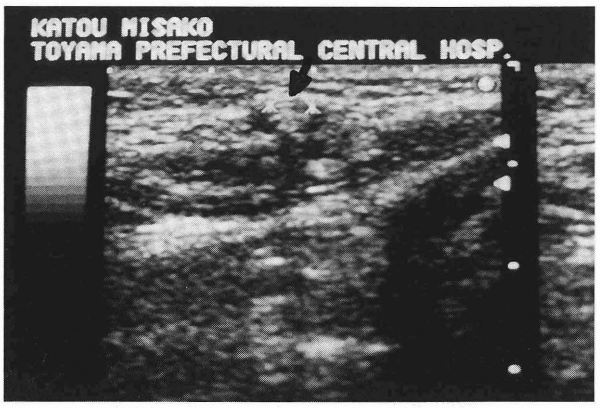

写真9　症例2超音波検査所見

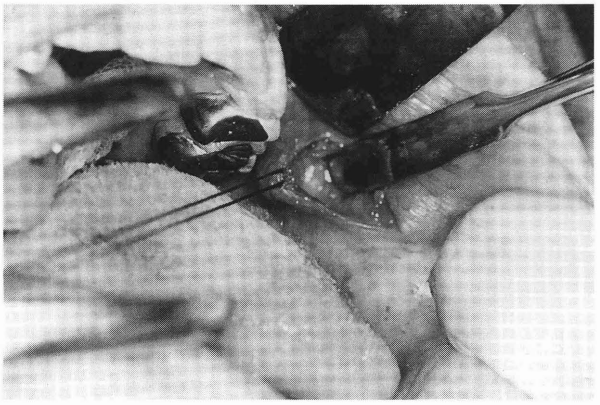

写真10　症例2術中所見

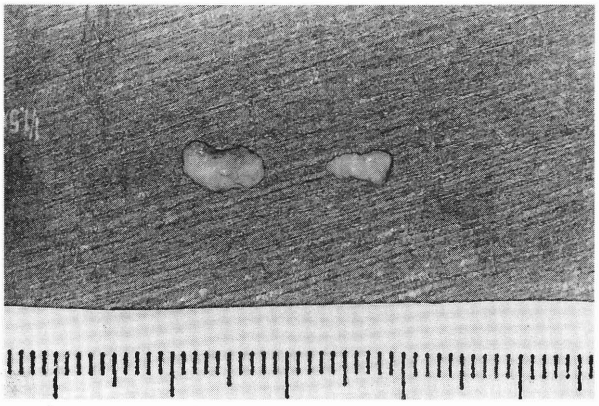

写真11　症例2摘出物所見

かった(写真7)。右口底部の顎下腺導管部に2個の唾石を触れた。

X線所見：はっきりとした石灰化物は認めなかった。

CT所見：左耳下腺導管部前方に2個，右顎下腺導管部に3個の唾石を認めた。また左耳下腺炎もみられた(写真8)。

超音波検査所見：左耳下腺導管内に6.4×4.2mm大の唾石を認め，末梢で導管の軽度拡張を認めた(写真9)。

処置及び経過：左耳下腺導管内唾石症，右顎下腺導管内唾石症の診断にて平成8年3月11日入院，3月12日全麻下にて口内法で左耳下腺唾石摘出術，右顎下腺唾石摘出術を施行した。左耳下腺開口部前方に切開を加え，導管を露出させ切開し6×4.2mm，4×2 mmの2個の唾石を摘出した(写真10，11)。また右口底部に切開を加え6×6 mm，4×3 mm，3×2 mm の3個の唾石を摘出した。術後6か月を経過したが，再発等は認めない。

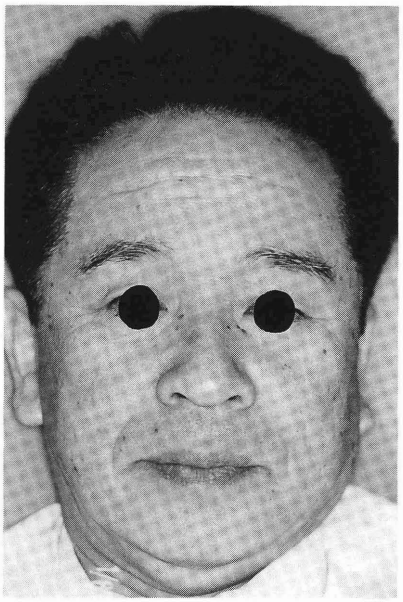

写真12　症例3 口腔外所見

写真13　症例3 口腔内所見

症　例3

患者：62歳　男性

初診：平成8年3月26日

主訴：右頬部の硬固物

家族歴：特記事項なし

既往歴：20年前，蓄膿症手術。5年前，狭心症手術。HBキャリア。

現病歴：平成6年頃より右頬部に硬固物を触れた。平成8年1月右頬粘膜に白い硬固物が見えるようになり当科紹介され受診。

写真14　症例3 CT所見

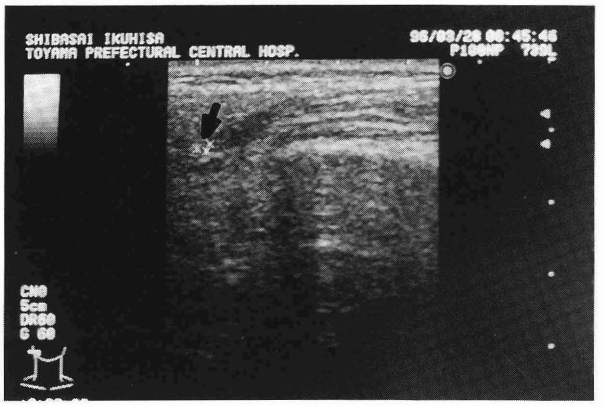

写真15　症例3 超音波検査所見

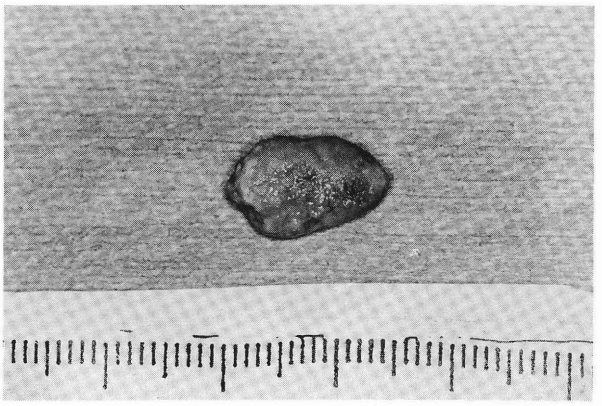

写真16　症例3 摘出物所見

現症：全身的所見，口腔外所見では問題なく(写真12)，口腔内所見では右耳下腺開口部に唾石の一部が露出して見え，触診にて径1.5cm の硬固物を触れた。同部より正常な唾液の流出を認めた(写真13)。
X線所見：はっきりとした石灰化物は認めなかった。
ＣＴ所見：右耳下腺導管部前方に大小２個の唾石を認めた(写真14)。
超音波検査所見：右耳下腺導管内に２個の唾石を認めた(写真15)。
処置及び経過：右耳下腺導管内唾石症の診断にて平成８年５月８日入院，５月９日局麻下にて口内法で右耳下腺唾石摘出術を施行した。14×８ mm の唾石を摘出したが，小さな唾石は認められなかった(写真16)。術後４か月を経過したが，再発等は認めない。

症例４
患者：64歳　女性

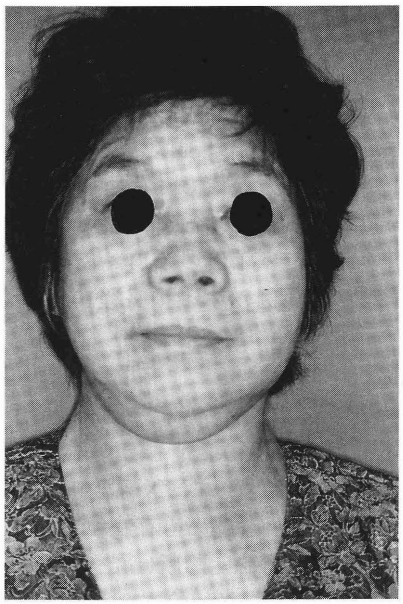
写真17　症例４口腔外所見

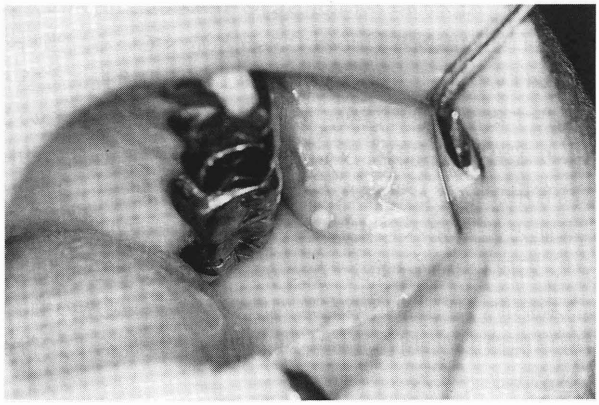
写真18　症例４口腔内所見

初診：平成８年５月14日
主訴：左頬部の腫脹
家族歴：特記事項なし
既往歴：25歳，蓄膿症手術。27歳より多発性関節リウマチでプレドニン内服中。

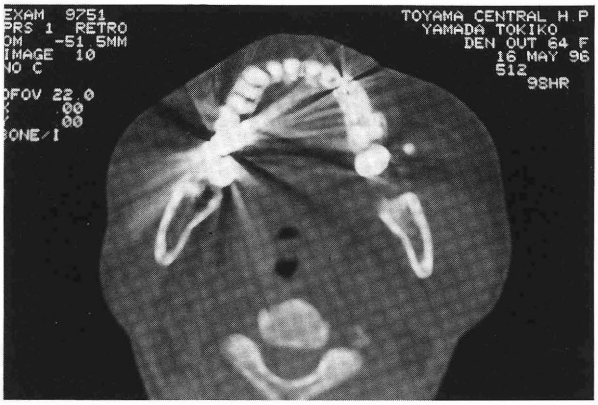

写真19　症例４ CT 所見

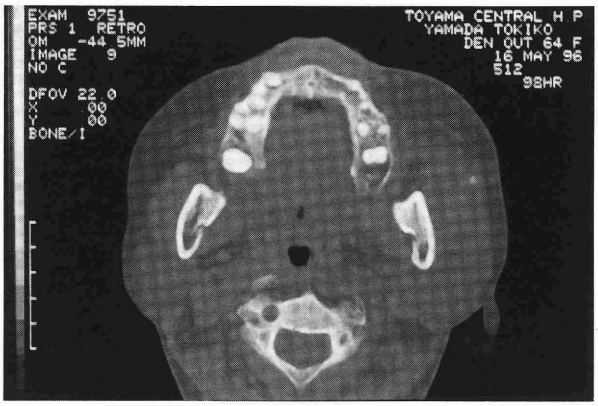

写真20　症例４ CT 所見

写真21　症例４超音波検査所見

現病歴：平成８年５月11日より左頬部に腫脹及び自発痛出現。内科医院受診し抗生物質を処方され内服するも，腫脹は徐々に増大したため当科受診。
現症：全身的所見では38.5℃の発熱，全身倦怠感を認めた。口腔外所見では左耳下腺部から左頬部にかけてびまん性の腫脹，発赤，圧痛，熱感を認めた(写真17)。口腔内所見では左耳下腺開口部周囲に発赤，腫脹を認め，同部より黄白色の排膿がみられた。触診にて開口部やや後方に径５ mm 程の硬固物を触れた(写真18)。
Ｘ線所見：デンタルＸ線写真にて径５mm 程の石灰化物を認めた。
ＣＴ所見：左耳下腺導管部前方に１個，後方に１個唾石を認め，左耳下腺の腫脹もみられた(写真19，20)。
超音波検査所見：左耳下腺導管内に唾石を２個認めた(写真21)。
処置及び経過：左化膿性耳下腺炎，左耳下腺導管内唾石症，左頬部蜂窩織炎の診断にて平成８年５月16日入院，抗生物質を投与したところ炎症は徐々に消退し，耳下腺開口部よりの排膿もみられなくなった。５月26日退院し以後外来で経過をみるも，６月28日には左耳下腺導管部の唾石は触れず，自然排出したものと考えられた。その後経過は良好である。

考　　察

唾石症は日常臨床でよく遭遇する疾患の一つであるが，耳下腺にみられることは稀である。全唾石症のうち耳下腺唾石症の占める割合については，本邦では0.6%[1]-10.5%[2]，欧米では0.7%[3]-20.6%[4]と述べられており，1990年までに本邦では97例の耳下腺唾石症が報告されている[5]。

発症年齢は10-30歳代に多い[6)7)]といわれているが，各年齢層に分布し好発年齢はないとする報告[5)8)]もみられる。今回の症例は，24歳，31歳，62歳，64歳であり，特に年代別のかたよりはみられなかった。

性別については本邦，欧米ともに男性の方が多い[6)9)]ようである。その理由として喫煙，飲酒，口腔内の衛生不良状態などが挙げられている[8]。しかし篠原ら[10]は耳下腺唾石症の症例が少ないこと，顎下腺唾石症ではほとんど性差のないこと[3]などを考えると性差については結論しえないと述べている。当科の症例は男性１例，女性３例であり，女性に多かった。

臨床症状としては，耳下腺の腫脹，疼痛[8)10)]，化膿性耳下腺炎[8)9)]，慢性再発性耳下腺炎[10]の症状などが挙げられる。八島ら[8]は耳下腺唾石症は顎下腺唾石症に比べて，その症状は軽度であると述べ，その理由として小唾石例が多く，かつ唾液の漿液性性状によるためか自然排泄例も多いためと考えている。また佐藤ら[7]は顎下腺唾石のように食事に関連して腫脹や疼痛を生ずるものは少ないと述べている。当科の症例についてみると，症例１は化膿性耳下腺炎，症例２は頬部の境界明瞭な腫瘤，症例３は耳下腺開口部の硬固物，症例４は化膿性耳下腺炎，頬部蜂窩織炎の症状を呈しており，症例４以外は症状の程度は軽いと考えられた。また食事に関連して腫脹や疼痛を生じたものは１例もなかった。

初診までの期間については，比較的長いことが多く，その理由は本疾患の診断が困難であること[10)11)]といわれている。中山ら[11]は１)非定型的症状を示すこと。２)唾石の形成速度が遅く唾石が小さいこと[10]。３)Ｘ線透過性の唾石が存在すること[9)10)]等をその原因として挙げている。当科での症例の初診までの期間は３日，２か月，２年，３年であり，比較的長い症例が多く，その間に耳下腺唾石症の診断を受けていたものは症例３のみであった。このことは本疾患の診断の困難性を示しているものと思われた。

唾石の存在部位については，山口ら[5]は本邦の97例を検討し，導管内に70.5%，腺体内に19.2%，移行部に5.1%であったと報告している。また川端ら[6]，佐藤ら[7]，篠原ら[10]も導管内の方が腺体内よりも多いと述べており，当科の４例もすべて導管内に存在していた。

唾石の大きさについては，耳下腺唾石は顎下腺唾石に比較して小さい[6)9)]といわれている。八島ら[8]は，長径５mm 以下が60.9%，15mm 以上は２%であったと述べている。当科の症例では１例のみ14×８ mm とやや大きかったが，残りの３例はすべて長径10mm 以下であった。

唾石の個数についてみると，有川ら[12]は耳下腺唾石は複数個が多いと述べている。当科の症例でも１個が１例，２個が３例あり，複数個が多い傾向がみられた。

耳下腺唾石の診断において，Ｘ線単純撮影は有効な検査法であるが，透過性の唾石も存在する[9]ためＸ線単純撮影のみでは必ずしも確定診断はできない[9]とも言われる。また中山ら[11]は，単純Ｘ線検査はスクリーニングとしては必要としても診断的価値は高くなく，また唾液腺造影も同様であり，これに比べてＣＴは極めて有用で，耳下腺唾石症の診断には必須であると述べている。当科の症例ではいずれも，超音波検査およびＣＴ検査にて唾石の存在する部位および数，大きさが確認された。このことより超音波検査およびＣＴ検査が耳下腺唾石症の診断には有用であると思われた。

本症と鑑別すべき疾患としては，静脈石[13]，皮下結石[14]，石灰化リンパ節炎[8]などが挙げられる。鑑別診断には，現病歴，耳下腺炎の有無の精査，結石様硬結の触診，Ｘ線単純撮影[10]，超音波検査，ＣＴ検査等を総合して行うことが大切であろう。

治療法としては，１）塩酸ピロカルピン，ビタミンＣ

錠にて唾液分泌を亢進させて自然排泄を促す方法[12] 2）鉗子で摘出する方法[9)15)] 3）体外衝撃波砕石術による方法[16)]などの他，外科的療法として1）耳下腺管を切開して摘出する方法[6)] 2）腺組織を一塊として摘出する方法[17)]が挙げられる。Seward[18)]は開口部近くの唾石，篠原ら[10)]は耳下腺管内唾石で咬筋前縁より開口部側の唾石，Harison[19)]は唾液腺管の2/3より前方に位置する唾石，小林ら[2)]は耳下腺管にある唾石，これらは口腔内より耳下腺管を切開して摘出するのがよいと述べている。当科の4症例のうち3例は唾石が耳下腺管の前方に位置しており，口腔内よりの切開で摘出することができた。私たちの手術時の印象より，耳下腺管のおよそ1/2より前方に位置する唾石は口腔内より摘出することが可能であると思われた。症例4は自然排出したものと考えられた。腺体内の唾石[19)]，腺内主管ならびに耳下腺管内で咬筋前縁より腺体側の唾石[10)]，唾石が深部にあり炎症を繰り返すもの[20)]などは耳下腺摘出術が適当といわれている。当科の症例で耳下腺摘出術を行ったものは1例もなかった。

結　　語

今回，私たちは31歳女性，24歳女性，62歳男性，64歳女性の耳下腺唾石症の4例を経験したので，その概要を報告し若干の文献的考察を加えた。

引 用 文 献

1）原利通，福田健二，他：唾石症の臨床統計的および病理組織学的観察，日口外誌　25：1066-1072，1979.
2）小林信一，古和田勲，他：唾石症の統計，耳鼻　25：253-257，1979.
3）Seldin, H. M., Seldin, S. D., et al.: Conservative surgery for removal of salivary calculi. Oral Surg 6：579-587，1953.
4）Wakeley, C. P. G.: The formation of salivary calculi and their treatment. Lancet 216：708-711，1929.
5）山口透，藤沢誠，他：耳下腺唾石症の2例，口科誌 39：517-526，1990.
6）川端五十鈴，田中寛，他：耳下腺唾石症ならびに本邦におけるその統計的観察，耳喉　53：343-348，1981.
7）佐藤泰則，高久暹，他：耳下腺唾石症の1例，日口外誌　27：1456-1460，1981.
8）八島幸子，石川武憲，他：耳下腺唾石症3例と唾石の組成構造的観察，口科誌　35：712-722，1986.
9）Blair, J. R. and Colo, D.: Diagnosis and treatment of parotid calculi. Laryngoscope 65：848-854，1955.
10）篠原正徳，左坐春喜，他：耳下腺唾石症の臨床的検索，日口外誌　30：446-455，1984.
11）中山勝憲，大橋靖，他：耳下腺唾石症の3例，新潟歯学会誌　20：71-76，1990.
12）有川正尋，横山潔，他：耳下腺内導管ならびに管唾石症の1症例，日口外誌　19：619-622，1973.
13）堀川利彦：耳下腺唾石症を思わしめた静脈石について，耳鼻展望　9：48-50，1966.
14）絲氏英吉，飯田純：左耳下腺排泄管付近にみられた皮下結石の1例について，日外会誌　56：114，1954.
15）戸塚盛雄，古田勲，他：耳下腺唾石症の2例，口病誌　43：555-558，1976.
16）Iro, H., Schneider, T. H., et al.: Extrakorporale Stoß wellenlithotripsie eines Speichelsteines. Dtsch med Wschr 115：12-14，1990.
17）綾仁信夫，島野圭司，他：多発性耳下腺唾石症，耳喉　50：59-61，1978.
18）Seward, G. R.: Anatomic surgery for salivary calculi. OS OM OP 25：670-678，1968.
19）Harison, G. R.: Calculi of salivary gland and ducts. Surg Gynecol Obstet 42：431-435，1926.
20）Thoma, K. H.: Thoma's oral pathology, 6th ed. 997　C. V. Mosby Co. St Louis，1970.