最近のトピックス

歯の自家移植と矯正治療について
Orthodontics combined with Autotransplantation in Comprehensive Dentistry.

新潟大学歯学部歯科矯正学講座
毛利環　花田晃治
Department of Orthodontics,
Niigata University, School of Dentistry
Tamaki Mohri, Kooji Hanada

近年，社会環境の変化にともなって，歯科医療に対する患者の需要は多様化しているようです。それに対して，歯科医療を供給する歯科医師サイドでも従来の典型的な治療方法とは異なったアプローチを選択肢として持つ必要にせまられているように思われます。複雑な症例に対して多方面の知識ならびに技術を結集して行われる治療は，一般的には包括歯科医療と呼ばれています。

新潟大学歯学部歯科矯正学講座においても，他科との連携により包括歯科医療に貢献できるような体制が整いつつあります。成人期に行う成人矯正治療に際しては，歯周病科と連携して治療を行っており，補綴やインプラントに関しても補綴科や口腔外科との連携で進めています[1,2]。

そのような他科と連携した治療のなかで，本学口腔外科と連携して開始した歯の自家移植を併用した矯正治療について紹介すると同時に，口腔外科学第一講座と共同で進めている歯の凍結保存についても紹介します。

1. 歯の自家移植の歯科治療における位置づけ

近年スウェーデンで行われたコンセンサス会議で，若年者の先天性欠損や外傷等による歯の欠損を有する若年者の治療方法の選択肢が議論されていますので紹介します[3]。それによると，考えられる治療方法として，1) 矯正治療による空隙の閉鎖　2)固定性あるいは可撤性の義歯　3)インプラントによる補綴　4)自家移植の応用　が挙げられています。

若年者の補綴の場合，欠損の隣接歯が健全である場合には健全歯を形成する必要があるので長期的な予後の点で，歯髄や歯周組織に対する影響が心配されます。一方，空隙を矯正治療により閉鎖し，補綴しなかった症例のほうが健康な歯周組織の状態であることが報告されています。従って，条件さえそろえば矯正治療による空隙閉鎖はよい方法であると言えますが，基本的には抜歯が必要な咬合異常の症例ということになります。

シングルスタンディングインプラントも，成人の欠損補綴の選択肢の一つとして取り上げられるようになり，優れた治療成績が報告されています。従来は，明らかにブリッジの適応であった歯の1本欠損に対しても，隣接歯が健全歯の場合には，一つの選択肢としてインプラントが考えられるようになってきています。このように，インプラントは魅力あるものではありますが，当然のことながら，歯とは異なる性質を有することを忘れてはいけません。

特にわれわれは矯正科ですので，問題にしたいのはインプラントを成長期に用いた場合の結果です。報告では，両隣接歯と調和した挺出が生じないので，顎顔面の成長発育にともなって，インプラントが沈下することが報告されています。従って，原則的に成長期にインプラントを用いることは出来ません。

一方，若年者の歯の自家移植の成功例では，成長期においても両隣接歯と調和した変化を示すことが報告されており　2)，欠損部の歯槽骨の保護という点からも，成長期の場合には，歯の自家移植の方が好ましいと考えられます。

さらに付け加えると，顎顔面形態や歯の移動を含めて成人以降においても，長期的に変化があることが報告されています。従って，成人期の治療でも，術後変化がないと考えることは適当でなく，量的には少ないが成長期同様に加齢による顎顔面の変化に応じた咬合の変化が生じることを考慮して治療にあたる必要があるということです。このような点からも，成人の場合でも可及的に歯を保存するほうが望ましいということになります。

加えて，歯とインプラントの性質が異なる点として，骨のない部位にインプラントを植立しても，既存骨以外から新たに骨が形成されることはありませんが，歯の自家移植を軟組織内におこなっても新生骨を生じます。この違いはオステオコンダクション(osteoconduction) とオステオインダクション(osteoinduction)と表現されます。このような歯の自家移植等における特異な骨新生誘導能は歯根表面の活性に由来すると考えられており，そのような活性は歯の形成期に上皮一間葉系細胞間相互作用により特異的に分化誘導されるものであると考えられています。移植歯の歯根表面を除去すると骨癒着（アンキローシス)と歯根吸収が生じる[4]ことから，健全な歯根面の存在が，このようなことを可能としているのであろうと考えられ，最近では，例えば歯周疾患により失われた歯面におけるこのような活性を，エナメルタンパク等

の物質（EMDOGAIN[R]）を使って再生しようとする試みもなされていますが，まだまだ十分に解明されているわけではありません。したがって，いまのところこのような特性を期待できるのは歯の自家移植です。唇顎口蓋裂患者の顎裂部等への応用を試みています。

2.　歯の移植に関連した研究課題

歯科矯正学教室では，口腔外科学第一講座ならびに口腔解剖学第二講座等と移植歯ならびに再植歯の凍結保存に関する研究班を形成して研究を行っています。つまり，従来の自家移植は，抜去即時におこなう歯の移植でしたが，移植前矯正治療の都合等により，即時の移植を行うことができない場合には，凍結保存の応用が考えられます。従来わが国で行われてきた方法は，例えば，冷凍庫のフリーザーで冷やしておくといった民間療法的な発想で行われてきたものですが，うまくいきません。本来はプログラムフリーザー（図-2）により温度をコントロールしながら下げていき，その後液体窒素中に保存する方法で，歯根面の細胞の活性を維持しようとするものです。

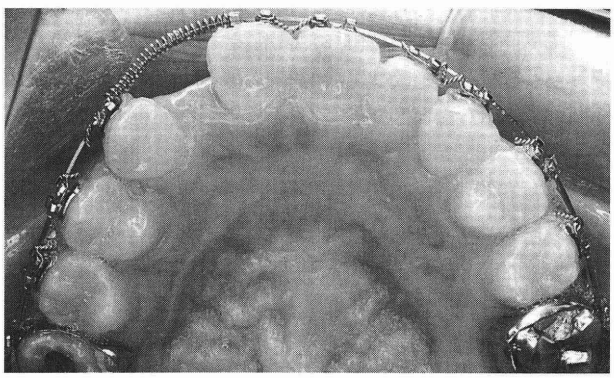

図1-1

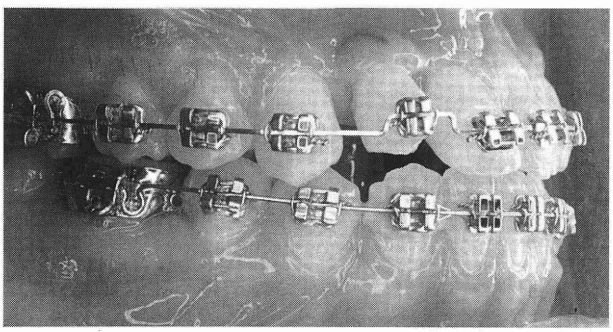

図1-2

図１　矯正治療と歯の自家移植による治療
17歳女子口蓋裂，右側上下顎側切歯先天性欠如。アングルIII級空隙歯列弓。マルチブラケットによる矯正治療で上顎右側切歯のスペースを獲得。下顎左側小臼歯を上顎右側切歯部に移植し，移植後矯正治療により咬合を確立。(1-1移植前矯正治療　1-2移植後)

本学では，厚生省の援助によりわが国では初めて，第一口腔外科と当科で本格的に凍結保存の設備を導入し，デンマークよりDr. J. Andreasenを招き，稼働を開始したところです。基礎的な研究としては，イヌの再植歯の神経再生の経過を観察した教室の山田秀樹博士の研究は大変注目されております。また現在，チタン性インプラントをラットに埋入して，レントゲンおよび模型を製作し，移植歯の移植後の移動を確認する実験を行っております。このように，当科も包括歯科医療の一部として矯正治療を有効に応用するための研究を進めていく予定です。

本内容の一部は厚生科学研究費補助金（厚生科学特別研究）（移植歯ならびに再植歯の凍結保存に関する研究班）の補助によるものである。

1）毛利環，花田晃治　矯正治療における自家歯牙移植－現状と問題点　歯牙移植の臨床像　井上孝，下地勲，月星光博，花田晃治，毛利環編集　p94-108，1996，クインテッセンス出版，東京.
2）毛利環，濱本宜興，花田晃治：歯の自家移植と矯正治療－診断と治療方針について
臨床家のための矯正 Year Book　'97　p114-118，1997，クインテッセンス出版，東京.
3）Kurol, J. and Odman, J.: Treatment alternatives in young patients with missing teeth. Aspects on growth and development-Consensus Conference on Oral Implant in young patients p. 77-107, 1995, Forlagshuset Gothia AB, Sweden.
4）濱本宜興，中島民雄，毛利環　花田晃治：移植歯歯根表面の肉眼的性状と臨床的経過に関する研究　日本口腔外科学会雑誌　40，p. 1222-1227，1994.

図-2　自家移植歯の凍結に使用するプログラムフリーザー
凍害防止剤を用いて脱水後，毎分0.5-2℃くらいの緩徐な凍結を行う。