最近のトピックス

完全脱臼した乳前歯の再植について
Replantation of decidous anterior teeth avulsed by dental injury

新潟大学歯学部小児歯科学教室
木下承子，田口　洋
Department of Pedodontics,
Niigata University School of Dentistry
Shoko Kinoshita and Yo Taguchi

外傷で完全脱臼した永久歯の再植については，デンマークの Dr. Andreasen, JO を中心に臨床例が豊富に集められ，実験的にもかなり多くの研究が行われている。それまでの報告を集約したかたちで，1994年にアメリカ療法学会は「脱落歯治療のガイドライン」を発表した。脱落歯の対応策と治療手順が詳細に記載されており，脱落直後であればまず患者に戻してみるよう伝え，無理な場合には保存液に入れ受診させるといった内容で始まる。望ましい保存液の順序もあげてあり，すでに市販されている保存容器の付いた Hank の緩衝食塩水（HBSS: Hank's Buffered Saline Solution）を筆頭に，牛乳，生理的食塩水，唾液，水中となっている。固定の術式や期間などについても詳しい。

しかし，本文の最後に追加として，脱落乳歯は再植してはならないという記述がある。本邦でも乳歯再植を推奨する報告は少なく，ごく少数の症例報告があるにすぎない。今回，新潟大学小児歯科で管理した完全脱臼した乳前歯の再植の予後を調査する機会があったので，概略について紹介する。

1979年に新潟大学小児歯科は診療を開始し，現在までに50数歯の完全脱臼した乳歯の治療を行った。そのうち，当科で直接再植を行ったものは4例6歯で，当科以外で再植後紹介されたものが2例2歯あり，計6例8歯（男児3例，女児3例）を対象として再植後の予後調査を行った。5例7歯が下顎前歯で，1例1歯が上顎前歯であった（表）。

保存群（症例1，2，3）；再植後2年以上保存できたものと，抜歯群（症例4，5，6）；1年以内に抜歯に至ったものは，それぞれ3例4歯で半数ずつであった。抜歯群はいずれも歯根の外部吸収と著名な動揺出現のため，再植して2，8，10か月後に抜歯に至った。

5例は脱落してから2時間以内に，2か月で抜歯になった症例4はカルテ記載不備のため明確な時間は不明だが，24時間以内には再植が行われていた。30分で再植したもの（症例1，5）も，2時間で再植したもの（症例3，6）も，それぞれ1例ずつ保存群と抜歯群に含まれており，予後を左右する要因として脱落してから再植までの時間は2時間以内であればさほど重要ではないと考えられる。

また，脱落歯の保存方法に関して，図1，2のように4例6歯は歯槽窩から脱落してはいるものの，かろうじて歯肉で歯槽堤につながっており（表の口腔内保存の症例），いわば患児の唾液で保護された保存方法としては良好と考えられる状態であった。しかし，このうち3例5歯が抜歯群に含まれ，反対に口腔外に脱落した2例2歯（30分後に再植した1歯と，湿らせたガーゼで保存し2時間後に再植した1歯）が保存群に含まれていた。このことから，湿潤条件下の保存の方が望ましいが，唾液中に保存された場合であっても別の要因が予後に大きく影響することが明らかになった。

1年以内に抜歯に至った群の個々の症例について，予後に影響したと思われるその他の要因について検討したところ，固定に問題があったのではないかと考えられるものが2例あった。症例4では再植直後に固定は行わず，1週間後に動揺が止まらないために当科に紹介され固定を始めたが，一時動揺が軽減したものの再び重度となり2か月後に抜歯になった。再植歯の固定期間は1－2週間の短期間で十分だと言われているが，固定をしなくてもよいという報告はない。再植直後には必ず固定を行わ

［表］　症例

症例	受傷時年齢	性別	再植歯	受傷原因	保存部位	再植までの時間	固定	転　　帰	永久歯予後
1	0歳9か月	女	A	転落（階段）	口腔外	0.5時間後（他院）	3週	経過観察中（24か月間）	未萌出
2	1歳9か月	男	BA	転落（階段）	口腔内	1時間後	4週	永久歯交換まで保存	形成不全（＋）
3	3歳8か月	男	B	転落（母の膝）	口腔外	2時間後	4週	永久歯交換まで保存	形成不全（－）
4	2歳4か月	男	A	転落（階段）	口腔内	当日（他科）	8週	抜歯（2か月後）	－
5	3歳0か月	女	B	転落（階段）	口腔内	0.5時間後	5週	抜歯（10か月後）	未萌出
6	3歳9か月	女	AB	転落（階段）	口腔内	2時間後	12週	抜歯（8か月後）	形成不全（－）

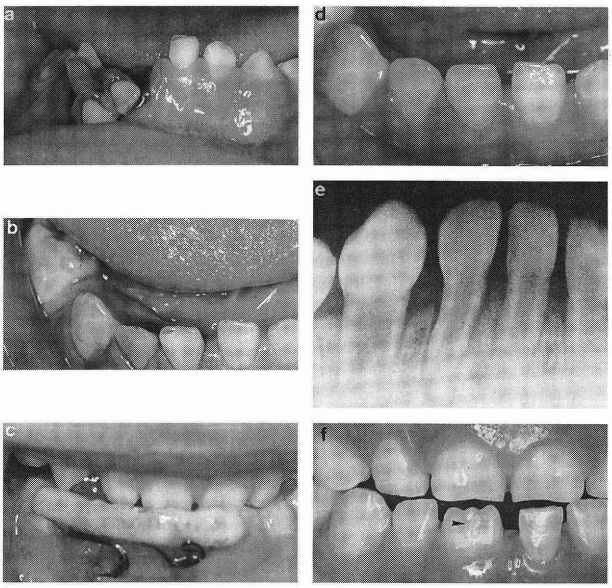

図1　永久歯交換まで保存できた症例（1歳9か月男児）
a：受傷1時間後　b：再植
c：レジンシーネ固定　d：2か月後
e：3か月後　f：永久歯萌出(軽度の陥凹)

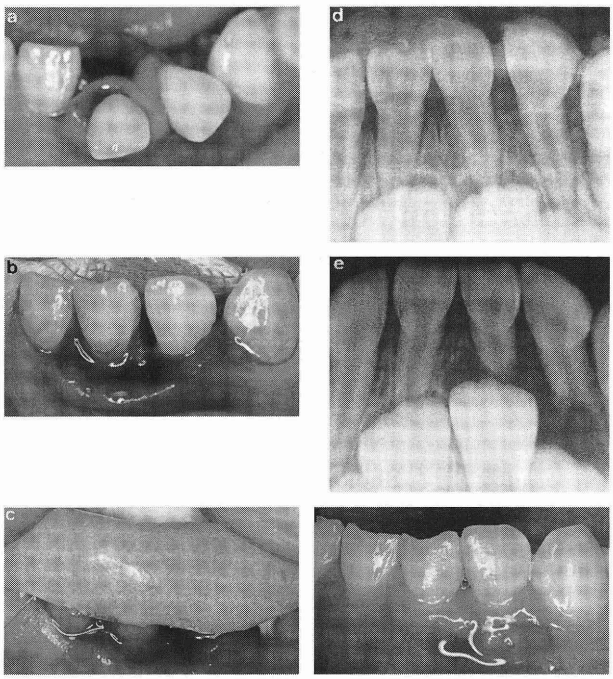

図2　再植8か月後に抜歯した症例（3歳9か月女児）
a：受傷2時間後　b：再植
c：レジンシーネ固定　d：1週間後
e：7か月後　f：8か月後（抜歯前）

なければならないと考えられる。

症例6（図2）では3か月間と比較的長期間の固定を行っていた。歯根膜の血流を考えると歯の生理的動揺が大切で，固定はある程度ルーズで6週間以内にとどめた方がよいと言われている。固定が3か月間と長期に亘ったため，再植歯周囲の血流がうまく再開せず，治癒機転が働かなかったのではないかと推察される。

抜歯群の残り1例，症例5では両隣在歯を外傷により受診時点で喪失しており，口腔内に完全脱臼した状態で残った乳側切歯をそのまま再植すると孤立歯となるため，乳犬歯の歯槽窩に移して再植した症例であった。10か月間は保存できたが，歯根と歯槽窩の大きさに不調和が生じたのが抜歯に至った原因の1つではないかと考えられる。

今回，保存群の症例3の1歯についてのみ，軽度の外部吸収が認められた再植後2か月の時点で，水酸化カルシウム製剤（ビタペックス®）による根充を行った。その他の症例については歯内療法を行わなかった。保存群の症例1，2は受傷時年齢が2歳未満と小さかったが，保存群で根充を行った症例3の受傷時年齢は3歳8か月，抜歯群の全症例は2歳4か月以上と年齢が比較的大きいため歯根が完成していたものと考えられる。

永久前歯再植の臨床例では，歯根の完成度が高いほど歯髄の血流再開の確率が下がることが明らかになっている。今回の乳歯再植の場合も，歯根完成歯では歯髄の血流再開が起こらず壊死に陥り，ひいては歯根吸収の起因となった可能性も考えられる。歯髄生死の判定のために歯髄電気診を行うのも一法ではあるが，低年齢の幼児では判断のつきにくいことが多い。したがって，乳歯根が完成していると思われる受傷時年齢が2歳以上の患児では，レントゲン写真による診査を短い間隔で行い，軽度の歯根吸収の段階で歯内療法を行うのが望ましいと考えられる。

保存群の2例と抜歯群の1例，計3例で後継永久歯の萌出まで観察できたが，保存群症例2の右側下顎中切歯1歯に軽度の陥凹が生じた(図1)。この症例の受傷時年齢は1歳9か月と比較的小さかったため，外傷時の衝撃が歯胚に影響したのではないかと考えられる。今回の症例では再植後に二次感染を起こしたものは1例もなく，症例2でも再植処置が直接引き金となって永久歯胚の形成に影響したとは考えられない。

初めにも述べたように，完全脱臼乳歯の再植については，永久歯胚への影響を憂慮した批判的な考えが多い。その論拠として，陳旧例だと血餅を押し込み歯胚を損傷する可能性が高いことをあげている。反対に，脱落してからの経過時間の短いものは，再植可能ではないかと考えられる。今回の症例でも2時間以内であれば予後に大きく関係しないことから，私たちは比較的清潔に保存された乳歯で，脱落後の経過が短い症例であれば再植を試みてもいいのではないかと考えている。特に2歳未満の低年齢で萌出している乳歯が少なく保隙の難しい症例などでは，少しの期間でも乳歯が残せれば，その後の保隙が簡単になる症例が多いのではないかと思われる。