― 臨床 ―

傍咽頭隙から頭蓋底に進展した顎下型ガマ腫の２例

中 條 智 恵, 高 田 真 仁, 河 野 正 己,
中 島 民 雄, 林 孝 文*, 鈴 木 誠**

新潟大学歯学部口腔外科学第一講座
（主任：中島民雄教授）
*新潟大学歯学部歯科放射線学講座
（主任：伊藤寿介教授）
**新潟大学歯学部附属病院病理検査室
（室長：朔 敬教授）
（受付：平成10年11月24日；受理：平成10年12月９日）

Plunging ranula extending from the parapharyngeal space to the base of the skull: report of two cases

Tomoe Chuujoh, Masahito Takada, Masaki Kohno, Tamio Nakjima
Takafumi Hayashi*, Makoto Suzuki**

First Depertment of Oral and Maxillofacial Surgery, School of Dentistry, Niigata University.
(Chief, Prof. Tamio Nakajima)
**Depertment of Oral and Maxillofacial Radiology, School of Dentistry, Niigata University.*
(Chief, Prof. Jusuke Ito)
***Laboratory for Surgical Pathology, Niigata University Dental Hospital.*
(Chief, Prof. Takashi Saku)

Key words : plunging ranula（顎下型ガマ腫）, parapharyngeal space（傍咽頭隙）, skull base（頭蓋底）, extirpation of the sublingual gland（舌下腺摘出）

Abstract : Two cases of plunging ranula extending the parapharyngeal space to the base of the skull were reported. The first case was a 10-year-old girl with a fluctuating swelling in the right submandibular region. The second case was a 17-year-old woman with a similar swelling in the left submandibular region.

Intraoraly, there were no swelling in the floor of the mouth nor pus discharge from the Wharton's duct and salivary flow was good in both patients. Preoperative computed tomograhy showed a cystic lesion in the sublingual space which extended from the parapharyngeal space to the base of the skull. The clinical diagnosis was plunging ranula in both cases. Marsupialization and extirpation of the sublingual gland were performed under genaral anesthesia.

The postoperative course was uncomplicated with no sign of recurrence in either case. The computed tomograhy was useful for the diagnosis, and extirpation of the sublingual gland may be recommended for the treatment of plunging ranulas with extensive extension to the surrounding spaces.

抄録：傍咽頭隙から頭蓋底にまで進展した巨大な顎下型ガマ腫２症例を報告した。症例１は10歳女性で，初診時，右側顎下部に波動を触れる腫脹を認めた。症例２は17歳女性で，初診時，左側顎下部に同様の腫脹を認め，触診にて波動を触れた。口腔内所見としては，２症例とも，口底部に腫脹はなく，舌下小丘からの唾液の流出は良好で排膿はなかった。術前のCTでは，舌下隙と連続性し，傍咽頭隙から頭蓋底に達した嚢胞様病変を認めた。どちらも顎下型ガマ腫の臨床診断にて，全身麻酔下でガマ腫開窓術と舌下腺摘出術を施行した。２症例とも再発なく経過良好であった。

周囲組織隙に広く進展したガマ腫の診断と治療にはCTと舌下腺摘出が有効であった。

緒　　言

ガマ腫は，主に舌下腺に由来し，導管の損傷による唾液の漏出によって生じると考えられている粘液貯留嚢胞である[1,2,3]。その多くは口底部に片側性の半球状の腫瘤として現れる舌下型だが，時に顎舌骨筋を越えて下方に進展することがある。これは顎下型ガマ腫と呼ばれているが，それが頭蓋底にまで進展した症例の報告は少ない。

今回私たちは，術前に撮影したCTで，舌下隙との連続性が示唆され，傍咽頭隙から頭蓋底にまで達していると思われる巨大な顎下型ガマ腫2症例を経験した。どちらにも舌下腺摘出術と嚢胞開窓術を施行し良好な結果を得たので，その成因，進展様式，治療法についての考察を加えて報告する。

症　　例

症例1

患者：10歳，女性。

初診：平成2年12月11日。

主訴：右側顎下部の腫脹。

既往歴，家族歴：特記事項なし。

現病歴：平成2年10月，鼻閉感を主訴に開業耳鼻科を受診，右側顎下部の腫脹を指摘され抗生剤を投与されたが，腫脹は更に増大した。その後疼痛，開口障害も出現したため，当科に紹介され来院した。

初診時現症：

全身所見：身長141cm，体重34.5kg。発熱はなく全身状態は良好であった。

口腔外所見：右側顎下部を中心に耳下腺部にまで及ぶ，表面皮膚正常の腫脹を認めた(写真1上)。触診にて腫脹はやや硬く，波動を触れ，圧痛があった。所属リンパ節には異常はなかった。

口腔内所見：口底部に腫脹はなく，舌下小丘からの唾液の流出は良好で，排膿もなかった(写真1下)。双手診にて，右舌下部より顎下部にかけて，液体の貯留を触知した。

CT所見：軟組織表示の前額断では，右側舌下隙から顎舌骨筋の後外方をまわって顎下隙に及び，上方は傍咽頭隙，頭蓋底，耳下腺部に進展した，筋より低くほぼ均一なdensityの巨大な嚢胞様病変を認めた(写真2)。顎下

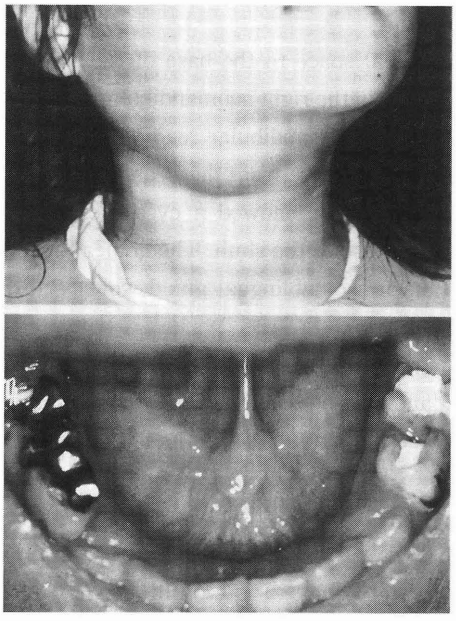

写真1　上　初診時顔貌写真
下　初診時口腔内写真

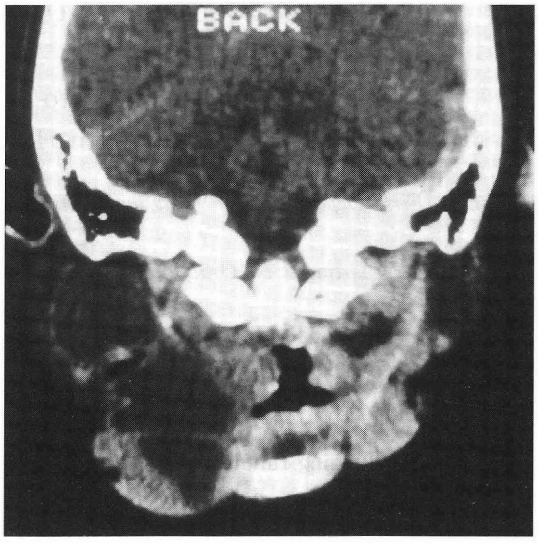

写真2　術前のCT所見（前額断像）

写真3　術前のCT所見（軸位断像）

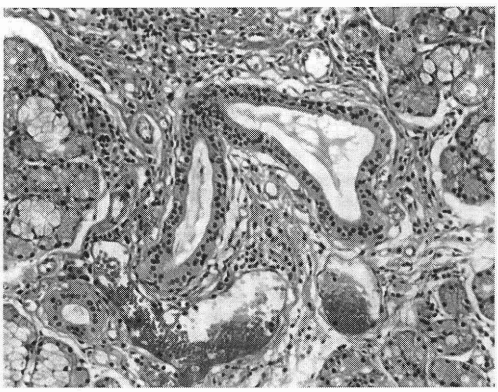

写真 4　摘出物の病理組織像
（H-E 染色 x50）

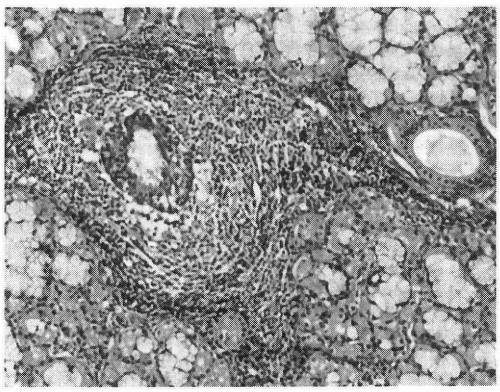

写真 5　摘出物の病理組織像（H-E 染色 x50）

腺レベルの軸位断では，病変は顎下腺を外側に圧排変形させており，顎下隙への進展が明らかであった（写真３）。
臨床診断：右側顎下型ガマ腫。
処置及び経過：CT 撮影後，顎下部から穿刺吸引を行ったところ，やや粘稠な赤みがかった内容液を約20ml を吸引し，これにより腫脹は縮小した。平成２年12月18日，全身麻酔下にて口腔内よりガマ腫開窓術と舌下腺摘出術を施行した。手術所見で，舌下腺と嚢胞との連続性は明らかではなかったが，舌下腺を摘出すると，その後方の深い位置で，顎舌骨筋の後外方に嚢胞が認められ，その薄い壁を破ると透明で粘稠な内容液がほぼ全て流出した。顎舌骨筋には異常な裂隙は認められず，舌下腺の位置や大きさも正常であった。嚢胞を口底に開窓し，創が閉鎖しないように周囲を縫合して手術を終了した。その後再発は認めず，経過良好である。
病理組織学的所見：摘出した舌下腺は，多くの導管は拡張し（写真４），導管周囲に炎症性細胞の浸潤を認め，一部で導管の破綻がみられた（写真５）。

症例２
患者：17歳，女性。
初診：平成９年2月3日。

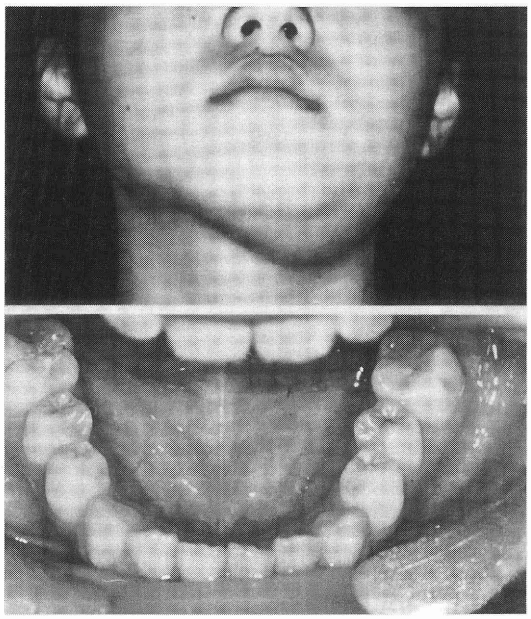

写真 6　上　初診時顔貌写真
下　初診時口腔内写真

主訴：左側顎下部の腫脹。
既往歴，家族歴：特記事項なし。
現病歴：平成８年２月頃から左側顎下部の軽度の腫脹を自覚していたが，痛みがないので放置していた。同年12月，某大学口腔外科受診し，唾石症の診断にて唾石摘出術を受けたが，腫脹は消退せず，心配になり当科受診した。
初診時現症：
全身所見：身長161cm，体重51kg。発熱はなく全身状態は良好であった。
口腔外所見：左側顎下部に，表面皮膚正常のびまん性の腫脹を認め，触診にて非常に柔らかく，波動を触れた。所属リンパ節には異常はなかった（写真６上）。
口腔内所見：口底部に腫脹はなく，舌下小丘からの唾液の流出は良好で，排膿もなかった（写真６下）。触診にて左側口底部に唾石摘出術後の瘢痕を触知した。
CT 所見：造影後の軟組織表示の前額断では，左側舌下隙と連続し，顎下隙，傍咽頭隙，頭蓋底部にかけ，不整形で筋に入り込むような形態でありながら連続性を有する広範囲に進展した嚢胞様病変を認めた（写真７）。その density は筋より低くほぼ均一でほとんど造影されなかった。また，病変は舌下隙から顎下隙へ顎舌骨筋の後外方をまわって進展していた。上顎洞上方レベルでの軸位断では，病変は咽頭側壁外方で外側翼突筋後方の傍咽頭隙に存在し，上端は頭蓋底にまで達していた（写真８）。
臨床診断：左側顎下型ガマ腫。
処置及び経過：CT 撮影後，顎下部より穿刺吸引を行ったところ，かなり粘稠な唾液と思われる内容液を約７ ml 吸引した。平成９年３月７日，全身麻酔下にて口腔内よ

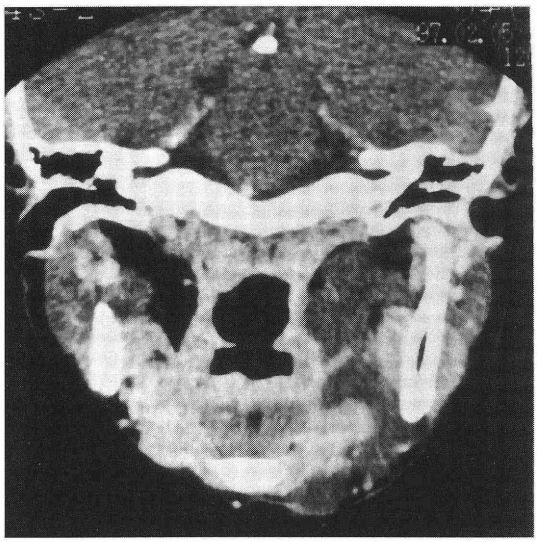

写真7　術前のCT所見（前額断像）

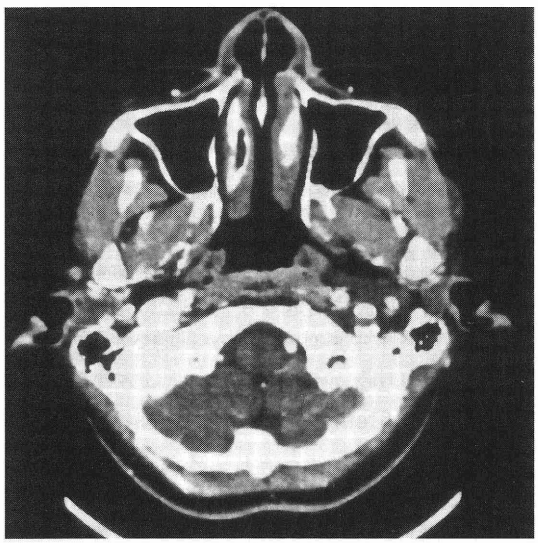

写真8　術前のCT所見（軸位断像）

り，ガマ腫開窓術と舌下腺摘出術を施行した。舌下隙に明らかな嚢胞の存在はみられず，舌下腺と嚢胞との直接の連続性は認められなかった。舌下腺の位置や大きさは正常であり，顎舌骨筋に裂隙などの異常はなかった。舌下腺摘出後，顎舌骨筋の後外方，口峡咽頭部の粘稠な内溶液を含む嚢胞を口腔内に交通させ，ドレーンを挿入して手術を終了した。術後，残留した内溶液を流出させる目的で開窓部にチューブを留置し，更にポリーと枕子による圧迫を行った(写真9)。その後の経過は良好であり，再発はなかった。

病理組織学的所見：摘出した舌下腺は，一部で腺房崩壊があり粘液の組織隙への流出がみられた(写真10)。同部には泡沫状マクロファージとリンパ球の軽度の浸潤を伴い，粘液成分の局所的停滞貯留が観察された。

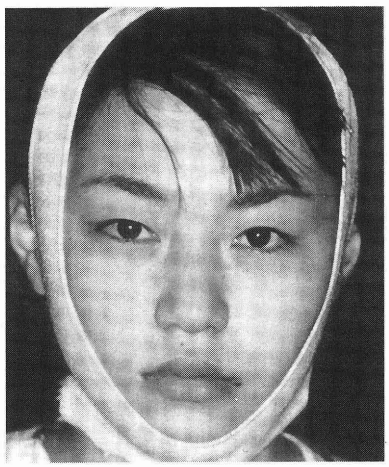

写真9　圧迫中

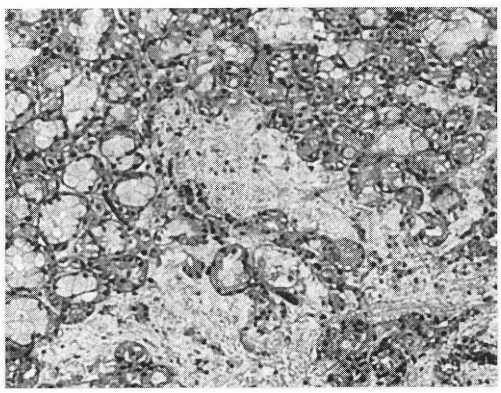

写真10　摘出物の病理組織像（H-E染色 x50）

考　　察

1．成因について

ガマ腫の多くは，舌下腺からの唾液の漏出により形成されると言われている[3,4]。唾液の漏出の原因については今のところ定かではないが，外傷や異物，炎症などによる機械的な導管の損傷または舌下腺の導管の奇形などにより，唾液が周囲組織に漏出すると言われており[3]，これを囲むように肉芽組織が増殖して嚢胞が形成されると考えられている。

症例1では，術前のCTで病変と舌下隙との連続性が示唆されたにもかかわらず，手術所見では病変と舌下腺との連続性がみられなかった。しかし，病理組織学的には導管の拡張がみられ，導管周囲には炎症性細胞が浸潤しており，一部導管の破綻も認められたことから，何らかの原因で舌下腺唾液が周囲組織に漏出したと思われたが，明らかな外傷や異物，炎症などの既往はなく，その原因を特定することはできなかった。

症例2でも，術前のCTで舌下腺との連続性が示唆されたが，症例1と同様に手術時病変と舌下腺の連続は確

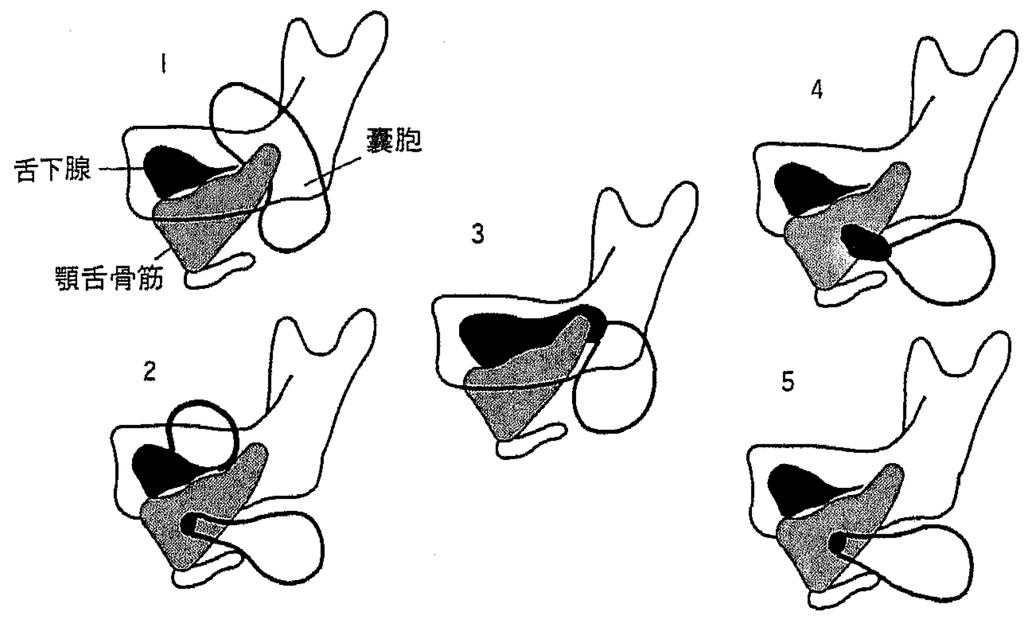

図1　顎下部への進展様式（篠原ら[5]より引用）

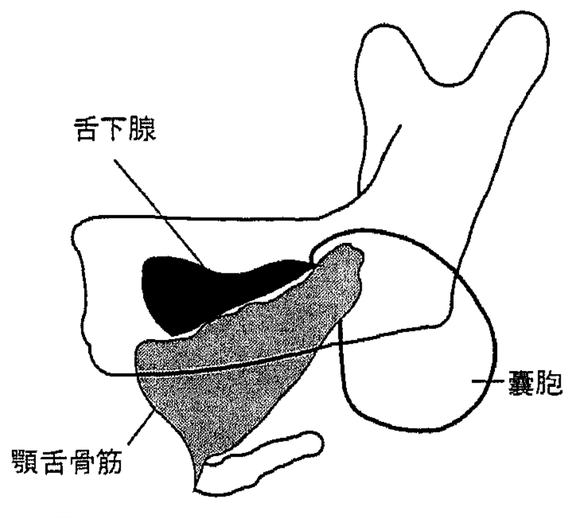

図2　今回の症例の進展様式

認できなかった。本例では唾石摘出を受けた既往があった。しかし唾石摘出後も腫脹が消退しなかったことから，直接の原因とは考えにくいが，それが舌下腺導管からの唾液漏出の原因となった可能性を完全には否定できないように思われる。唾石摘出前から顎下部に腫脹がみられていたので，唾石摘出の手術そのものによる周囲組織へのダメージ，あるいは術後の瘢痕がその成因となった可能性はないであろう。病理組織学的には腺房崩壊や粘液の組織隙への流出，貯留が観察されたので，その原因は明らかではないが，舌下腺唾液の漏出が嚢胞の成因となったと考えられた。また，2症例とも舌下腺摘出後に再発がなかったことからも舌下腺との関わりが推測された。

2．顎下部への進展様式について

篠原ら[5]は嚢胞の顎下部への進展様式を5型に分類し（図1），漏出した唾液の進展の仕方には，1（舌下，顎下型），3（顎下型）のように顎舌骨筋の後方から下方に拡がるもの，2（舌下，顎下型），4（顎下型），5（顎下型）のように顎舌骨筋を貫いて下方に拡がる二通りの経路があるとしている。顎舌骨筋の後方から拡がるものは，3のように舌下腺が顎舌骨筋の後方まで発達しているという解剖学的な理由による場合，また，顎舌骨筋を貫いて下方に拡がったものでは，先天的，あるいは後天的に2，5のように顎舌骨筋の異常な裂隙があったり，

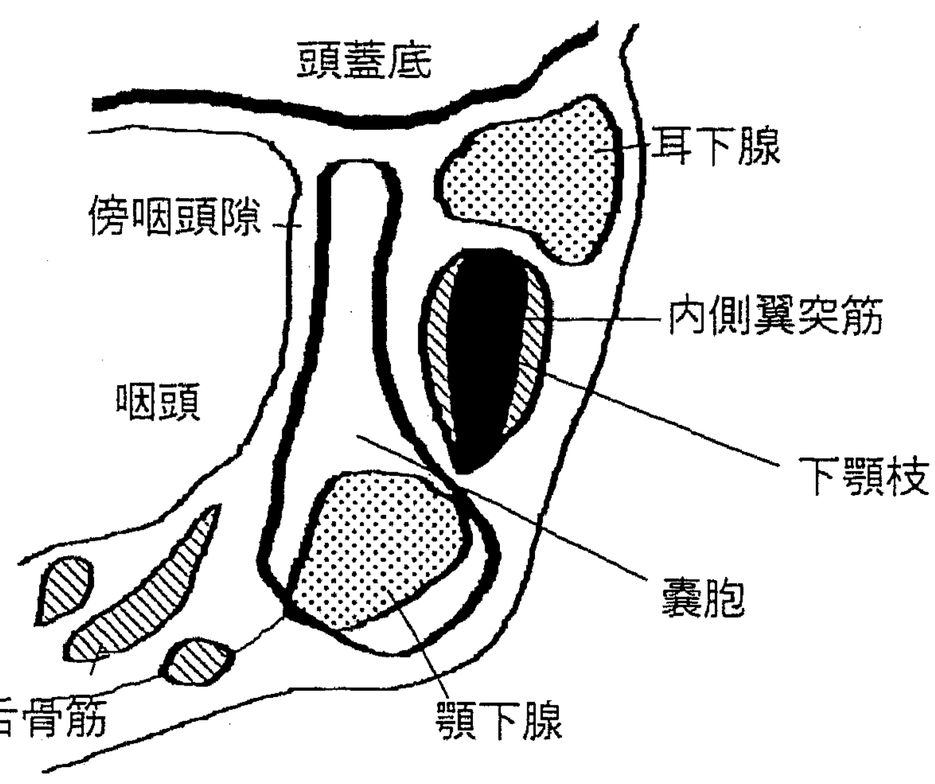

図3　進展範囲

4のように舌下腺が同筋から下方に突出して存在するケースがあると述べている。今回の2症例では，手術時，顎舌骨筋に異常な裂隙を認めなかったことから，2，5のパターンではなく，また舌下腺が同筋から下方に突出している所見も認めなかったので4も否定される。また，舌下腺が極度に後方まで発達しているという所見はなかったことから3にも属さないと考えられる。舌下部には症状を呈さなかったことからは1にも属さない。従って1から5のいずれにも分類されず，舌下腺から漏出した唾液が舌下部に大きく貯留することなく顎舌骨筋の後方を経由して顎下部へ進展したと考えられた（図2）。CT所見では舌下隙にも連続した嚢胞の存在がみられたが，手術時には同部に明らかな唾液の貯留が認められなかった。これは，術前に内溶液の吸引を行ったことが関係している可能性も考えられよう。

3．進展範囲について

今回経験した2症例の共通した特徴的な所見は，術前のCTで確認された病変の広範囲な進展である（図3）。病変は口腔内には症状を現さずに舌下隙から顎下隙に及び，内側翼突筋と咽頭側壁との間すなわち傍咽頭隙を経て上方へ進展し，茎状突起前縁に沿って頭蓋底にまで達していた[6]。病変内部には不完全な隔壁様の構造を認めるものの全て一連のものであることから，組織隙の抵抗の少ない筋膜隙の沿い広範囲に進展したと考えられた。このような広範囲な進展をしたガマ腫の報告はほとんどない。2例の共通する所見として，手術時，嚢胞はかなり深在性に存在し，このことが嚢胞が顎下部にとどまらず傍咽頭隙を経て頭蓋底にまで細長く進展した理由であると考えられる。臨床的にも腫脹は大きく，病変の広範囲な進展が予測されたが，CTによりその範囲を正確に知ることができた。今回の症例のように，咽頭周囲への進展を認め，腫瘍性病変との鑑別や隣接軟組織との関係を確認する必要のある症例では，CTによる精査が臨床

診断に非常に有用であると思われた[7,8]。

4．治療方法について

顎下型ガマ腫の根治的な治療には，唾液の漏出によって二次的に形成されたいわゆる嚢胞の摘出だけでは十分ではなく，漏出に対する処置，すなわち漏出部位の閉鎖あるいは原因となっている腺の摘出が必要である[2,3,9,10]。今回経験した2症例は，舌下部から頭蓋底にまで達し，口底からも遠かったため，嚢胞の開窓のみでは再発する可能性が高く，原因となる腺の摘出は不可欠と考え舌下腺の摘出を併用した[5,7,11]。顎下部に拡大したガマ腫の治療法としては圧迫療法もある。これは，原因となる舌下腺の摘出は行わず，貯留物を吸引後しっかりと圧迫することによって再度の漏出，貯留を抑え，その間に漏出部位に瘢痕形成を起こさせ，同部を閉鎖させることを目的として考案された方法である[12]。しかし，今回の症例では進展範囲が極めて広かったため，圧迫療法のみでは無理と考え舌下腺摘出を行った。症例2では術後，隙に残存した唾液を排出させることを目的として開窓部にチューブを留置して顎下部の圧迫を行った。2症例とも再発はなく，経過良好であることから，治療方法の選択は適切であったと考えている。

結　　語

CTにより傍咽頭隙に進展し頭蓋底にまで達した巨大な顎下型ガマ腫2症例を報告した。2症例ともに舌下腺摘出術と嚢胞開窓術を行い，良好な結果が得られた。

本論文の要旨は，第24回（社）日本口腔外科学会北日本地方会（1998年6月13，14日　新潟）において発表した。

引　用　文　献

1）石田　恵：口腔粘液嚢胞の臨床的ならびに組織学的研究．口病誌　47：447-464　1980.
2）Catone, G., Ala, B., et al.： Sublingual grand, mucus-escape phenomenon-treatment by excision of sublinual grand. J Oral Surg 27：774-786 1969.
3）Roediger, W. E. W., Lloyd, P., et al.: Mucous extravasation theory as a cause of plunging ranulas. Br J Surg 60：720-722 1973.
4）Roediger, W. E. W. and Kay, S.: Pathogenesis and treatment of plunging ranulas. Surg Gynecol Obstet 144：862-864 1977.
5）篠原正徳，左　春喜，他：顎下型ガマ腫（Plunging ranula）の臨床的，組織学的検索．日口外誌　30：222-227　1984.
6）木下靭彦，川畑　守，他：顎下部より頭蓋底部に及んだ粘液嚢胞の1例．日口外誌　24：1136-1140 1978.
7）奥村康明，安岡　忠，他：顎下型ガマ腫の1症例と当科における過去6年間のガマ腫の臨床的検討．日口科誌　38：745-751　1989.
8）松田拓己，濱本宜興，他：ガマ腫38例の臨床統計的検討．日口外誌　41：145-147　1995.
9）Black, R. J. and Croft C. B.: Ranula: pathogenesis and management. Clin Otolaryngol 7：299-303 1982.
10）Takimoto, T., Sato, T., et al: Reevaluationof treatment of ranula. Auris Nasus Larynx 16：165-168 1989.
11）上田　健，中島民雄，他：顎下型ガマ腫の2症例．日口外誌　25：1208-1213　1979.
12）大類　晋，石川　誠，他：唾液腺貯留嚢胞に対する吸引・圧迫療法．日口科誌　42：585-589　1993.