— 臨床 —

両側性多発性顎下腺唾石症の１例

○加 納 浩 之・横 林 敏 夫・清 水 武・五 島 秀 樹

長野赤十字病院口腔外科
（主任：横林敏夫部長）
（受付：平成10年11月２日；受理：平成10年12月９日）

Bilateral Multiple Submandibular Sialolithiasis: report of a case

Hiroyuki Kanoh, Toshio Yokobayashi, Takeshi Shimizu, Hideki Gotoh

Department of Oral and Maxillofacial Surgery, Nagano Red Cross Hospital
(Chief: Dr. Toshio Yokobayashi)

Key words : Bilateral（両側性），Multiple（多発性），Sialolithiasis（唾石症），Submandibular gland（顎下腺）

Abstract : A case of bilateral multiple submandibular sialolithiasis is reported . A 78-year-old man was referred to us because of a swelling on the left side of the submandibular region. Radiographic examination revealed the presense of salivary stones bilaterally in the submandibular areas. The swelling subsided after chemotherapy . Sialithotomy was not performed because the patient did not want further treatment. He visited us again 3 years later complaining of swellings on both sides of the submandibular regions. Radiographically, there were 8 stones in the right submandibular gland, 3 stones in the right submandibular duct and 2 stones in the left submandibular duct. They were all removed by sialoadenectomy and sialithotomy with the patient under general anesthesia. The patient made an uneventful recovery.

抄録：唾石症が両側性に発生することは少なく，顎下腺唾石症例の２％程度である。さらに唾石の個数についてみると，両側性唾石症の多くが，左右１個づつの計２個のものが多く，多発性に発生するものは稀である。

今回我々は，両側性多発性に発生した顎下腺唾石症につき，３年４か月間の唾石の数，大きさ，位置の変化を観察することができたので，若干の考察を含めて，その概要を報告する。

患者は78歳の男性で，左側顎下部の腫脹を主訴に平成５年１月19日，当科を受診した。X 線写真にて，右側顎下腺腺体相当部に８個，導管開口部付近に10個，左側顎下腺腺体相当部に１個，導管開口部付近に２個の唾石と思われる X 線不透過像を認めた。消炎療法にて症状が消失したため，患者の都合で来院せず，唾石の摘出は行わなかった。その後，症状はなかったが，平成８年４月頃より両側顎下部に腫脹が出現するため，同年５月２日，当科を再診した。X 線写真にて，右側では顎下腺腺体相当部に６個，導管開口部付近に３個の，左側は顎下腺導管相当部に２個の唾石様不透過像を認めた。初診時の X 線写真と比較すると，右側では，腺体相当部のものは個々の X 線不透過像が大きさを増し，また癒合したと思われるものもあり，数は６個であった。また，導管開口部のものは，７個は自然排出したと思われ，３個のみ認められた。左側では初診時に腺体内にあったと思われる唾石が，唾液の排出に伴い導管内に押し出され，もともと導管開口部付近にあった１個と癒合し，３年の経過を経て棒状の X 線不透過像を形成したと思われた。全身麻酔下に，右側は口腔外より顎下腺摘出術，左側は口腔内より顎下腺唾石摘出術を施行した。術後の経過は良好で，再発は認めない。

＜緒　　言＞

唾石症は，唾液腺腺体内から導管内にかけて結石を生じ，摂食時唾液分泌量増加に伴い，腫脹，疼痛などの症状が増強する疾患である。唾液腺疾患の中では，比較的頻度の高いもので，好発部位は顎下腺である。しかし，多くは片側性単発性で，両側性多発性のものは稀である。

今回我々は，両側性多発性に発生した顎下腺唾石症を経験し，３年４か月間の経過での唾石の数，大きさ，位置の変化を観察したので，若干の考察を加え，その概要を報告する。

＜症　　例＞

患者：78歳，男性
初診：平成５年１月19日
主訴：左側顎下部の腫脹
既往歴：昭和57年より食道裂孔ヘルニア，逆流性食道炎にて某病院内科より投薬加療を受けている。
家族歴：特記事項なし
現病歴：平成５年１月頃より左側顎下部の腫脹を自覚し，かかりつけの内科医に相談したところ，当科を紹介され来院した。

＜現　　症＞

全身所見：体格，栄養とも中等度で，他には特記事項なし
口腔外所見：左側顎下部に比較的境界明瞭な腫脹を認め，触診にて弾性硬で，圧痛を認めた。右側には特に症状は認めなかった。
口腔内所見：左側舌下ヒダに沿い粘膜の腫脹，発赤を認め，双合診にて，同部に唾石様の硬固物を触知した。右側には特に症状は認めなかった。左右とも顎下腺開口部より唾液の流出は認めなかった。

X線写真所見：パノラマX線写真にて，右側顎下腺腺体相当部に８個，左側顎下腺腺体相当部に１個の唾石と思われる類円形から長円形のX線不透過像を認めた。（写真１，２，３）また，同日撮影の咬合撮影法X線写真にて，右側顎下腺導管相当部に数珠つなぎ様に10個，左側導管開口部付近に２個の唾石と思われるX線不透過像を認めた。（写真４）

臨床診断：両側性多発性顎下腺唾石症，左側顎下腺炎
処置および経過：初診時，経口抗生剤を処方し，消炎後に摘出術を予定したが，患者の都合で来院しなかった。その後も何度か腫脹が出現したが，疼痛なく放置していた。平成８年４月中旬より両側顎下部の腫脹がひどくな

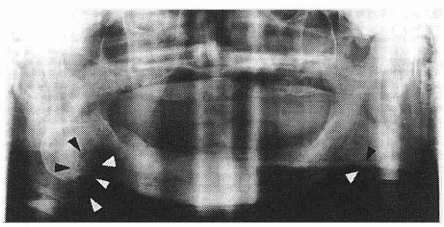

写真１：平成５年１月19日，初診時パノラマX線写真。右側顎下腺腺体相当部に８個，左側顎下腺腺体相当部に１個のX線不透過像を認める。

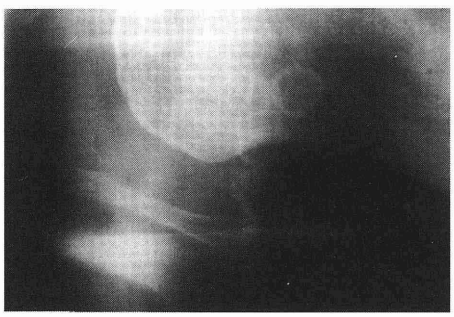

写真２：平成５年１月19日，初診時パノラマX線写真。右側顎角部の拡大。顎下腺腺体相当部に８個のX線不透過像を認める。

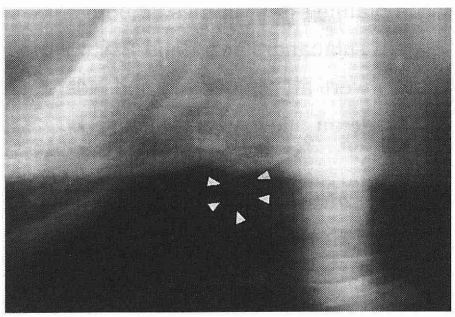

写真３：平成５年１月19日，初診時パノラマX線写真。左側顎角部の拡大。顎下腺腺体相当部に１個のX線不透過像を認める。

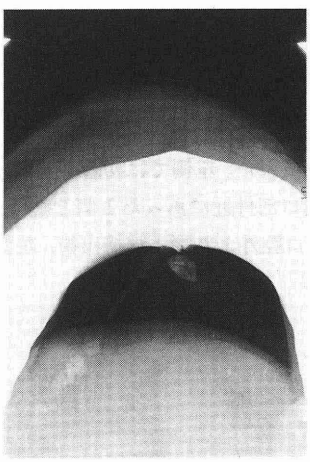

写真４：平成５年１月19日，初診時咬合撮影法X線写真。右側顎下腺導管相当部に数珠つなぎ様に10個，左側導管開口部付近に２個のX線不透過像を認める。

り，再度同医に相談したところ，当科受診すすめられ，平成８年５月２日受診した。

再診時には，右側顎下部に比較的境界明瞭で，半球状の腫脹を認め，左側顎下部にもびまん性の腫脹を認めた。被覆皮膚は正常で，触診にて弾性硬で，軽度の圧痛を認めた。（写真５）また，口腔内は，両側舌下ヒダに沿いびまん性に腫脹し，開口部付近の粘膜には発赤を認めた。顎下部圧迫にて，左側顎下腺開口部より排膿を認め，触診にて，両側導管開口部付近に唾石様硬固物を触知した。右側の顎下腺開口部より唾液の流出は認めなかった。（写真６）

再診時のパノラマＸ線写真にて，右側では顎下腺腺体相当部に６個の，左側は顎下腺導管相当部に２個の唾石様不透過像を認めた。（写真７）また，咬合撮影法Ｘ線写真にて，右側顎下腺導管開口部付近に３個の，左側顎下腺導管開口部付近に類円形のもの１個，導管の走行に沿った様に棒状のもの１個の計２個の唾石様不透過像を認めた。（写真８）

以上の所見より，右側は顎下腺体内および導管開口部付近に，左側は，顎下腺導管内に唾石を認める両側性多発性顎下腺唾石症と診断した。右側は口腔内からの唾石の摘出は困難なため口腔外より顎下腺腺体ごと，左側については唾石は導管内のため口腔内よりのアプローチにて，顎下腺唾石摘出術を行うこととした。平成８年５月13日入院したが，入院当日に口腔内より唾石と思われる硬固物が１個，自然排出された。排出された唾石の形，大きさと咬合撮影法Ｘ線写真を比較したところ，右側導管開口部に存在した唾石と思われた。同年５月14日，全身麻酔下にて，口腔外より右側顎下腺摘出術，口腔内より左側顎下腺導管内唾石摘出術を施行した。手術時，右側顎下腺腺体内の腺管移行部付近に６個，左側顎下腺導管内に２個の唾石を認めた。術後，１年８か月経過した現在，特に異常は認めず経過は良好である。

摘出物所見：唾石はいずれも黄白色で，摘出時に，層状についていたものは崩れ，棒状の形の唾石は折れたが，右側腺体内には，大小あわせて計６個認め，総重量0.6g，最も大きいものが，21×４×３ mm，次いで８×６×６

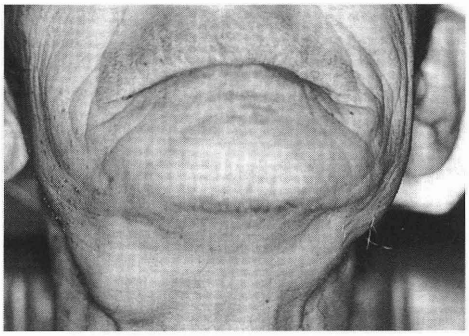

写真５：平成８年５月２日，再診時の口腔外写真。両側とも顎下部に比較的境界明瞭な腫脹を認める。右側は著明である。

写真６：平成８年５月２日，再診時の口腔内写真。両側顎下腺開口部に発赤があり，舌下ひだに沿ってびまん性の腫脹を認める。

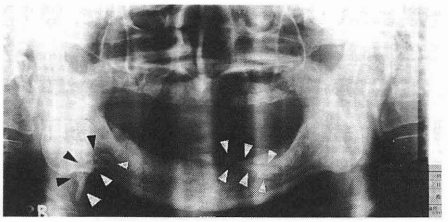

写真７：平成８年５月２日，再診時のパノラマＸ線写真。右側顎下腺相当部にＸ線不透過像を６個，左側顎下腺導管相当部に棒状，球形のＸ線不透過像を１個づつ認める。

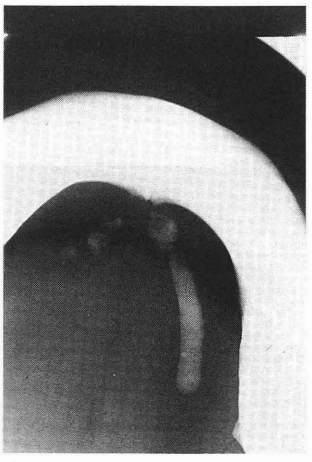

写真８：平成８年５月２日，再診時の咬合撮影法Ｘ線写真。右側顎下腺導管開口部付近に３個の，左側顎下腺導管開口部付近に類円形のもの１個，導管の走行に沿った様に棒状のもの１個の計２個の唾石様不透過像を認める。

mmであった。左側導管内唾石は，計２個で総重量0.3g，長いものが25×３×３ mm，その前方にあったものが６×４×３ mmであった。（写真９）

病理組織学的所見：摘出した右側顎下腺の病理組織所見では，腺房細胞はほとんど認められず，小葉間は線維化を呈し，萎縮傾向が認められた。導管周囲には，リンパ球および形質細胞を主体とした慢性炎症性細胞の高度浸潤が認められた。

結石分析：両側とも，リン酸カルシウムが多く，それぞれ58%，52%で，次いで，タンパク，炭酸カルシウムよりなっていた。

＜考　　察＞

唾石症が両側性に発生することは少なく，その頻度は顎下腺唾石症例の0.4から２%程度である。我々が渉猟した限りでは，本邦において両側性に認められた顎下腺唾石症は自験例も含めて35例であり，さらに唾石の個数についてみると多くが両側１個づつの計２個のものが多く，多発性に発生したものは，そのうち７例にすぎない[1~12]。当科においても開設より13年間で，顎下腺唾石症195例，耳下腺唾石症11例の合計206例であったが，両側性に発生したものは，本症例１例のみであった。

本症例では，手術時には，唾石は右側顎下腺腺体内に６個，左側顎下腺導管内には２個，計８個認められた。一般に唾石が複数個認められた場合，もともと１個の唾石が機械的刺激により分割されたとするのと，個々の唾石がおのおの独自に形成されたとする２つの考え方が成立する[2,13,14]。本症例については，平成５年に一度来院しＸ線写真にて唾石が確認されており，これと平成８年の手術前に撮影したＸ線写真を比較することができた。平成５年のＸ線写真では，右側腺体相当部に８個，導管相当部に10個の，左側腺体相当部に１個，導管相当部に２個の唾石様不透過像が確認された。初診時および約３年４か月後の再診時のＸ線写真を比較すると，右側では，腺体相当部のものは個々のＸ線不透過像が大きさを増し，また下方に存在したものは癒合したと思われ棒状を呈しており，数は６個であった。また，導管開口部のものは，７個は自然排出したと思われ，３個のみ認められた。左側では初診時に腺体内にあったと思われる唾石が，唾液の排出に伴い導管内に押し出され，もともと導管開口部付近にあった１個と癒合し，３年の経過を経て棒状のＸ線不透過像を形成したと思われた。唾石は，核様物を中心とした層状構造を示すとされており[4,15]，本症例は３年間の経過からみて，核となる唾石に層状に無機成分が沈着し大きな唾石を形成したり，いくつかの核となる小さな唾石が，腺体内または導管内で互いに癒合し，棒状の唾石が形成されたのではないかと推察される。

文献的には，両側性に発生した唾石症であっても，疼痛，腫脹等の臨床症状は片側のみに現れることが多いようであるが[2,5]，本症例では，平成５年には左側に腫脹が出現し，平成８年には両側の顎下腺相当部に腫脹，疼痛が認められた。

唾石症の治療法については，一般に開口部付近や移行部唾石は口腔内から，腺体内唾石は口腔外からの外科的摘出術が行われている。しかし，可能な限り腺体は保存するべきであるという説もある[16]。本症例については，過去に何度か炎症を繰り返しており，右側では，唾石の存在部位が腺体内部と考えられたため，顎下腺腺体ごとの摘出を行った。また，両側性の唾石症の場合は，安全性を考えて，まず片側の唾石摘出を行い，２，３か月後に反対側の唾石摘出を行うのが通常である[2,3]。本症例では，左側の唾石は，導管内の開口部付近に存在し口腔内からの摘出が容易であることが予想されたため両側同時に唾石の摘出を行った。術後の口腔内乾燥感，唾液分泌減少等の自覚症状もなく術後の経過は良好である。

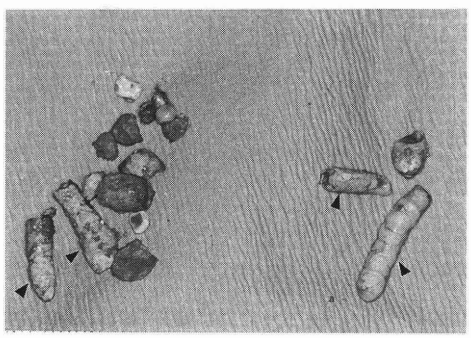

写真９：摘出した唾石。左は右側顎下腺腺体内の唾石，右が左側顎下腺導管内の唾石。矢印で示したものは，摘出時に折れたが，もとは棒状を呈していた。

＜結　　語＞

今回，我々は78歳男性に発生した，両側性多発性顎下腺唾石症の１例を経験したので，若干の考察を加えてその概要を報告した。

＜引　用　文　献＞

1）熊谷正浩，飯塚芳夫，他：両側性扁桃結石を併発した両側性顎下腺唾石症の１例．口科誌　43：252-256 1994.

2）永井省二，杉原一正，他：両側にみられた顎下腺導管内唾石症の１例．日口外誌　32：688-695 1986.

3) 阪井丘芳，飯田征二，他：両側性に発生した耳下腺唾石症の１例．口科誌　46：187-190 1997．
4) 木下靖朗，高田良彦，他：両側性（多発性）顎下腺唾石症の３例．日口外誌　29：1113-1118 1983．
5) 岩成進吉，堀　稔，他：両側性顎下腺唾石症の２例．日口外誌　30：1104-1113 1984．
6) 松村佳彦，乾　真登可，他：顎下腺唾石症95例の臨床統計的検討．口科誌　46：112-116 1995．
7) 水野吉広，福田　博，他：唾液腺疾患の臨床的検討―第１報　12年間の臨床統計―．日口外誌　28：903-915 1982．
8) 江馬博子，水野明夫，他：当科における唾石症の臨床統計的検討．口科誌　35：470-475 1986．
9) 浜本宜興，本間尚子，他：唾石症77例の臨床的検討．口外誌　36：599-606 1990．
10) 左坐春善，篠原正徳，他：唾石症の臨床的統計的検索．日口外誌　29：1304-1309 1983．
11) 川本洋子，尾崎登喜雄，他：当科でみられた唾石症および静脈結石に関する臨床的検討，日口外誌．28：416-423 1982．
12) 武田祥子，川口哲司，他：唾石症に関する臨床的検討．日口外誌　40：155-160 1994．
13) 森本佳成，藤本昌紀，他：顎下腺導管内に発症した多発性唾石症の１例．日口外誌　43：760-762 1997．
14) 田中信幸，嶋田修士，他：顎下腺多数唾石症の１例．日口外誌　41：438-440 1995．
15) 山城正宏，金城　孝，他：唾石の性状に関する研究．日口外誌　32：713-717 1986．
16) Whinery J. G.: Salivary calculi. J Oral Surg. 12：43-47 1954．