

臨床病理検討会レポート

〔第16回〕 頬粘膜癌

日時：1998年11月26日

新潟大学歯学部口腔病理学講座・口腔外科学第一講座

小田 陽平

新潟大学歯学部口腔外科学第二講座

宮浦 靖司

新潟大学歯学部歯科放射線学講座

勝良 剛詞

症 例 提 示

患者：73歳，男性

初診：1996年3月12日

主訴：右側頬部，顎下部の腫脹

既往歴：甲状腺機能亢進，陈旧性脳梗塞，心房細動，高血圧症，高脂血症

現病歴：1996年2月下旬，右側頬粘膜部と顎下部の有痛性腫脹を自覚した。その後も症状改善しないため，某歯科を受診し，紹介され，本学第二口腔外科に来院した。

初診時現症

全身所見：身長159cm，体重58kg，体温37.3℃，脈拍76/分（不整），食欲不振あり。

口腔外所見：右側頬部から耳下腺咬筋部に弾性硬の腫瘍を触知した。また，右側顎下部に大きさ70×40mmの分葉状のリンパ節を触知し，弾性硬で圧痛があった。さらに，上，中頸部にも腫大リンパ節を触知した。

口腔内所見（図1）：右側頬粘膜に大きさ30mm×30mmの表面凹凸不整，広基性の腫瘍が認められた。触診で弾性硬，易出血性で，接触痛があった。また，その前下方部にも直径10mmと8mmの広基性の腫瘍が認められた。

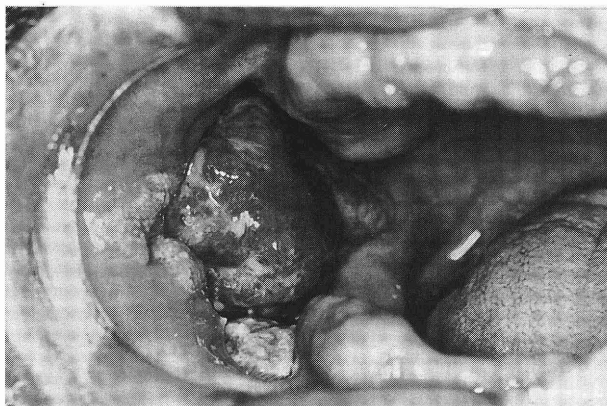臨床検査所見：白血球10000/ μ l，血清カルシウム10.6mg/dl，CRP8.4mg/dlと高値を示した。また，心電図で虚血性ST変化と心房細動が認められた。臨床診断：右側頬粘膜癌（T₄N₃M₀）処置および経過：1996年3月13日に入院。細胞診でパピニコロウクラスIV，生検で扁平上皮癌の病理診断を得た。高齢者の高度進展症例で，全身状態も不良であったため，手術の適応ではないと判断し，治療は3月25日より放射線，化学療法を同時併用した温熱療法を行った。放射線療法は5月15日まで原発巣と右側頸部に⁶⁰Co計70Gyの照射を行った。この間，右側顎下部と右側上内，中内深頸部を中心に温熱療法（マイクロ波空間放射型装置，43℃40分間）を週1回，計5回施行した。化学療法は5-FUを一日125mg，計2125mgとCDDP 10mg（温熱療法時），計50mgを動注した。治療により原発巣は消失し（図2），また，右側顎下部および上，中頸部の転移リンパ節も著

図 1

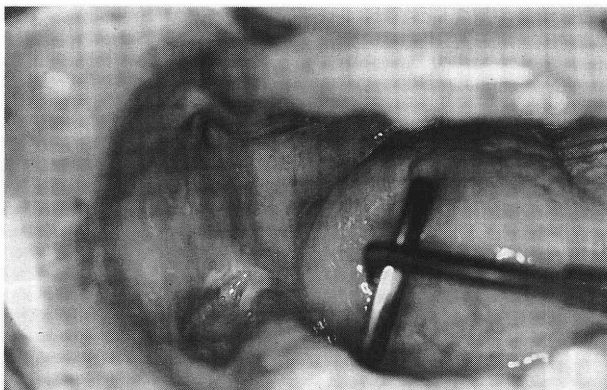


図 2

明に縮小した。しかし，6月3日の胸部X線写真で肺に多発性の転移巣が認められた。また，高カルシウム血症にも改善がみられないため，6月25日から一日3000mlの輸液とbisphosphonateの投与を行い，血清カルシウムの補正を行った。栄養管理は経管で行った。肺転移巣に起因する肺炎は徐々に進行し，7月14日より呼吸状態が悪化し，7月18日呼吸不全のため死亡した。（宮浦）

画 像 所 見

初診時画像所見

X線コンピュータ断層撮影（以下CT）（96.3.13）

右頬部に造影される軟組織病変が認められた（図3a）。この病変は上方は上顎歯槽部と下顎枝の間より，下方は下顎骨体部頰側から顎下部の転移リンパ節と連続していた。前方は頬筋との境界が不明瞭のため評価できず，後方は下顎枝前縁まで及んでいた。しかし，接している下顎骨には明らかな皮質骨の破壊は認められなかった。この病変下方の顎下部，上頸部から中頸部にかけて多数の中心壊死を伴う腫大リンパ節が認められた（図3b）。

磁気共鳴画像（以下MRI）（96.3.18）

病変は造影後T1強調像で筋よりもやや強く造影され

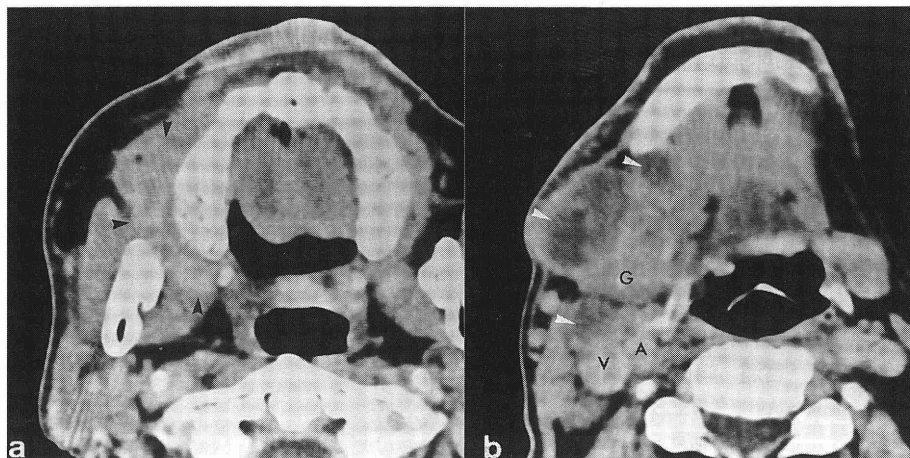


図3 初診時CT 経静脈造影後軟組織表示(軸位断像) a: 頰部 造影される軟組織病変(黒矢頭)は頰筋, 表情筋, 内側翼突筋, 咬筋と接し, 境界不明瞭である。b: 頰部 多数の中心壊死を伴う腫大リンパ節(白矢頭)。顎下腺, 顎二腹筋前腹, 胸鎖乳突筋との境界は不明瞭で, 一部は内頸静脈, 総頸動脈と近接している。
V: 内頸静脈, A: 総頸動脈, G: 顎下腺

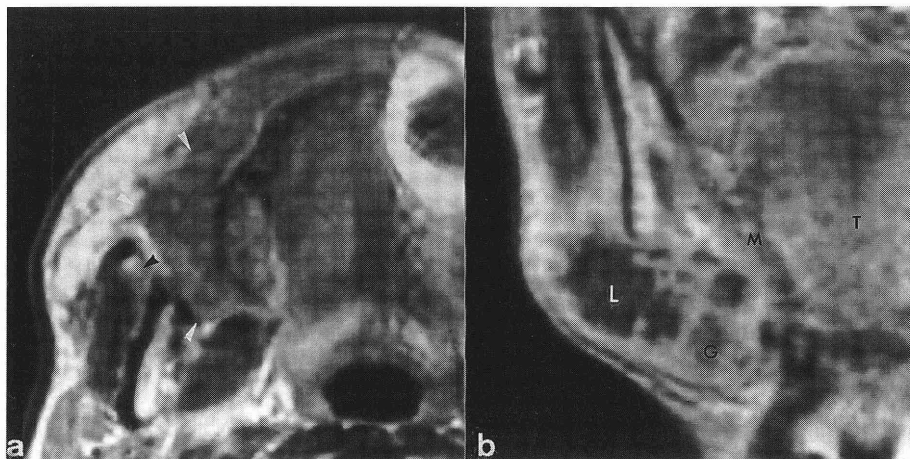


図4 初診時MRI 経静脈造影後T1強調画像 a: 軸位断像 造影される軟組織病変(白矢頭)。隣接する筋との境界は不明瞭である。咬筋も前縁の一部は病変と同様の信号強度を示す(黒矢頭)。b: 冠状断像 癒合した腫大リンパ節。顎舌骨筋, 顎下腺との境界は不明瞭である。
G: 顎下腺, L: 腫大リンパ節, M: 顎舌骨筋, T: 舌

た。病変の進展範囲の評価はCTと同等であった(図4 a, b)。

超音波断層撮影(以下US)(96.3.12)

右顎下部, 上頰部から中頰部にかけて辺縁不整で内部低エコーな腫大リンパ節が数個認められた(図5 a, b)。

胸部X線撮影(96.3.14)

明らかな異常所見は認められなかった。

シンチグラフィー(以下シンチ)(骨シンチ96.3.22, 腫瘍シンチ96.3.29)

骨シンチ, 腫瘍シンチともに右頰部から下顎右側にかけて集積が認められたが, その他の部位には明らかな集積は認められなかった。

以上の画像所見から巨大な転移リンパ節を伴う右頰部を中心とする悪性腫瘍と診断され, 腫瘍は頰筋, 表情筋,

咬筋, 内側翼突筋, 顎下腺, 顎舌骨筋, 顎二腹筋前腹, 内頸静脈などに広範囲に進展している可能性があった。

治療は96年3月25日から5月15日にかけて温熱, 化学療法併用の ^{60}Co による放射線治療を通常分割で右頰部から右中頰部にかけて直交2門, 右下頰に前方1門で線量50Gyを投入し, その後, 頰部から中頰部にかけて左右対向2門で線量20Gyを投入した。したがって原発および腫大リンパ節領域に総線量70Gy, 右側下頰部に総線量50Gyが投入された。

治療後画像所見

CT(96.5.28)

右頰部の軟組織病変は著しく縮小した。また, 上頰部から中頰部に認められた腫大リンパ節も著しく縮小した。しかし, 依然として周囲筋との境界は不明瞭であった。

US(96.5.28)

腫大リンパ節は著しく縮小し, 内部に高エコー域の出現が認められた(図5 c, d)。以上より治療効果は画像上原発, 転移リンパ節ともに部分的治癒であった。その後, USを2回(96.6.11および96.7.9)行ったが, 以後, リンパ節に著明な変化は認められなかった。

胸部X線撮影

(96.5.13): 改めて見直すと左肺野に複数の小結節状陰影が認められたが, 血管影と区別するのが難しく, この時点での指摘は困難であった。

(96.6.3): 両肺野に多数の結節状の陰影が認められ, 多発性肺転移が示唆された。

(96.7.15): 死亡直前のポータブル撮影では右肺の含気は消失し, 左肺も著しい肺炎の所見を示していた。

(勝良)

病理所見

生検所見

初診時の右側頰粘膜の2カ所から採取された生検材料で, 中等度に分化した扁平上皮癌が認められ, その一方で

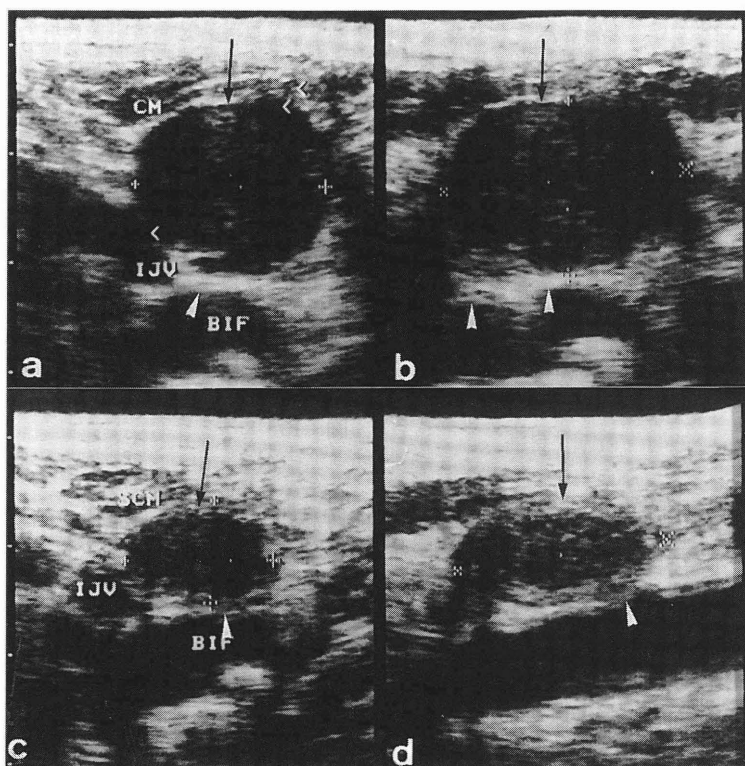


図5 US 上内深頸リンパ節(黒矢印) 初診時 a: 横断像, b: 縦断像 腫大し, 辺縁不整であるが, 頸動脈との間に境界が認められる(白矢頭)。治療後 c: 横断像, d: 縦断像 著明に縮小し, 内部に高エコー域の出現を認める。頸動脈との境界はやや不明瞭化している(白矢頭)。

は癌は表在性に広がり, リンパ球浸潤を伴っていた。他の部分では索状に, または小型の胞巣を形成して増殖しており, 角化傾向はわずかにみられるのみであった。リンパ球の反応はほとんどみられなかった(図6)。

剖検所見

剖検は死後約3時間で行われた。体格は良好で(身長: 159cm, 体重: 49.5kg), 足背, 足底を中心に浮腫がみられ, 腹部は膨満していた。右側頸下部と右側上頸部に腫大したリンパ節を触れた。

口腔粘膜は蒼白で, 貧血性であった。右側口角後方の

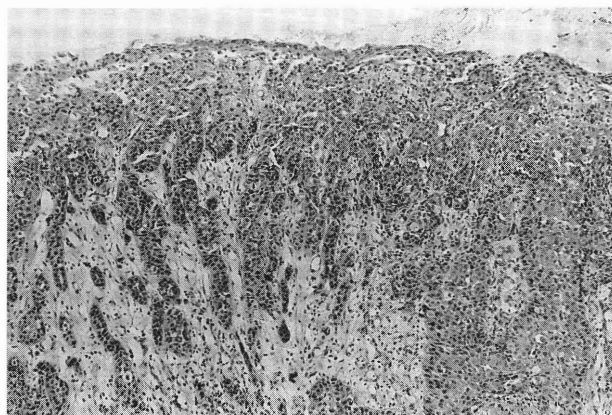

図 6

頬粘膜に直径5 mm および7 mm の出血をともなう2個の隆起があり, さらにその後方には直径約8 mm の白色ないし赤色の潰瘍性病変がみられた(図7)。組織学的にはこれらは中等度分化型, 一部低分化型の扁平上皮癌で, 小型の胞巣を形成し, または索状に密に増殖し, 角化傾向はわずかであった。潰瘍部では浸潤の著明でない表在性の癌であった(図8)。また, 臨床的には指摘されていなかったが, 舌右側縁後方には硬結を伴う潰瘍を形成する癌がみられ, 粘膜表層から深部の筋組織内へ浸潤していた。生検時と同じく, 角化傾向はわずかで, 間質は少なく, リンパ球の反応もみられなかった。これらの口腔内原発部には脈管侵襲像が多く観察された。

リンパ行性転移として, 右側頸下リンパ節に節外浸潤をともなった転移がみられた(図9)。しかし, 硬結を触れた上内, 中内深頸リンパ節相当部にはリンパ節の構造は認められず, 内部は瘢痕化し, または凝固壊死に陥っており, 明らかな癌組織はみられなかった。これはおそらく治療の結果, 壊死に至った頸部リンパ節であると考えられた。全身的にはほかに肺門部, 傍気管, 肝門部, 腸間膜などのリンパ節への転移があり, 臓器転移は肺, 腎臓, 心臓, 副腎にみられたが, これらには治療効果は明らかではなかった。

主要臓器所見

心臓: 重量420g。左心室心内膜に灰白色, 点状の転移がみられるとともに, 左右心室壁の心外膜にも転移がみられ, 心筋内へ浸潤していた。左心室前壁には心筋梗塞の瘢痕がみられた。冠状動脈は内膜が肥厚し, 内腔が狭窄していた。全身的にも動脈硬化が進行しており, 大動

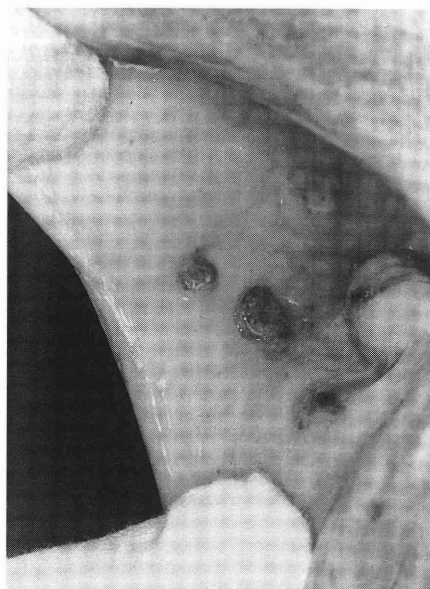

図 7

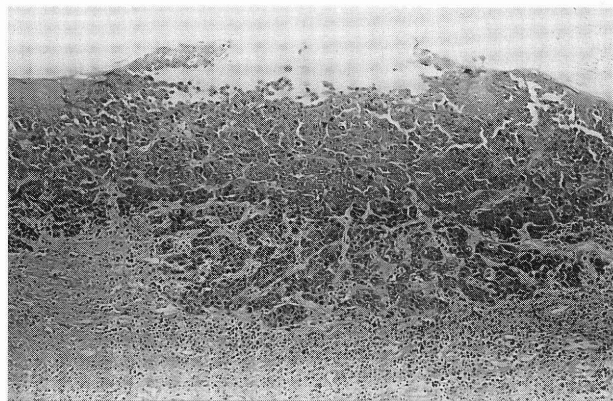


図 8

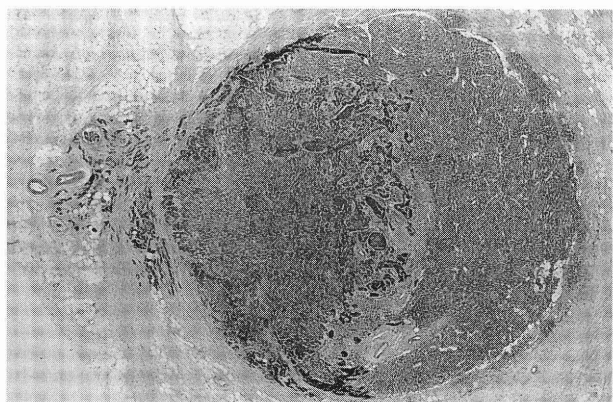


図 9

脈弓, 下行大動脈では石灰沈着や潰瘍化をとまなう高度の粥状硬化症がみられた。これらは心肥大の一要因と考えられた。

肺: 左肺530g, 右肺1170g。胸水は左150ml, 右1000mlで、いずれも淡黄色であり、軽度に混濁していた。両肺とも下葉でうっ血が明らかであった。左右主気管支内には粘稠な喀痰が貯留していた。また、左右上葉に進行した肺気腫がみられた。癌の転移は肺の全葉に認められたが、とくに右肺上葉は充実性で、含気に乏しく、点状ないし結節状の灰白色の転移腫瘍が広範に浸潤し、組織学的には原発巣と同様に角化傾向の乏しい扁平上皮癌で、胞巣中心部にしばしば壊死をとまなっていた(図10)。また、腫瘍の脈管内侵襲が多く観察された。その他の肺葉でも小結節状の転移巣が散在していた。右胸膜横隔面には播種性転移と癌性癒着があった。左肺上葉にもやはり胸膜転移がみられた。

各肺葉で気管支肺炎が遷延化した結果として、肺胞内にはつよい炎症性細胞浸潤はみられなかったが、マクロファージの浸潤、フィブリンの析出および線維化がみられ(図10)、器質化肺炎の像を呈した。増大した腫瘍の気管支圧迫による拡張不全も認められた。

肝臓: 重量1050gで、硬く、表面は粗大顆粒状であった。比較的大型の偽小葉と狭い小葉間間質からなり、粗大結節性肝硬変症(macronodular cirrhosis)に相当する所見であった。また、門脈圧亢進による変化として、1000

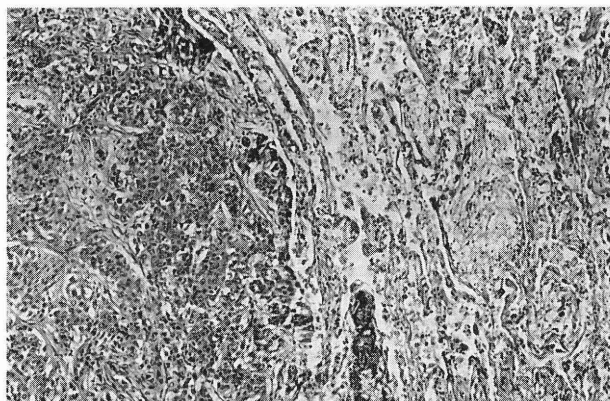


図 10

mlの腹水の貯留、脾腫(脾臓:150g)および食道の粘膜固有層を中心とする静脈瘤がみられた。

脾臓: 実質と脂肪組織に高度の壊死がみられ、これらは死亡直前に生じたものと考えられた。ほかに陳旧性の線維化と脂肪化も認められた。一部にランゲルハンス島の変性と減少も観察された。臨床的に認められていた糖尿病に対応する所見であった。

脾臓: 重量は150gで、腫大していた。濾胞構造は不明瞭となり、うっ血とヘモジデリンの沈着がみられた。

腎臓: 重量は左220g, 右180gで、両側ともに大小の扁平上皮癌の転移結節がみられた。髓質のうっ血と皮質の萎縮がみられ、糸球体は比較的良好に保たれていたが、一部は硝子化に陥り、また、動脈は壁の肥厚により内腔が狭窄したものが見られた。これらの変化は動脈硬化症、高血圧症を反映したものと思われた。また、間質に巣状のリンパ球浸潤がみられた。

甲状腺: 重量は35gで、肥大しており、肉眼的に左右両葉とも多結節状を呈した。組織学的には大小の濾胞が形成されており、結節性甲状腺腫と診断された。(小田)

ま と め

剖検時の患者の口腔内病巣には癌の脈管侵襲像が多くみられ、広範な転移の要因と考えられた。初診時と比較すると、剖検時には原発巣と頸部リンパ節の転移巣に治療による縮小効果が認められたが、その他の全身的なリンパ節転移や臓器転移にはとくに明らかな治療効果は認められなかった。もっとも広範な転移をきたしていた肺では、とくに右上葉で腫瘍による置換が進んでおり、右胸腔に多量の胸水の貯留を伴う癌性胸膜炎をきたしていた。肺転移は右上葉を中心に早期に起こっていた可能性があり、肺内にも脈管侵襲像が多数みられたことは早期転移部から癌が全肺葉に血行性に広がった可能性を示唆した。ほかに各葉で肺炎が遷延化し、気管支内の喀痰貯留も認められた。このような癌の肺転移と肺炎による高度の肺機能低下に基づく呼吸不全が直接の死因と考えられた。また、高度の動脈硬化症、肝硬変症等の変化も衰弱の要因とみなすことができるであろう。(小田)