

最近のトピックス

下顎骨放射線骨壊死 - 関連した歯牙の発症前の経時的变化 - Mandibular osteoradionecrosis - Changes in the periodontal tissue after radiotherapy -

新潟大学大学院医歯学総合研究科・口腔生命科学専攻
顎顔面再建学講座・顎顔面放射線学分野

勝良 剛詞, 伊藤 寿介, 林 孝文

Division of Oral and Maxillofacial Radiology, Department of
Tissue Regeneration and Reconstruction, Niigata University
Graduate School of Medical and Dental Sciences,
Course for Oral Life Science

Kouji Katsura, Jusuke Ito, Takafumi Hayashi

はじめに

放射線骨壊死（以下骨壊死）は頭頸部癌放射線治療後の有害事象として口腔乾燥症に並ぶ重大な有害事象である。骨壊死は自然発生骨壊死と外傷性骨壊死に分類され、最近では前者を放射線による直接の影響であることから副作用として定義され、後者は二次的なものであることから合併症として定義されている。両者の発生率を比較すると外傷性骨壊死が60%以上と半数以上を占める。

危険要因は腫瘍と顎骨との位置、顎骨への照射線量、照射野内の歯牙の状態の3要素と言われ、顎骨への線量や腫瘍と顎骨の位置関係の危険要因は除くことができないが、照射野内の歯牙状態とは抜歯のような外科手術、修復不可能なほど崩壊した歯牙、重度の歯周炎、義歯の刺激と言われており、医療側の努力で改善もしくは悪化予防は可能であると考えられている。しかし、危険要因としての歯牙状態や重度の歯周病とはどの程度のことを指しているのか明確に定義されていない。

我々は骨壊死の危険要因となる歯周組織の状態を明確化することを目的とし、骨壊死症例の歯周組織の経時的变化を振り返って検討したところ、興味ある傾向が示されたのでここに紹介する。

対象と方法

当科では放射線治療に伴う有害事象の緩和や予防の目的で口腔管理を行っているが、本研究は当科で口腔管理を行い、経過観察中に骨壊死を発症した9症例10部位と

した。照射法は単一線源での外照射のみ、単一線源での組織内照射のみ、数種の線源の併用の3種に分け、骨壊死内に含まれていた歯牙を照射法別に骨壊死発症24ヶ月前から骨壊死発症までのパノラマ又はデンタルX線画像と歯周ポケットの深さを6か月ごとに調査した。

骨壊死はパノラマにて海綿骨の骨梁構造が消失し、X線不透過像と透過像が混在している状態とした。

歯周組織の状態はX線画像（Ds）と歯周ポケットの深さ（Pd）について独自に定義し（表1）、経時的变化を検討した。

表1 歯周組織の状態の基準

X線画像の進行度	基準
Ds 1	歯根膜腔の明らかな拡大を認めない
Ds 2	境界明瞭な歯根膜腔の拡大を認める
Ds 3	境界不明瞭な歯根膜腔の拡大を認める
歯周ポケットの深さの進行度	
Pd 1	3 mm以下
Pd 2	4 - 5 mm
Pd 3	6 mm以上

結果と考察

骨壊死と定義した範囲に含まれた歯牙は33歯牙であった。

各照射法別のX線画像の経時的变化は図1に示し、歯周ポケットの深さの経時的变化は図2に示した。

X線画像は骨壊死に至るまでの変化としてDs 1→2→3の順で進行し、この順が前後することがなかったことから、X線画像における歯周組織の変化は不可逆性であることが示唆された。

照射法に関らずDs 3になった歯牙はすべて6～12ヶ月後に骨壊死を発症したことから、Ds 3が骨壊死に強く関連していることが示唆された。

歯周ポケットの経時的变化はX線画像と比べ複雑であったが2つの傾向が示唆された。1つはPd 3になって骨壊死に至るものであり、もう1つはPd 1になって骨壊死に至るものであった。これは骨壊死に至る過程が2通りあることを示唆しているものと考えられた。1つは歯周ポケットが深くなることで、歯周組織内に深く細菌が入り込み、骨が感染し、骨壊死に至る過程であり、もう1つは歯肉が退縮することで、骨が露出し、骨が細菌感染し易い環境となり、骨が感染し、骨壊死に至る過程である。

今回の結果をふまえ、我々は放射線治療前後や骨壊死前後の歯周組織の変化をより詳細に検討し、放射線治療

前の抜歯の適否や治療後の口腔管理の要点を検討していく予定である。

加えて

現在、一般に放射線治療医が考える骨壊死とは以下の通りである。骨壊死は不可逆的変化であり、頭頸部癌に対して通常行われる線量である50Gy以上が顎骨の大部分に投入されると顎骨は骨壊死に向かい経時的に進むこととなる。すなわち、口腔、唾液線、中咽頭癌で放射線治療を必要とした患者の大部分は将来骨壊死となる。したがって、抜歯等の外傷を除くと骨壊死発症への加速因子として線量率、照射容積、歯牙状態等があると考えられ、その中でも我々は歯周組織からの感染が重要な加速因子であると推測しており、将来の骨壊死への対策は歯科医師の使命であると考えている。

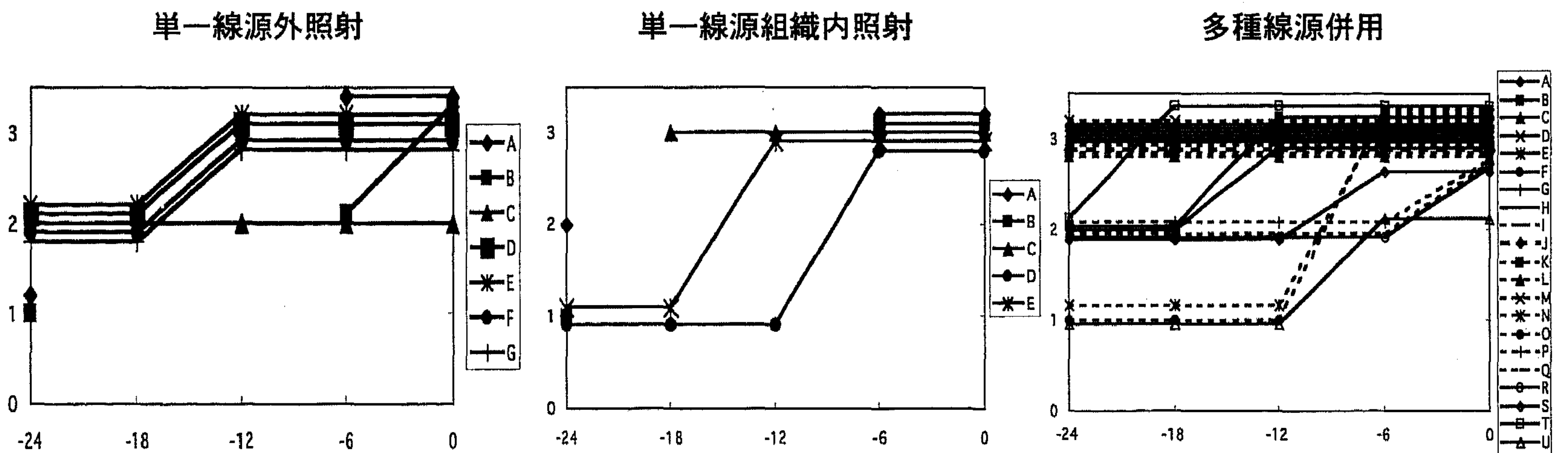
放射線治療—よりよいQOLと集学的治療— 堀内淳一、大川智彦(編)、328-344頁、金原出版、東京、1993。

- 2) 酒井邦夫、末山博男：放射線治療後の晩期障害とその対策「癌放射線治療」大川智彦(編)、407-418、篠原出版、東京、1995。
- 3) Wang, C. C. : Dental and Oral Problems in Patients Receiving Radiation Therapy. RADIATION THERAPY FOR HEAD AND NECK NEOPLASMS : Indications, Techniques, and Results. 2nd ed., p. 28-31. Year Book Medical Publishers, Inc., Chicago and London. 1990.
- 4) Wang, C. C. : Radiation Effects and Complications of Radiation Therapy. RADIATION THERAPY FOR HEAD AND NECK NEOPLASMS : Indications, Techniques, and Results. 2nd ed., p. 397-403. Year Book Medical Publishers, Inc., Chicago and London. 1990.

参 考 文 献

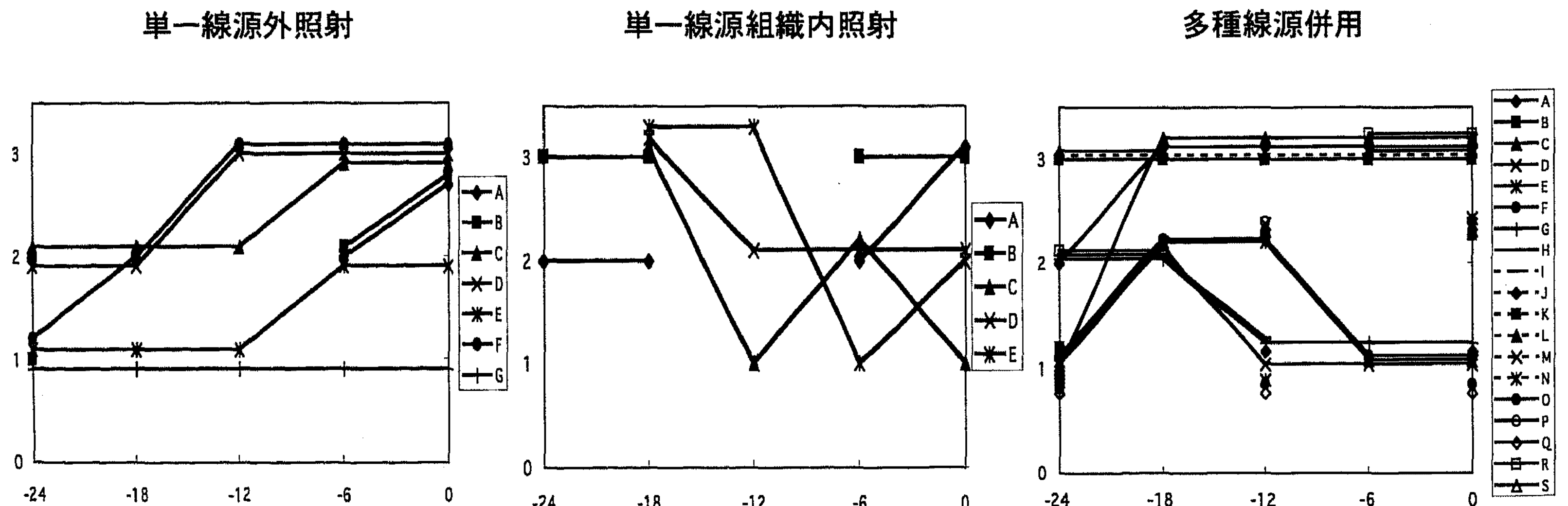
- 1) 堀内淳一：合併症とその対策。「頭頸部腫瘍の放

図1 X線画像の経時的変化



縦軸：X線画像の進行度 (Ds)
横軸：月、0：発症時、-24：24ヶ月前

図2 歯周ポケットの深さの経時的変化



縦軸：歯周ポケットの深さの進行度 (Pd)
横軸：月、0：発症時、-24：24ヶ月前