Niigata Dent. J. 32(1)：63-67, 2002

―臨床―

81歳女性の鼻歯槽嚢胞の１例：炎症性発生機序の可能性

鶴巻　浩，小柳広和，星名秀行*，高木律男*，程　　珺**，朔　　敬**

医療法人仁愛会新潟中央病院歯科口腔外科
新潟大学大学院医歯学総合研究科顎顔面口腔外科学分野*
新潟大学大学院医歯学総合研究科口腔病理学分野**
主任：鶴巻　浩医長
主任：高木律男教授*
主任：朔　敬教授**

A case of nasoalveolar cyst resulted from inflammation in an 81-year-old woman

Hiroshi Tsurumaki, Hirokazu Oyanagi, Hideyuki Hoshina*,
Ritsuo Takagi*, Jun Cheng**, Takashi Saku**

Department of Dentistry and Oral Surgery, Niigata Chuou Hospital
*Division of Oral and Maxillofacial Surgery, Niigata University Graduate School of Medical and Dental Sciences**
*Division of Oral Pathology, Niigata University Graduate School of Medical and Dental Sciences***
Chief: Dr. Hiroshi Tsurumaki
*Chief: Prof. Ritsuo Takagi**
*Chief: Prof. Takashi Saku***
平成14年３月14日受付　　３月14日受理

Key words：nasoalveolar cyst（鼻歯槽嚢胞），pathogenesis（発生機序）

Abstract: The nasoalveolar cyst is an uncommon non-odontogenic cyst and its pathogenesis is poorly understood. This case report describes a case of nasoalveolar cyst arising 81-year-old woman. She was referred to our clinic for an asymptomatic swelling of the left upper lip mucosa. On clinical examination, a mobile, non-tender fluctant 1.5 cm mass could be palpated in the submucosa. Our clinical diagnosis was a nasoalveolar cyst. The cyst was enucleated under local anesthesia through a sublabial approach. It adhered slightly to the nasal mucosa. Macroscopically, the specimen consisted of a cystic mass, measuring 13×11×10 mm in size, containing yellow serous fluid in the lumen. The cyst wall was 0.2-1.0 mm thick. Histopathologically, the thick part of the cyst wall consisted of fibrous granulation tissue without any apparent epithelial lining, while the thin part was lined with ciliated columnar and stratified squamous epithelium containing a few goblet cells. Since inflammatory changes in the cyst wall were so extensive that some inflammatory backgrounds seems to be most responsible for the cyst formation.

抄録：鼻歯槽嚢胞は比較的まれな非歯原性嚢胞であり，その発生機序についてはいまだ明らかではない。今回，81歳の女性に生じた鼻歯槽嚢胞の1例を経験したのでその概要を報告した。初診時，左側上唇粘膜に可動性，圧痛のない，波動を触れる1.5cm大の腫脹を認め，鼻歯槽嚢胞の診断のもと，摘出術を施行した。嚢胞壁は一部，鼻粘膜に癒着していた。摘出物は大きさ13×11×10mmで嚢胞構造を呈し，腔内に黄色，漿液性内容液を含んでいた。嚢胞壁の厚さは厚いところで1.0mm，薄いところで0.2mmであった。病理組織学的所見では，嚢胞壁の厚い部分では大部分が肉芽組織を呈し，上皮被覆はなかった。嚢胞壁の薄い部分では，被覆上皮の一部に線毛を有する多列上皮および扁平上皮がみられ，杯細胞も散在していた。本症例では組織学的に炎症性変化が著明であり，炎症を背景に発生したと考えられた。

緒　　言

鼻歯槽嚢胞は鼻翼基部付近の皮膚，粘膜と骨との間の軟組織に発生する，比較的まれな非歯原性嚢胞である。その発生機序については鼻涙管原基を由来とする胎生期器官残存説や貯留嚢胞説等種々議論されている[1-8]が，統一見解は得られていない。今回，81歳の女性に生じ，炎症性機序を背景に発生したと考えられる本嚢胞の１例を経験したのでその概要を報告する。

症　　例

患者：81歳，女性。
初診：2000年９月19日。
主訴：左側上唇粘膜の腫脹。
既往歴：高血圧症にて内服治療中。約20年前，胃腫瘍にて胃の2/3を切除。
現病歴：同年８月中旬，左側上唇粘膜の腫脹に気づく。一時増大した後，若干縮小したものの，腫脹が残存したため，同年９月５日某病院歯科を受診し，当科を紹介された。
現症：
全身所見；体格小柄，栄養状態良好。
口腔外所見；左側鼻前庭部を中心に軽度のびまん性腫脹が認められたが，発赤，圧痛はなかった（写真１）。所属リンパ節に異常はなかった。

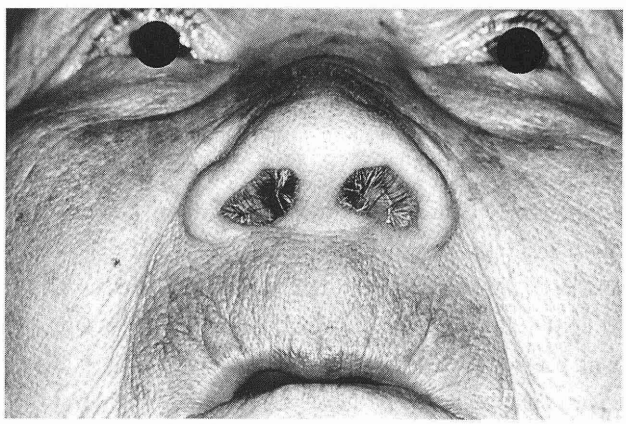

写真１　初診時顔貌写真
左側鼻前庭部を中心に軽度のびまん性腫脹を認める

口腔内所見；上唇小帯から⊿2 相当歯肉唇移行部にかけての粘膜は若干発赤し，触診により，拇指頭大の類球形，可動性のある腫脹が認められ，波動を触知したが，圧痛はなかった（写真２）。なお，上下顎とも無歯顎であった。
Ｘ線CT所見：軟組織条件では鼻前庭レベルで皮下に境界やや不明瞭な軟組織陰影が認められた。骨条件では同レベルの上顎骨表面は皿状に吸収されていた（写真３）。

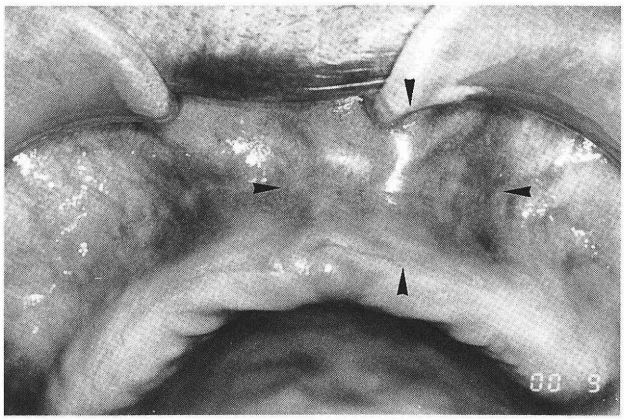

写真２　初診時口腔内写真
上唇小帯から⊿2 相当歯肉唇移行部に若干の発赤を伴う腫脹を認める

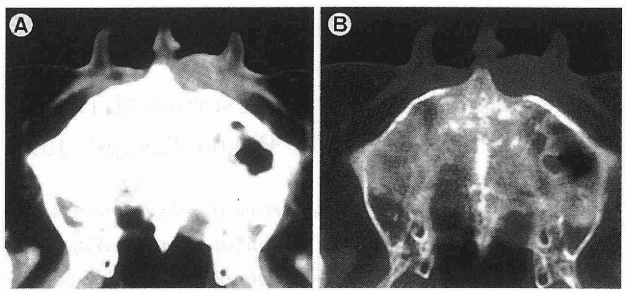

写真３　CT写真（A：軟組織条件，B：骨条件）
A：鼻前庭レベルで皮下に境界やや不明瞭な軟組織陰影を認める
B：同レベルの上顎骨表面は皿状に吸収されている

臨床診断：鼻歯槽嚢胞
処置および経過：同年10月16日，局所麻酔下に嚢胞摘出術を施行した。手術は，⊿1～3 相当歯肉唇移行部に弧状切開を加え，粘膜を剥離すると容易に表面黄色の嚢胞が露出した。嚢胞は口腔粘膜および骨膜とは癒着しておらず，鈍的に剥離しえたが，鼻粘膜とは癒着し一部鋭的剥離を要した（写真４）。しかし，鼻腔へは穿孔せず，一

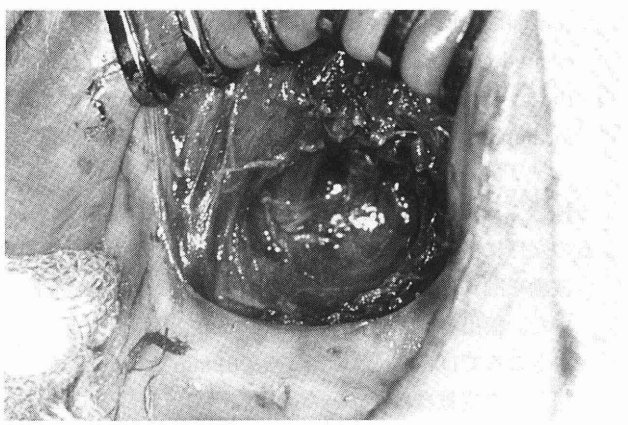

写真４　手術所見

塊として摘出しえた。嚢胞相当部の骨面は皿状に吸収されていた。術後9か月の現在，再発は認められない。

摘出物所見：大きさ13×11×10mmの黄色，表面ほぼ滑沢な類球形を呈した（写真5）。内容液は黄色，半透明，漿液性で，嚢胞壁の厚さは厚い部分で1mm，薄い部分で0.2mmであった。



写真5　摘出物写真

病理組織学的所見：嚢胞壁の肥厚した部分では，大部分が肉芽組織からなり，リンパ球や形質細胞等の炎症性細胞浸潤が著明で，明瞭な上皮被覆はなかった（写真6A）。また，嚢胞壁内にはわずかではあるが粘液腺組織も認められた（写真6B）。嚢胞壁の薄い部分では，内層から外層へむかって肉芽組織が成熟して線維化を示し，腔内には泡沫状マクロファージを多数浮遊させていた。嚢胞壁被覆上皮の一部に不完全ながら線毛を有する多列上皮が認められ，杯細胞も散在していた（写真6C）。しかし，大部分では被覆上皮は扁平上皮化生を呈し，上皮下には慢性炎症性細胞の浸潤をともなっていた（写真6D）。

考　　察

本症例は81歳の女性に発生したものであるが，これまで臨床統計学的にまとめられた報告で，性別ではRoed-Petersen[3]は女性90例，男性26例，本邦報告例を検討した阿部らも女性29例，男性5例といずれも女性に好発するとしている。年齢に関しては，Roed-Petersen[3]は10歳台から70歳台にみられ，30歳台，40歳台が多かったとし，阿部ら[4]は，20歳台から70歳台で，平均年齢は45歳であったと報告している。また，同一施設からの報告では，Kuriloff[5]が26例について検討し，28歳から76歳であったとし，同じくVasconcelosら[9]は15例で20歳から69歳であったと報告している。このように，著者らが検索しえた限り80歳台の症例はみられず，自験例のような高齢者発生例は非常にまれなものと考えられる。

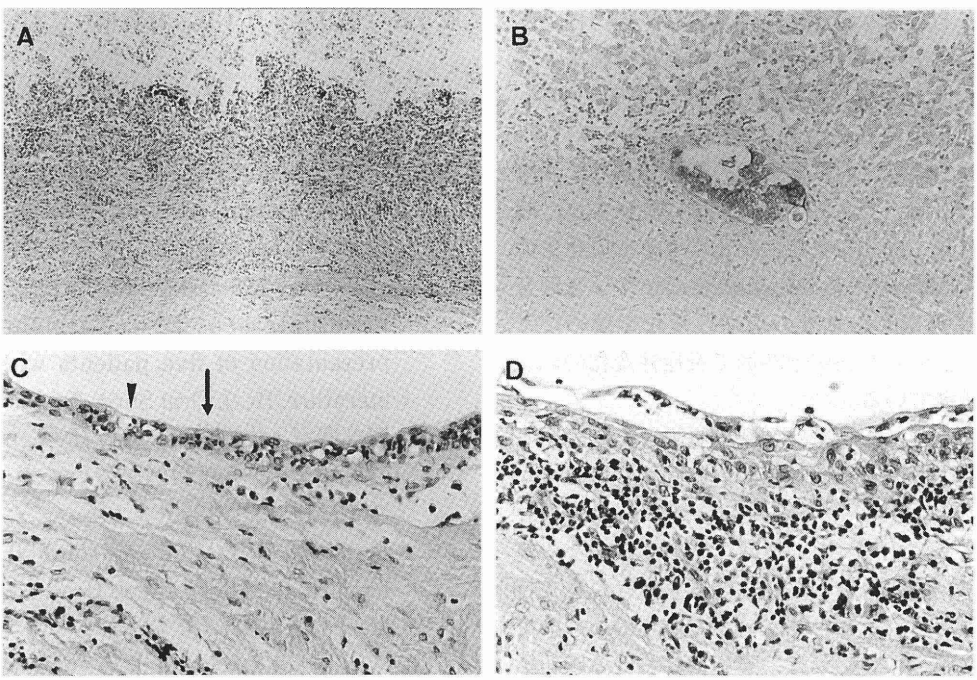

写真6　摘出物病理組織写真
A：嚢胞壁は大部分が肉芽組織からなり，リンパ球や形質細胞等の炎症性細胞浸潤が著明にみられる(H-E染色，中拡大)
B：嚢胞壁内に粘液腺組織が認められる（ムチカルミン染色，強拡大）
C：不完全ながら線毛を有する多列上皮が認められ（矢印），杯細胞も散在している（矢頭）（H-E染色，強拡大）
D：被覆上皮が扁平上皮化生を呈している（H-E染色，強拡大）

本嚢胞は，鼻翼基部付近に位置し，鼻前庭にいわゆるGerber氏隆起を形成する波動を伴う膨隆で，一般に圧痛を認めないという臨床的特徴により，比較的容易に診断可能とされている。以前は嚢胞腔内への造影剤の注入によりさらに確定的所見が得られるとされたが，最近では，病変の拡がり，周囲組織，特に骨との関係等が容易に判別できるCTの有用性が認識されてきた[5, 7, 8, 10, 11]。自験例も前述の臨床的特徴を満たしており，CT所見でも骨内病変は否定され，診断は比較的容易であった。ただし，他の報告[5, 8, 11]のような明瞭な嚢胞様陰影を示さなかったが，これはCT撮影時若干の炎症を併発していたためと思われた。

病理組織所見では，本嚢胞の上皮は一般に多列円柱上皮でおおわれ，杯細胞や線毛上皮を認めることが多く，また，一部に扁平上皮や立方上皮を混じているもの，ときには立方上皮のみの場合があるとされている[12]。自験例では，嚢胞壁の薄い部分の被覆上皮が不完全ながら線毛を伴った多列上皮を示したが，嚢胞壁の肥厚した部分では大部分が肉芽組織からなり，被覆上皮は重層扁平上皮を呈するか，あるいは上皮を欠き，炎症性細胞が直接嚢胞腔に露出していた。前述の阿部ら[4]は，円柱上皮または線毛上皮を認めたものが26例，単層上皮２例，扁平上皮１例，上皮を欠くもの２例，記載なし３例であったとし，Roed-Petersen[3]は病理組織所見の記載のある64例について，多列円柱上皮のみが26例，重層扁平上皮のみ，および立方上皮のみがおのおの４例，多列円柱上皮と立方上皮の混在が15例，多列円柱上皮と重層扁平上皮の混在が９例，立方上皮と重層扁平上皮の混在が３例，および３種の上皮の混在が３例であったと述べている。多列上皮が圧倒的に多いのは本嚢胞の特徴であり，諸家の報告にみられる如くである。扁平上皮については，感染を生じたものや二次的な炎症性変化による上皮化生のためとする報告が多い[2, 4, 5]。Roed-Petersen[3]は５例全例に組織学的に軽度から重度の炎症性変化を認めたとし，さらに彼が集計した64例中39例で炎症性変化の記載がみられたと述べている。

発生機序については，従来，顔裂嚢胞説，鼻涙管原基を由来とする胎生期器官残存説，および貯留嚢胞説等が唱えられてきたが[1, 3-8, 13]，現在では，顔裂嚢胞説の存在は否定されてきている[1, 8]。多列円柱上皮からなる鼻涙管との組織所見の類似性から胎生期器官残存説を支持するものも多くみられる[6, 10, 12]がいまだ確定的なものではない。貯留嚢胞説については，嚢胞壁における腺組織の存在，粘稠な内容液が多く見られること，鼻粘膜と癒着していることが多いことなどがその根拠とされている[4, 8]。一方，われわれ[14]は炎症性肉芽組織に存在する種々のサイトカインにより上皮細胞が活性化，増殖するという炎症による嚢胞発生機序を提案してきた。本症例では，嚢胞壁は大部分が肉芽組織からなっていたことから，その発生機序については炎症が大いに関与し，何らかの上皮細胞が活性化され，増殖し，嚢胞形成に到ったものと考えられた。嚢胞壁には一部粘液細胞もみられたが，漿液性を呈した内容液とは一致しないため，ただちに粘液貯留嚢胞とは断定できなかった。貯留嚢胞説では発生母組織として鼻腺が考えられているが，本症例では鼻前庭粘膜と癒着していたという所見も含めて考えると，鼻前庭の粘膜，皮膚部の付属腺あるいは付属器由来の上皮組織等何らかの上皮が関与した可能性も否定できない。事実，通常鼻涙管にはみられないアポクリン分泌の組織所見を呈する鼻歯槽嚢胞症例[7]も報告されており，また鼻歯槽嚢胞の内容液は粘液性，漿液性ともにみられ，この点も発生母組織の多様性を示唆する点で矛盾がない。以上，81歳の高齢者に生じた本嚢胞は，炎症を背景に発生する鼻歯槽嚢胞の存在を示唆するものであり，さらなる症例の集積が必要と考えられる。

結　　語

今回われわれは81歳の女性に生じた，炎症を背景に発生したと考えられる鼻歯槽嚢胞の１例を経験したので，その概要を報告した。

本論文の要旨は第27回（社）日本口腔外科学会北日本地方会（2001年６月１日，札幌市）において発表した。

文　　献

1）Shear, M. : Cyst of the Oral Regions, ed. 3, Wright, Oxford, p. 130－135, 1992.
2）榎本鈴代，長畠駿一郎：鼻歯槽嚢胞の１例．日口外誌，34：895－898，1988.
3）Roed-Petersen, B. : Nasolabial cyst : A presentation of five patients with a review of literature. Br. J. Oral Surg., 7：84－95, 1969.
4）阿部廣幸，片海裕明，荻野経子，扇内秀樹：鼻唇嚢胞の1例と本邦34例についての検討．口科誌，39：151－157，1990.
5）Kuriloff, D.B. : The nasolabial cyst - nasal hamartoma. Otolaryngol. Head Neck Surg., 96：268－272, 1987.
6）Wesley, R.K., Scannell, T. and Nathan, L. E. : Nasolabial cyst : Presentation of a case with a review of the literature. J. Oral Maxillofac. Surg., 42：188－192, 1984.
7）Lopez-Rios, F., Lassaletta-Atienza, L., Domingo-Carrasco, C. and Martines-Tello, F. J. : Nasolabial

cyst : Report of a case with extensive apocrine change. Oral Surg. Oral Med. Oral Pathol., 84 : 404－406 1997.

8）村田　勝，柴田敏之，赤保内英和，賀来　亨，有未　真：鼻歯槽嚢胞の1例と文献的考察. 口科誌，49：184－188，2000.

9）Vasconcelos, R. F., Souza, P. E. A. and Mesquita, R. A. : Retrospective analysis of 15 cases of nasolabial cyst. Quintessence International, 30 : 629－632, 1999.

10）Cohen, M. A. and Hertzanu, Y. : Huge growth potential of the nasolabial cyst. Oral Surg. Oral Med. Oral Pathol., 59 : 441－445, 1985.

11）Barzilai M. : Case report : Bilateral nasoalveolar cyst. Clin. Radiol., 49 : 140－141, 1994.

12）石川梧朗監修：口腔病理学Ⅱ．改訂版，390－392頁，永末書店，京都，1982.

13）El-Din, K. and El-Hamd : Nasolabial cyst : a report of eight cases and a review of literature. J. Laryngol. Otol., 113 : 747－749, 1999.

14）朔　敬，程　珺：顎骨嚢胞の成立機序と診断の要点．病理と臨床，19：266－274，2001.