

学位研究紹介

歯肉炎と歯周炎における組織浸潤T細胞のクローナリティ解析

Analysis of T cell clonality in Periodontitis and Gingivitis Lesions

新潟大学大学院医歯学総合研究科 摂食環境制御学講座
歯周診断・再建学分野

伊藤 晴江

Division of Periodontology, Department of
Oral Biological Science, Niigata University Graduate
School of Medical and Dental Sciences

Harue Itou

キーワード：T cell, RT-PCR-SSCP, Periodontitis

【目 的】

慢性炎症性歯周疾患の二つの病態のうち歯肉炎は優勢なT細胞浸潤で特徴づけられ、一方歯周炎はB細胞・形質細胞が優性であるが多数のT細胞も浸潤している。T細胞は他の細胞との接着分子による細胞間相互作用や様々なサイトカインを産生する事により、免疫応答全体の制御を行っている重要な細胞である。これらのことから、二つの病変におけるT細胞の質的な違いを明らかにすることは異なる臨床的病態の成因を知るうえで極めて重要なことだと考える。これまで我々はいずれの病変においてもほとんどがCD45ROを発現するメモリーT細胞であること、サイトカインプロファイルは歯周炎でタイプ2が優勢であることを報告してきた。また、T細胞の機能を規定する上で最も重要な抗原受容体については歯周炎組織においてT細胞レセプター(TCR)の β 鎖V領域遺伝子の発現が末梢血と比較して偏りがあること、SSCP法を用いたTCR β 鎖CDR3の解析から、歯周炎患者群の病変組織中に浸潤しているT細胞のクローナリティは、末梢血に比べてオリゴクローナルであることを示した。これらのことは歯周炎罹患組織中ではいくつかの共通した抗原エピトープを認識しているT細胞が集積していることを示唆するものであった。しかしながらこれらが歯周炎を特徴づける所見であるかどうか明らかになっていない。そこで本研究は臨床的に歯肉炎と診断される病変を有する成人の末梢血と歯周組織中のT細胞クローナリティの集積についても検索し、歯周炎患者と比較、検討した。

【方 法】

インフォームドコンセントの得られた中等度から高度歯周炎患者12名と歯肉炎患者11名を被験者とした。病変部よりポケット上皮を含む歯周組織を採取し、また同患者の末梢血から比重遠心法により単核細胞を分離した。それぞれの全RNAをAGPC法により抽出し、Dnase処理後random primerとM-MLV逆転写酵素にてcDNAを合成した。22種類のV β 特異的プライマーとC β プライマーを用いてTCR β 鎖V-C領域をPCR増幅した。PCR産物を熱変性し、4%ポリアクリルアミドゲル電気泳動により展開させた。その後ゲルをナイロンメンブレンに転写し、ビオチン化C β プローブによりハイブリダイズさせPhototope Star Detection KitにてX線フィルムに感光させた。NIH image softwareで解析し、バックと最高値との間の50%以上のdensityを持つバンドを数えた。これによって得られたバンド数のデータはStatView 5 software上でMann-Whitney検定を行い、有意差の有無を確認した。

【結 果】

SSCP解析

1. 歯肉炎患者、歯周炎患者とも末梢血の写真は全体的にスミアな様相を示した。(Fig. 1)
2. 歯肉炎患者、歯周炎患者とも歯肉組織で多くのバンドが検出された。(Fig. 2)
3. 歯肉炎群と歯周炎群との比較では組織においても末梢血においてもほとんどの症例でT細胞クローナリティの集積に有意差は認められなかった。(Fig. 3)
4. 歯肉炎群、歯周炎群ともに検出されたT細胞クローンのバンド数の平均は末梢血のそれに比べて有意に高かった。(Fig. 3)

IL-10, IFN- γ mRNAの検索

5. 歯肉炎患者、歯周炎患者共に末梢血ではIFN- γ mRNAの発現が認められたが、歯肉では認められなかった。(Fig. 4)
6. IL-10 mRNAは歯肉組織、末梢血の両方で発現が認められたが、その発現状況は個人差が大きく一定の傾向は認められなかった。(Fig. 4)

【考察とまとめ】

IFN- γ , IL-10mRNAの発現に関しても歯周炎群と歯肉炎群で違いは認められなかった。また歯肉炎組織中に

においても歯周炎組織と同じようにT細胞クローナリティの集積が見られた。これらのことから歯肉炎組織中においても抗原特異的なT細胞クローンが存在することが明らかにされた。

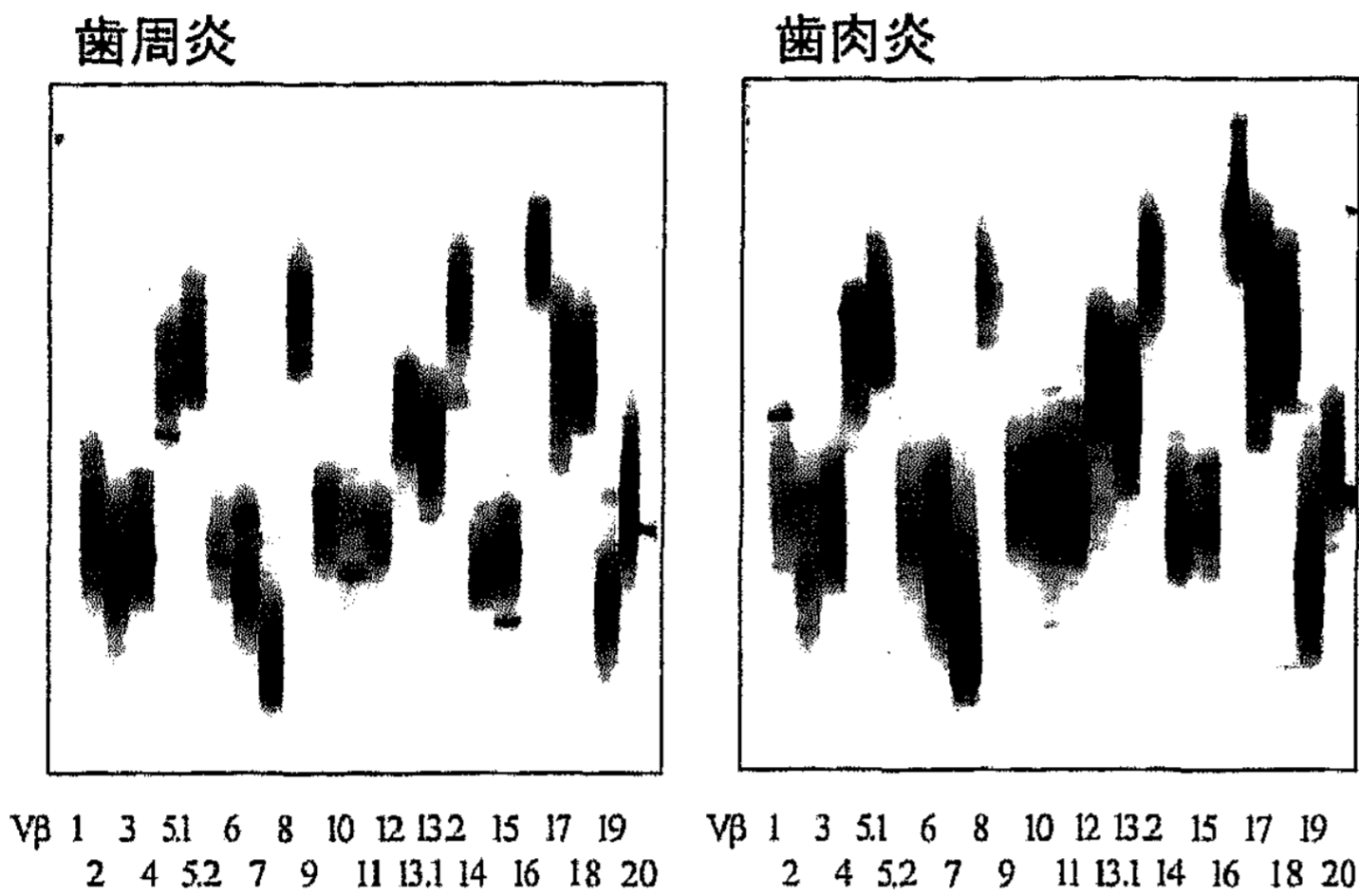


Fig. 1 歯周炎患者と歯肉炎患者における末梢血中T細胞のクローナリティの検索。歯周炎患者，歯肉炎患者共にほとんどスメアな様相を呈した。それぞれのレーンはそれぞれのV β ファミリーを示しており，左から右に向かってV β 1から20まで順番に並んでいる。

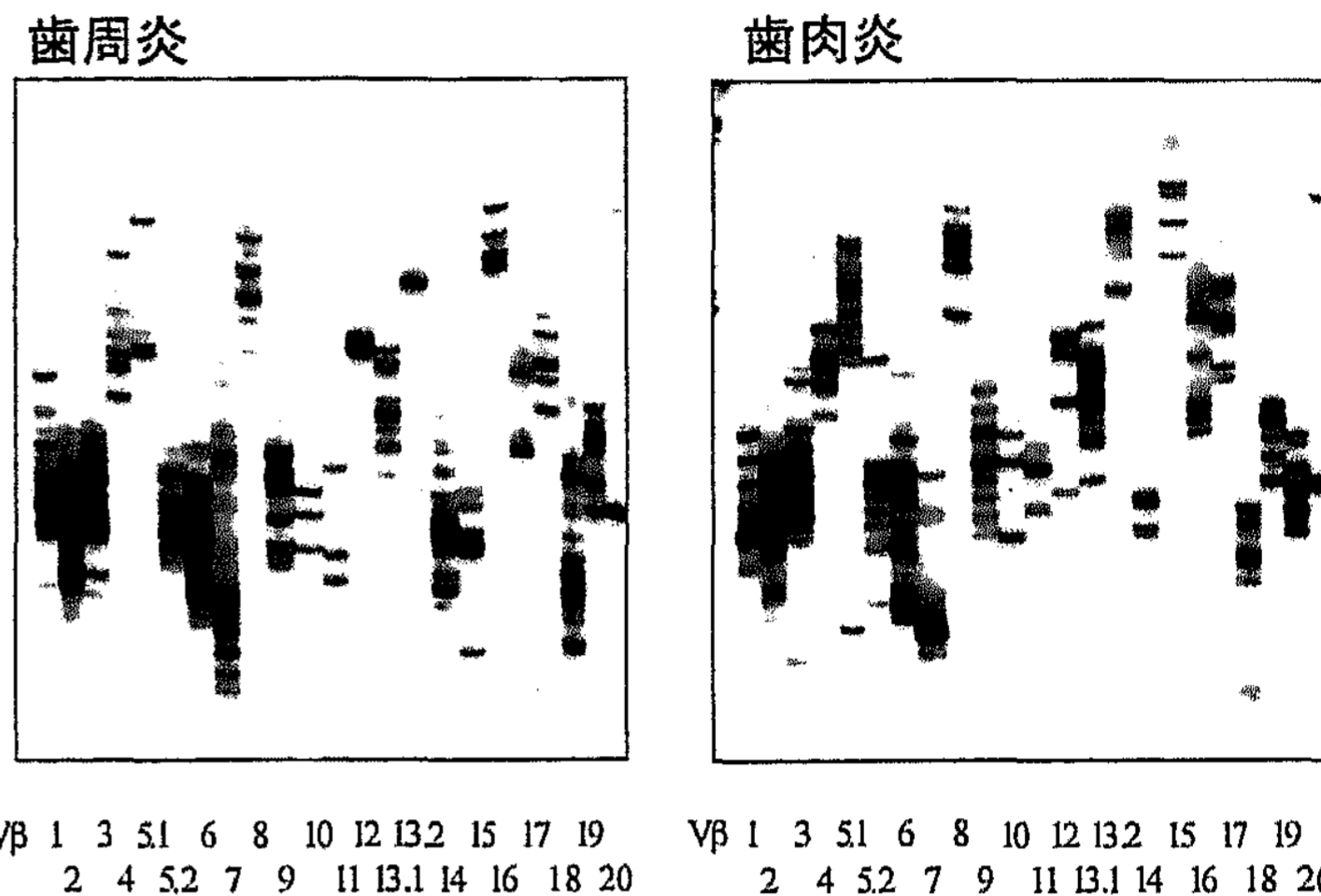


Fig. 2 歯周炎患者と歯肉炎患者における歯肉組織中のT細胞クローナリティの検索。歯周炎患者，歯肉炎患者とも検索した全てのV β ファミリーで多くのバンドが検出された。それぞれのレーンはそれぞれのV β ファミリーを示しており，左から右に向かってV β 1から20まで順番に並んでいる。

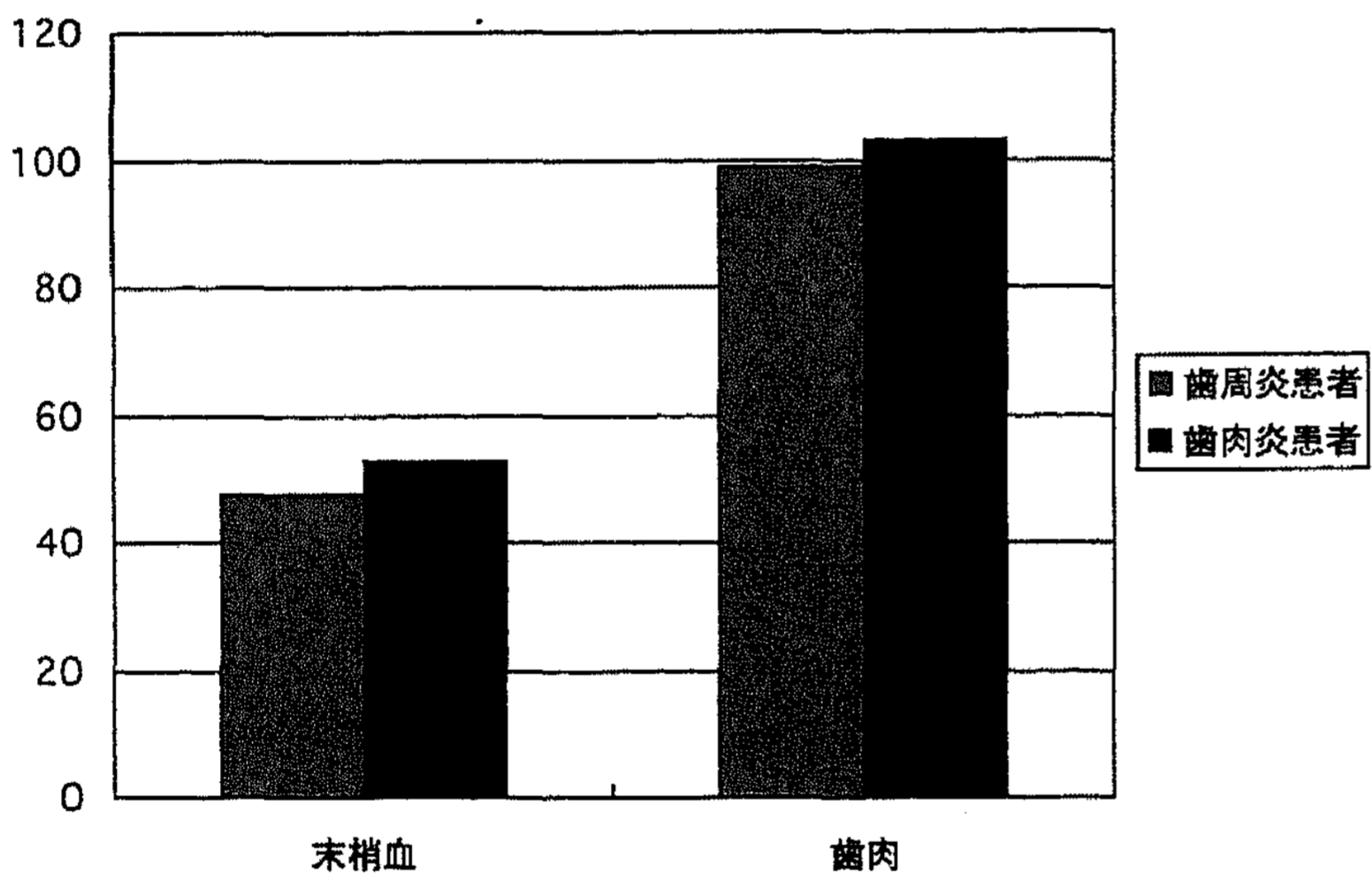


Fig. 3 歯周炎患者群と歯肉炎患者群で検出されたバンド数の比較。歯周炎患者群，歯肉炎患者群共に末梢血に比べ歯肉組織で多くのバンドが検出された。

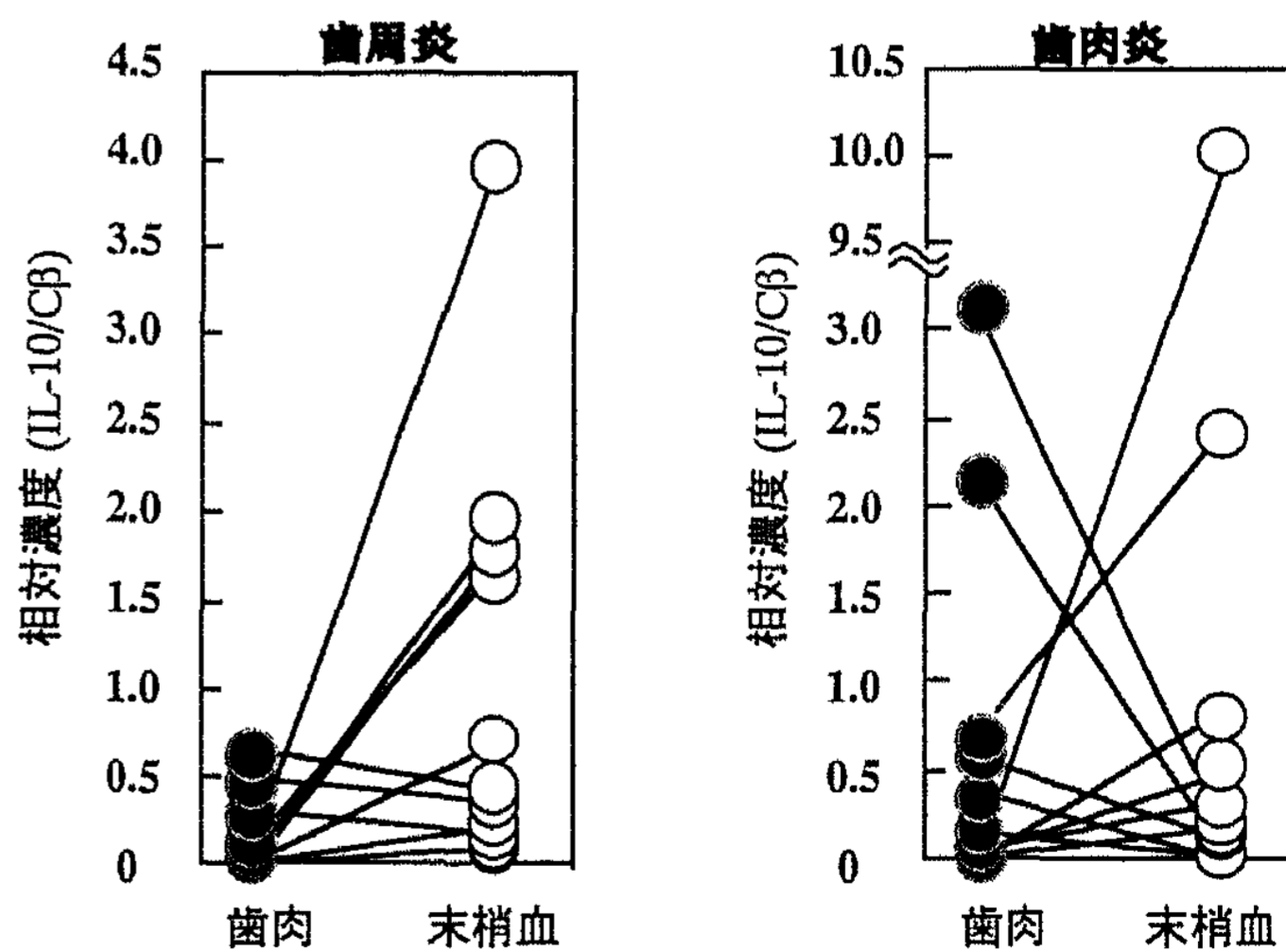
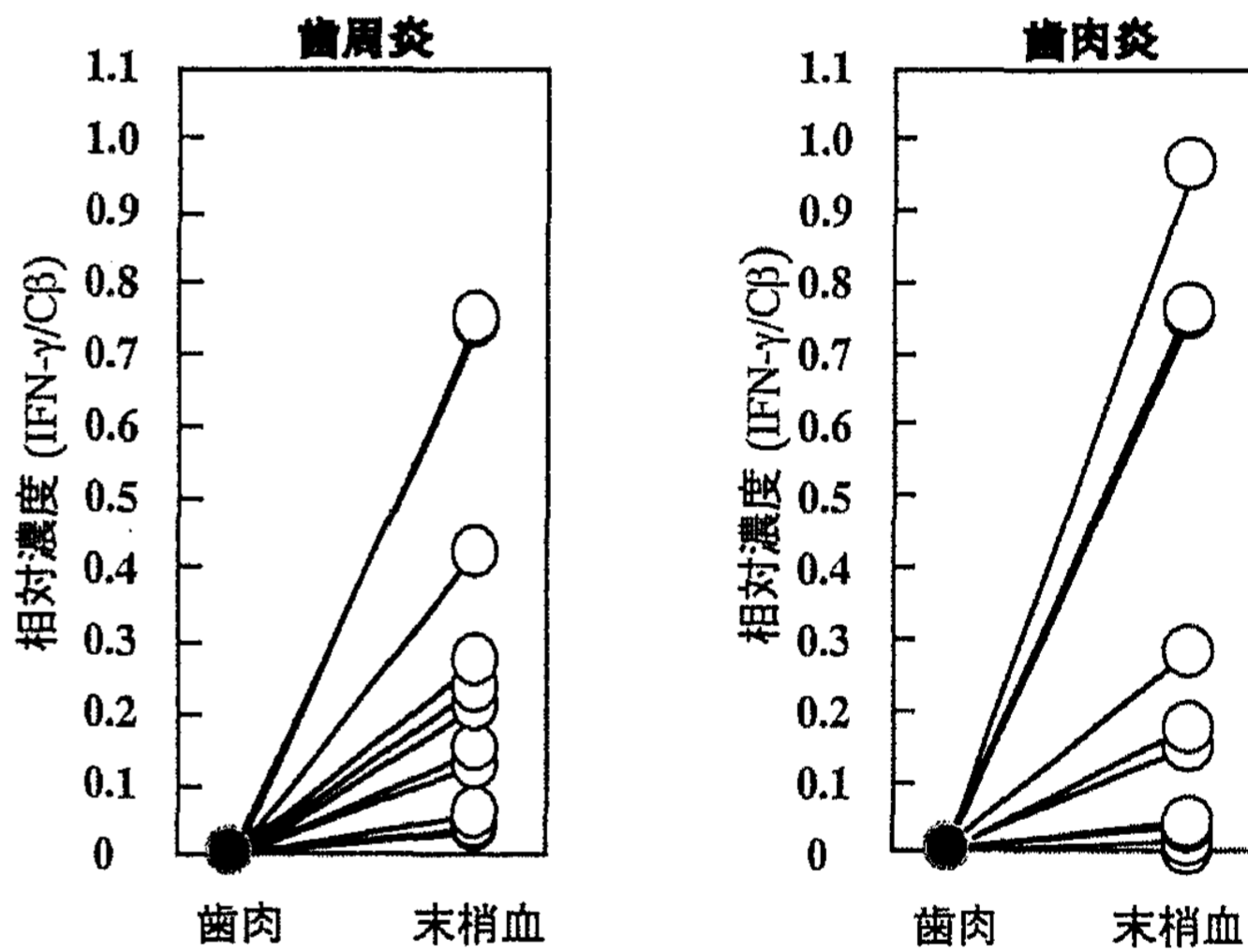


Fig. 4 末梢血，歯肉組織におけるIFN- γ ，IL-10 mRNA発現の検索。有意差の有無はMann-Whitney U-testにて検索を行ったが，歯周炎患者群と歯肉炎患者群で有意差は認められなかった。