―臨床―

早期負荷を行ったシングルインプラント支持下顎オーバーデンチャーの治療経験

鶴　巻　　浩

医療法人仁愛会 新潟中央病院歯科口腔外科
歯科口腔外科科長：鶴巻　浩

Early loading of a single implant supporting mandibular overdenture: A case report

Hiroshi Tsurumaki

Department of Dentistry and Oral Surgery, Niigata Central Hospital
Chief: Hiroshi Tsurumaki

平成16年10月18日受付　　12月 9 日受理

Key words：implant-supported overdenture, single-tooth implant, early loading

Abstract：Cordioli et al. and Krennmair et al. reported that rehabilitation with mandibular overdentures anchored to a single implant could be a therapeutic alternative for elderly patients experiencing discomfort and functional difficulties with conventional mandibular dentures. But the problem that a treatment period lasted for a long time was not solved. The present article is a case report of 86-year-old woman who treated with mandibular overdenture anchored to a single implant and a so-called early load was done and it could get good progress.

She consulted our clinic because of the pain due to a mandibular denture in March 2003. Her mandible was edentulous with severe resorption and mandibular denture was instable. In the maxilla only right canine and right first premolar remained, and partial denture was attached. In April she received a new mandibular complete denture but she complained that she could not eat stiff food. Informed consent about a single-implant-supported overdenture, considering her age and economic condition, was obtained and then in July a single surface-modified implant of 13 mm in length was placed at the mandibular midline. Since initial stability was good, a healing abutment was attached immediately. Healing process was good and one month later a healing abutment was replaced with a ball abutment and then a function as implant supported overdenture was given. After that retention and stability of the mandibular denture improved remarkably. She could become to eat many kinds of food and got a great satisfaction. At 1 year after loading peri-implant soft tissue was healthy. The radiographic examination revealed a stable situation.

抄録：Cordioliら，およびKrennmairらは，下顎正中部に設置した１本のインプラントに支持，維持を求めたオーバーデンチャーを高齢者に適用し，口腔機能の改善，患者満足度の増大等その有用性を報告しているが，治療期間が長期にわたるという問題は解決されていない。

今回，86歳の女性に対し，シングルインプラント支持の下顎オーバーデンチャーを適用し，さらに早期負荷を行い，良好な経過が得られたのでその概要を報告した。

患者は2003年３月下顎義歯による疼痛を主訴に当科を受診した。下顎は無歯顎で顎堤は全体的に著しく吸収し，下顎総義歯は動揺著明。上顎は 43| のみが残存し，部分床義歯を装着。同年４月，下顎総義歯を新たに製作したが，旧義歯同様硬いものが咬めないと訴えた。年齢および経済的条件を考慮し，シングルインプラントをアンカーとする義歯の件を話したところ同意が得られ，同年７月インプラント埋入術を施行した。下顎正中部に径4.3mm，長さ13mm

のフィクスチャーを１本埋入した。埋入トルクは32Ncmと初期固定は良好であり，ヒーリングアバットメントを装着し，１回法として手術を終了した。手術後の治癒経過は良好で，約１か月後に同アバットメントを撤去し，ボールアバットメントに交換した。使用中の下顎義歯にボールアタッチメントを接着し，同日より荷重を開始した。以後，下顎義歯の維持，安定は格段に向上し，さらに摂取可能となった食物の種類も増加し，多大な満足度を得た。荷重開始後１年経過するが，インプラント周囲粘膜は健常であり，X線写真でも骨吸収はほとんど認められない。

〈緒　　言〉

下顎無歯顎に対する補綴法として，２本ないし４本のインプラントを支台としたバーシステムやボールアタッチメントシステムを用いたオーバーデンチャーを適応することで高い口腔機能の回復が得られるようになってきている[1-7]。

一方，インプラント体の形状，材質および表面性状の改良等により，初期固定の状態や骨質の良好な例では即時負荷や早期負荷が可能であるとされ，ボーンアンカードブリッジから単独歯補綴にいたるまでその臨床報告がなされている[8-11]。下顎オーバーデンチャーにおいても，２本ないし４本のインプラントを連結したバーシステムを用いたオーバーデンチャー[12-15]のみならず，２本の非固定インプラントをアンカーとするボールアタッチメントを使用したオーバーデンチャー[6, 16]についても，早期負荷の報告がみられ，その適応範囲は拡大しつつある。しかし，無歯顎症例の対象の多くは高齢者であり，手術侵襲や精神的，経済的な負担など多くの問題が残されている。

1997年Cordioliら[17]，2001年Krennmairら[18]は下顎正中部に設置した１本のインプラントに支持，維持を求めたオーバーデンチャーを高齢者に適用し，口腔機能の改善，患者満足度の増大等その有用性を報告しているが，インプラント埋入手術後２次手術までの期間を３～４か月間，さらに数週間の粘膜治癒期間をおいて荷重する従来のプロトコールで行われており，治療期間が長期にわたるという問題は解決されていない。

今回，86歳，女性の下顎無歯顎症例に対し，シングルインプラント支持下顎オーバーデンチャーの早期負荷を試みる機会を得，良好な経過が得られたのでその概要を報告する。

〈症　　例〉

患　者；86歳，女性。
初　診：2003年３月26日。
主　訴：下顎義歯による疼痛。
既往歴：骨粗鬆症，胃炎にて内服治療中。
現病歴：初診約１週間前，下顎顎堤に義歯による痛みを生じ某歯科医院にて調整を行ったが，かえって動揺が著しくなり，疼痛も改善しないため当科を受診した。
現　症：下顎は無歯顎で顎堤は全体的に著しく吸収している（写真１）。下顎総義歯は粘膜面がほとんど平坦となっており，動揺著明。上顎は43|のみが残存し，部分床義歯を装着。
パノラマX線写真所見：下顎顎堤の著しい骨吸収が認められる（写真２）。

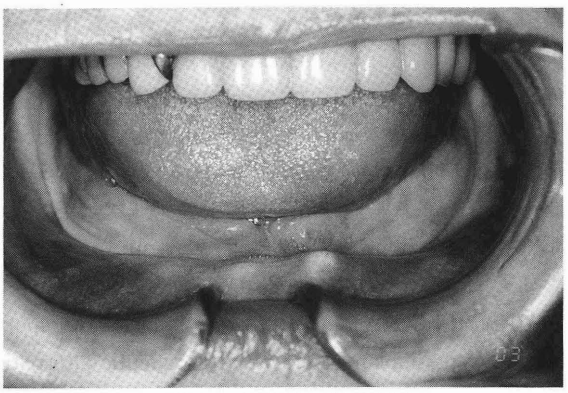

写真１　初診時口腔内写真
下顎顎堤は著しく吸収されている。

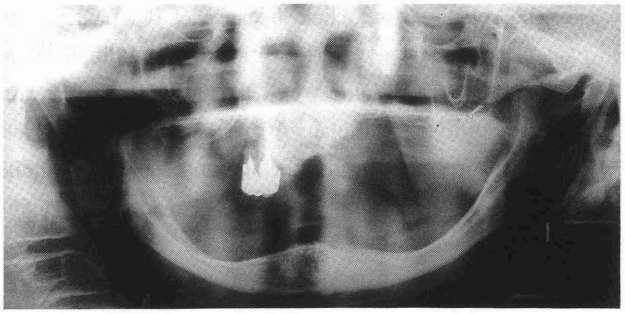

写真２　初診時パノラマX線写真

処置および経過：同年４月，下顎総義歯を新たに製作し，調整を数回行ったが，旧義歯同様硬いものが咬めないとのことであった。そこで年齢および経済的条件を考慮し，シングルインプラントをアンカーとする義歯の件を話したところ，同意が得られたため，同年７月18日局所麻酔下にインプラント埋入術を施行した。

手術は，下顎正中部歯槽頂切開でアプローチし，骨鋭縁をトリミング後，正中部に表面加工テーパーインプラント（Replace Select Tapered TiUnite；ノーベルバイオケア社）径4.3mm，長さ13mmを１本埋入した。埋入

トルクは32Ncmと初期固定は良好であり，ヒーリングアバットメントを装着し，1回法として手術を終了した。なお，術中は何ら問題なく経過した。

当初術後は通常の治癒期間をおく予定であったが，患者の早期機能回復の希望が強く，超高齢者であることも考慮し以下の項目を通し，早期荷重を検討することとした。

1）埋入したインプラントの機械的強度（インプラント体の径と長さ），表面性状
2）骨質および初期固定の程度
3）使用するアタッチメントのインプラント体への荷重状態
4）対合歯の状態

これら4項目を通し，維持機構の調節可能なアタッチメントを使用することで，早期負荷が可能と判断した。

手術後の治癒経過は良好で，約1か月後の8月21日，ヒーリングアバットメントを撤去し，ボールアバットメントに交換した（写真3）。使用中の下顎義歯にボールアタッチメント（ノーベルバイオケア社製）を直接法で接着し（写真4），同日より荷重を開始した。以後，下顎義歯の維持，安定はインプラント設置前に比し格段に向上した。なお当初の2か月間はアタッチメントの維持を若干緩めに設定し，約2週間ごとに経過観察し，レントゲン検査も適宜行い，異常所見がみられたら直ちに対応できる態勢をとった。経過に問題がなく，荷重開始2か月以降にアタッチメントの維持をややきつくしてさらなる利便性の向上を図った。大開口しても下顎義歯は浮上することなく安定し，術前は摂取不可能であったおこわ，せんべい等，摂取可能となった食物の種類も増加し，多大な満足度を得た。

写真3　ボールアバットメント装着時の口腔内写真（左）とパノラマX線写真（右）

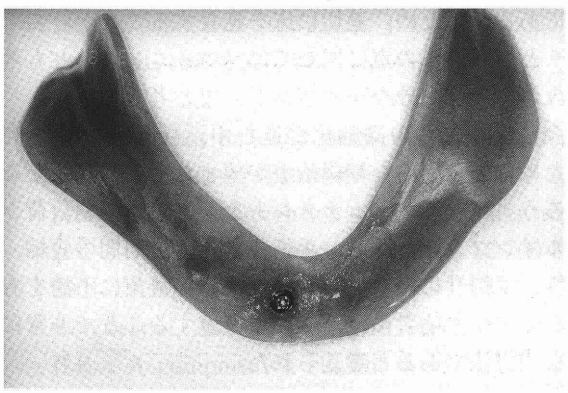

写真4　下顎義歯へのボールアタッチメント装着

現在，負荷開始後1年経過するが，患者自身によるプラークコントロールは良好に行われており，インプラント周囲粘膜に発赤腫脹を認めず，インプラント周囲溝の深さは2mmで，易出血性も認めない。パノラマX線写真ではインプラント周囲の骨吸収は認められない（写真5）。

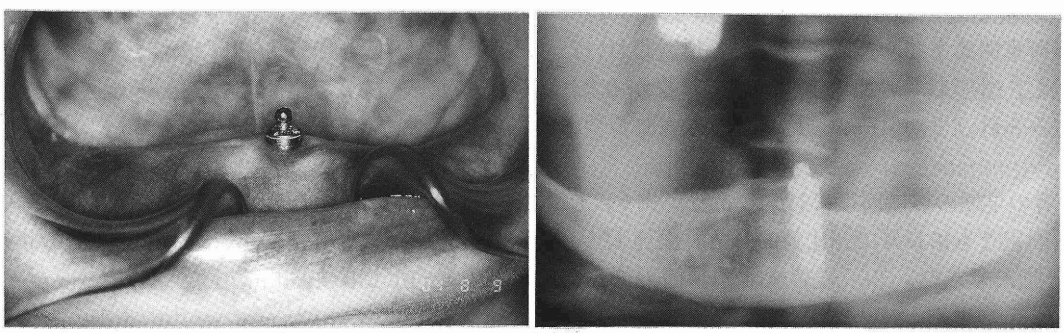

写真5　荷重開始1年後の口腔内写真（左）とパノラマX線写真（右）

〈考　　察〉

インプラント支持による下顎オーバーデンチャーに関しては，長期間の安定性，食物摂取，会話等における患者満足度の向上，さらには固定性補綴物に比較して手術侵襲が少ない点，経済的に有利な点等から，近年その有用性に関する報告が多数みられ[1-7, 12-16]，下顎無歯顎の治療法として一考すべき[5]，従来の総義歯はもはや第一選択ではなく，インプラント支持によるオーバーデンチャーが第一選択となるevidenceができつつある[7]といった意見もみられる。しかしながら，これらの報告は支台としてインプラントを2ないし4本用いたものであり[1-7, 12-16]，高齢者，有病者においては肉体的，精神的，経済的負担の大きいことを考慮する必要がある。

1997年Cordioliら[17]はシングルインプラント支持の下顎オーバーデンチャーについて初めて報告し，67歳から86歳の21人の患者について用い，インプラント周囲の骨吸収は60か月間で平均1.42mmと少なく，喪失したインプラントはない，また患者自身による質問表調査では維持安定性，咀嚼機能等の口腔機能が大幅な改善を示したとしている。2001年Krennmairら[18]は同様の下顎オーバーデンチャーを77歳から88歳の9人の患者に使用し，1年6か月間の観察期間中喪失したインプラントはなく，会話や咀嚼等の機能だけでなく，審美性についても満足が得られ，インプラント周囲組織も安定していたとしている。

荷重開始時期に関して，シングルインプラント支持オーバーデンチャー[17, 18]では，インプラント埋入手術後2次手術までの期間を3～4か月間，さらに数週間の粘膜治癒期間をおいて荷重するという通法のプロトコールに従っている。一方，最近では下顎オーバーデンチャーにおいても即時負荷や早期負荷が行える可能性が報告されており，2本ないし4本のインプラントを連結したバーシステムを用いたオーバーデンチャー[12-15]のみならず，2本の非固定インプラントをアンカーとするボールアタッチメントを使用したオーバーデンチャー[6, 16]についても，埋入手術後2～3週間で早期負荷を行ったが2年間の経過観察で喪失したインプラントはなかった[6]，埋入手術後荷重開始まで6週間おいた群と12週間おいた群とを比較し，骨吸収等の臨床データに差はなかった[16]等の報告もみられ，早期負荷の適応範囲は拡大しつつある。

今回，患者の早期の機能回復に対する希望が強く，1）骨質，初期固定ともに良好で，比較的長い表面加工インプラントを埋入できた，2）維持機構の調節可能なアタッチメントを使用する，3）対合歯が残存歯2本のみで多数歯の部分床義歯を装着している，さらに超高齢者であることも考慮し，緊密に経過観察する条件で，手術後約1か月で荷重の開始を試みた。当初はアタッチメントの維持機構を若干緩めに設定し，荷重開始2か月以降に経過に問題がないことを確認し，アタッチメントの維持をややきつくして利便性の向上を図り，好結果が得られている。早期負荷により治療期間が大幅に短縮でき，患者の受ける恩恵は大きいが，あくまで1症例での経験であり，荷重開始時期については今後症例を重ね検討すべきであり，慎重な対処が必要と考えている。

下顎オーバーデンチャーについて若年者群と老年者群とでの治療結果を比較した報告[4]では，プラークコントロールは老年者群でやや悪かったものの，骨吸収はむしろ老年者群で少なく，成功率に差はみられていない。自験例はまだ1年の経過であるが，プラークコントロールは良好に保たれ，浅いインプラント周囲溝が維持され，また骨吸収の徴候もなく，インプラント周囲組織は健全に保たれている。このように骨吸収が少なく，安定しているのは，清掃が容易であり，かなり吸収した顎堤でも下顎正中部は質的，量的に骨の条件が概ね良好な部位[19]であり，比較的長いインプラントが使用でき，荷重負担の軽減を図れるアタッチメントを使用したことにあるためと考えている。しかし4か月前に製作した義歯を調整して使用しており，シングルインプラント支持オーバーデンチャーはインプラントを中心にどの方向にも回転可能である[18, 20]ため，適切に床を延長することが肝要である[18]とされ，この点に関してはリライニングなども考慮に入れ，今後十分な経過観察が必要と考えている。

今後益々社会の高齢化が進む中，高齢者のQOL向上のためにも積極的な補綴治療が望まれる局面が増えるであろう。ボールアタッチメントを適応した早期負荷シングルインプラント法は，手術侵襲，治療期間の短縮，経済性，清掃性に優れており，通常の総義歯に不満を有する高齢者や有病者には，適応を考慮することで非常に有用な一方法であると考えられた。

〈結　　語〉

今回，86歳，女性の下顎無歯顎症例に対し，シングルインプラント支持下顎オーバーデンチャーの早期荷重を行い，良好な経過が得られたので，その概要を報告した。

〈謝　　辞〉

稿を終えるにあたり，日頃から種々ご教示いただいている新潟二火会　齋藤　憲先生はじめ会の諸先生に心より感謝いたします。

〈文　献〉

1) Naert, I., Quirynen, M., Theuniers G. and van Steenberghe, D.: Prosthetic aspects of osseointegrated fixtures supporting overdentures. A 4-year report. J. Prosthet. Dent., 65:671-80, 1991.

2) Batenburg, R.H.K., Raghoebar, G.M., Van Oort, R.P., Heijdenrijk, K. and Boering, G.: Mandibular overdentures supported by two or four endosteal implants. Int. J. Oral. Maxillofac. Surg., 27:435-439, 1998.

3) Mau, J., Behneke, A., Behneke, N., Fritzemeier, C.U., Gomez-Roman, G., d'Hoedt, B., Spiekermann, H., Strunz, V. and Yong, M.: Randomized multicenter comparison of 2 IMZ and 4 TPS screw implants supporting bar-retained overdentures in 425 edentulous mandibles. Int. J. Oral. Maxillofac. Implants., 18:835-847, 2003.

4) Meijer, H. J. A., Batenburg, R. H. K. and Raghoebar, G. M.: Influence of patient age on the success rate of dental implants supporting an overdenture in an edentulous mandible: A 3-year prospective study. Int. J. Oral. Maxillofac. Implants., 16:522-526, 2001.

5) Melas, F., Marcenes, W. and Wright, P. S.: Oral health impact on daily performance in patients with implant-stabilized overdentures and patients with conventional complete dentures. Int. J. Oral. Maxillofac. Implants., 16:700-712, 2001.

6) Rϕynesdal, A. K., Amundrud, B. and Hannaes, H.R. : A comparative clinical investigation of 2 early loaded ITI dental implants supporting an overdenture in the mandible. Int. J. Oral. Maxillofac. Implants., 16: 246-251, 2001.

7) Meijer, H. J. A., Raghoebar, G.M. and van't Hof, M.A.: Comparison of implant-retained mandibular overdentures and conventional complete dentures: A 10-year prospective study of clinical aspects and patient satisfaction. Int. J. Maxillofac. Implants., 18:879-885, 2003.

8) Ericsson, I., Nilson, H., Lindh, T., Nilner, K. and Randow, K.: Immediate functional loading of Bränemark single tooth implant: An 18 months' clinical pilot follow-up study. Clin. Oral. Implants. Res., 11:26-33, 2000.

9) Chaushu, G., Chaushu, S. and Tzohar, A., Dayan, D.: Immediate loading of single-tooth implants: Immediate versus non-immediate implantation. A clinical report. Int. J. Oral. Maxillofac. Implants., 16:267-272, 2001.

10) Ganeles, J., Rosenberg, M.M., Holt, R. and Reichman, L.H.: Immediate loading of implants with fixed restorations in the completely edentulous mandible: Report of 27 patients from a private practice. Int. J. Oral. Maxillofac. Implants., 16:418-426, 2001.

11) Nikellis, I., Levi, A. and Nicolopoulos, C.: Immediate loading of 190 endosseous dental implants: a prospective observational study of 40 patient treatments with up to 2-year data. Int. J. Oral. Maxillofac. Implants., 19:116-123, 2004.

12) Gatti, C., Haefliger, W. and Chiapasco, M.: Implant-retained mandibular overdentures with immediate loading: A prospective study of ITI implants. Int. J. Oral. Maxillofac. Implants., 15:383-388, 2000.

13) Chiapasco, M., Abati, S., Romeo, E. and Vogel, G.: Implant-retained mandibular overdentures with Bränemark system Mk II implants: A prospective comparative study between delayed and immediate loading. Int. J. Oral. Maxillofac. Implants., 16:537-546, 2001.

14) 鈴木恭典，佐藤淳一，市川正幸，大久保力廣，瀬戸晥一，光井寿美子，細井紀雄：即時負荷したインプラント支持オーバーデンチャーの一症例．鶴見歯学，28：301-308，2002.

15) 高嶋秀隆，内匠　孝，岡田光明，笠村健一郎，堀田康記，勝又明敏，山内六男：早期負荷法による下顎インプラントオーバーデンチャー症例．日口腔インプラント誌，17：227－232，2004.

16) Payne, A. G., Smith, T. A., Duncan, W. D. and Kumara, R.: Conventional and early loading of unsplinted ITI implants supporting mandibular overdentures. Clin. Oral. Implants. Res., 13:603-609, 2002.

17) Cordioli, G., Majzoub, Z. and Castagna, S.: Mandibular overdentures anchored to single implants: A five-year prospective study. J. Prosthet. Dent., 78 : 159-65, 1997.

18) Krennmair, G. and Ulm, C.: The Symphyseal single-tooth implant for anchorage of a mandibular complete denture in geriatric patients: A clinical report. Int. J. Maxillofac.

Implants., 16:98-104, 2001.
19) Ulm, C., Solar, P., Blahout, R., Matejka, M. and Gruber, H.: Reduction of the compact and cancellous bone substances of edentulous mandible caused by resorption. Oral. Surg. Oral. Med. Oral. Pathol., 74:131-136, 1992.
20) 前田芳信：臨床に生かすオーバーデンチャー．60－82頁，クインテッセンス出版，東京，2003.