

学位研究紹介

唾液腺多形性腺腫内癌腫発生モデル細胞系の樹立とその特性

Establishment and characterization of pleomorphic adenoma cell systems: an in-vitro demonstration of adenoma-carcinoma sequence in the salivary gland

新潟大学大学院医歯学総合研究科 顎顔面再建学講座

¹口腔病理学分野²組織再建口腔外科学講座丸山 智¹, 程 珺¹, 新垣 晋², 朔 敬¹

Divisions of

¹Oral Pathology and²Reconstructive Surgery for Oral and Maxillofacial Region,

Department of Tissue Regeneration and Reconstruction,

Niigata University Graduate School of

Medical and Dental Sciences.

Satoshi Maruyama¹, Jun Cheng¹,Susumu Shingaki², Takashi Saku¹.

【緒 言】

近年のがん研究は発癌機構を分子レベルで明らかにしつつあり、がんはがん原遺伝子をはじめとする種々のがん関連遺伝子の変異の集積によって発症する遺伝子病であるという認識を定着させてきた。多形性腺腫は唾液腺腫瘍のなかでもっとも発生頻度の高いもので、臨床病理学的には良性腫瘍として認知されているが、再発や転移、さらに腺腫内癌の発生も知られており、単純に良性腫瘍とみなせない側面がある。また多形性腺腫内には巣状癌とよばれる微小病巣とともに異型細胞が散発性に出現することも日常の病理組織診断でよく経験されているという事実があり、それらが腺腫内癌の前癌細胞ないしは前癌病変ではないかと示唆されてきた¹⁾。一方、大腸癌においては、腺腫から腺癌への段階的発癌様式はその進行段階特異的責任遺伝子の解析からは既にひろく認知されてきたが²⁾、唾液腺をふくむその他の臓器でも同様に良性の腺腫を背景に癌腫が二次的に発生するのかどうかは不明であり、その検索がまたれていた。そこで、多形性腺腫組織より細胞培養を試みれば、それらのなかから形質転換細胞を単離できるのではないかという仮説のもとに、本研究では多形性腺腫細胞の初代培養から増殖性細

胞を単離・クローン化して株化細胞を樹立し、それらの細胞系を病理細胞学的に解析し、腺腫内癌腫発生機転の可能性を検討した。

【材料と方法】

61歳女性の耳下腺に発生した良性多形性腺腫組織より、通法どおりコラゲナーゼ酵素処理によって単離細胞を回収し、ウシ胎児血清加DMEM培地にて初代培養をおこなった。継代をくりかえす経過で増殖性をしめした上皮性細胞コロニーからマイクロプレート上で限界希釈法によって腫瘍細胞のクローン化をおこなった。樹立した細胞系については、位相差顕微鏡法により細胞形態を評価後、蛍光抗体法にて導管上皮細胞マーカー・ケラチンと筋上皮細胞マーカー・S-100蛋白質の発現を検討し、細胞の性格付けをおこなった。ついで、コルセミド処理細胞を低張液処理により染色体標本を作製し、トリプシンG-バンド法にて染色体解析をおこなった。また細胞よりDNAを抽出し、p53遺伝子第5-7エクソンについてPCR法増幅後直接シーケンス法にて同領域の塩基配列を決定するとともにその遺伝子産物の発現をカルボキシ末端特異的抗体による蛍光抗体法によって検定した。さらに、各細胞系をヌードマウス皮下に移植し、腫瘍形成能と転移能を判定し、細胞が生着して形成された腫瘍については病理組織学的に検索した。

【結果と考察】

初代培養時では、少数の多角形細胞を中心に紡錘形細胞主体の増殖がみられた。継代4代目で、大型異型細胞が出現するとともに多角形の上皮様細胞胞巣が多数形成されはじめ(図1)、周密化は約8倍の増殖速度で達成されるようになった。増殖性の高い大型異型細胞をふくむ多角形上皮様細胞群から96穴マイクロプレート上で6細胞系のクローン化に成功し、SMAP細胞系と命名した。さらに蛍光抗体法にて、多角形細胞が主体の細胞系SMAP1-SMAP3はケラチンを、短紡錘形のSMAP4-SMAP6はケラチン、S-100蛋白質をそれぞれ高発現していたので、前群は導管上皮細胞性格、後群は筋上皮細胞性格がそれぞれ優位であり、各細胞系で異なる細胞分化方向性を有することがみいだされた。また染色体解析では、6細胞系平均すると107本の染色体、核型5nと、高度の異数倍性をしめし、さらに染色体数の異常のほか、9番染色体p13-13番染色体q12の相互転座を含む

形態異常も多数みとめられた。9番染色体 p13-13番染色体 q12の相互転座が注目され、9番染色体 p13より遠位の遺伝子座が欠失することにより同位の p16 遺伝子など癌化関連遺伝子の機能喪失が示唆された。ついで、各細胞系共通に p53 遺伝子エクソン7のコドン249の1塩基欠失 (AGG → AG-) がみいだされた。さらに野生型遺伝子産物特異的抗体で免疫陽性所見がえられなかったため、この点突然変異により機能不全遺伝子産物が生じていることを判明した。ヌードマウス移植では、5細胞系で19週以内に最大直径約15mmの腫瘍形成がみられた。病理組織学的には、各腫瘍は基本的には扁平上皮癌と診断されたが、細胞由来ごとにやや分化度が異なり、不完全な腺腔形成や形質細胞様細胞をともなうものがみられ、胞巣は血管に乏しい硝子化間質中に埋入されており、多形性腺腫の性格がうかがわれ、多形性腺腫内癌腫に相当する組織像であることが確認された。

以上の結果から、多形性腺腫にはトランスフォーム能を有する細胞がふくまれており、それらが腺腫内癌腫へ

成長する可能性がしめされたことになり、その癌化には p53 遺伝子の変異、特異的染色体再構成にともなう遺伝子欠失や新生キメラ遺伝子の関与があることを示唆された (図2)。よって、本研究によって試験管内で唾液腺でも、腺腫→癌腫という経路が存在することが初めて証明された。

引用文献

- 1) Ohtake S, Cheng J, Ida H, Suzuki M, Ohshiro K, Zhang W, Saku T. Precancerous foci in pleomorphic adenoma of the salivary gland: recognition of focal carcinoma and atypical tumor cells by P53 immunohistochemistry. *J Oral Pathol Med.* 31(10): 590-7, 2002.
- 2) Fearon, E. R. and Vogelstein, B: A genetic model for colorectal tumorigenesis. *Cell*, 61: 759-67, 1990.

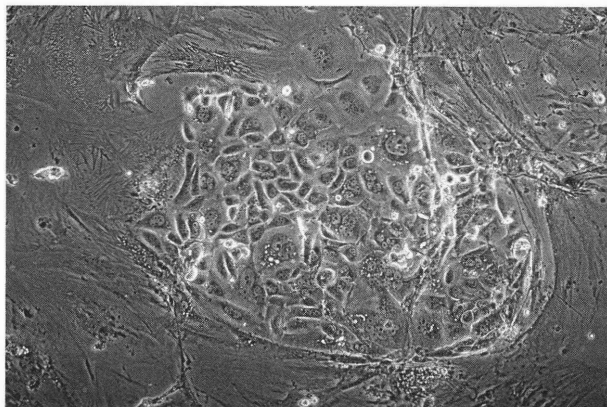


図1. 上皮様細胞胞巣の形成

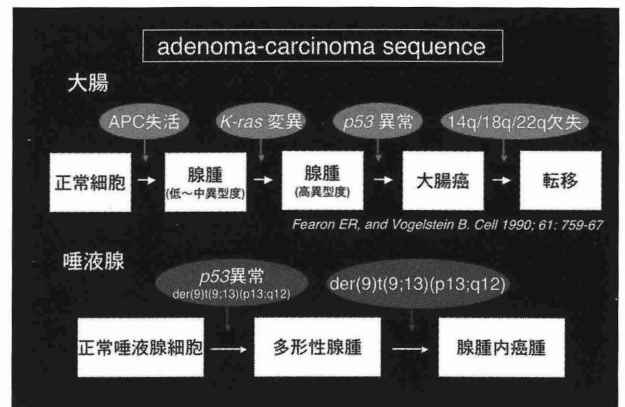


図2. 腺癌の発生、進展の分子モデル