

最近のトピックス

高齢ラット臼歯窩洞形成後の歯髄反応 Pulpal responses to cavity preparation in aged rat molars

新潟大学大学院医歯学総合研究科
加齢歯科補綴学分野

川岸 恵理子, 野村 修一

Division of Oral Health in Aging and Fixed Prosthodontics
Niigata University Graduate School of
Medical and Dental Sciences

Eriko Kawagishi, Syuichi Nomura

I. はじめに

われわれ歯科医師は毎日のように歯の切削を行っているが、この硬組織は、象牙質・歯髄複合体という複雑な軟組織との連続体である。この連続体ゆえに、咬耗・磨耗・齶蝕や窩洞形成等の歯の損傷によって、歯髄はダメージを受けるわけであるが、一方、その高い修復能力により、第三象牙質を形成し外界の刺激から自身を防衛することが知られている^{1), 2)}。しかし、その詳細な機序に関しては不明な点が多々残されている。

これまでに我々は、生後100日齢の成獣ラットを用いて、臼歯に窩洞形成を行い、その歯髄修復過程を明らかにしてきた。すなわち、窩洞形成直後には、損傷を受けた象牙芽細胞と象牙前質との間には激しい滲出性変化がおこり、象牙芽細胞は層構造を失ってバラバラになるが、6時間後にはマクロファージによって処理される。12時間後には抗原提示細胞が歯髄・象牙質界面に一過性に現れ、その細胞突起を象牙細管に伸ばす。3日後になると、新たに分化した象牙芽細胞が歯髄・象牙質界面に配列し、抗原提示細胞は象牙芽細胞下層に移動する。これらの所見は、低分子熱ショックタンパクの一つであるheat shock protein (HSP)-25の発現を検索することにより明らかになった。HSP25は、熱ショックや有害な化学物質など様々なストレスにより惹起される障害から細胞を防御する役割を担っているが、象牙芽細胞においては正常状態においても発現することが報告されている。HSP25強陽性を示す象牙芽細胞が、窩洞形成により損傷を受けることで、高濃度のHSP25蛋白が局所に放出され、それが抗原提示細胞の遊走を促し、迅速な歯髄治癒に寄与する可能性が考えられる^{3), 4)}。

しかし、生体は加齢により大きな変化を生じるものであり、このような歯髄反応にも変化がおこる可能性は高い。一般的に、象牙質・歯髄複合体におこる加齢変化には、歯髄や根管の容積の減少、細胞密度の減少、感覚の減少、歯髄結石、象牙細管の直径の減少、象牙芽細胞突起の収縮などがあげられる^{1), 5)}。しかしながら、窩洞形成のような歯の損傷を受けた場合の歯髄反応ならびに歯髄免疫防御機構が、加齢によりどのように変化するかについては殆ど分かっていなかった。

そこで、歯髄免疫防御機構の加齢変化を明らかにするために、これまでに明らかにしてきた成獣ラットの所見と比較して、高齢ラットにおける歯牙切削に対する歯髄の反応性について免疫組織化学の研究により得られた結果を紹介する。

II. 方法

実験動物として生後300～360日齢Wistar系ラットを用いた。麻酔下にて上顎左側第一臼歯近心面にエアタービンにてタングステンカーバイドバー（直径0.6mm）を用い、注水下でグループ状に窩洞を形成した。窩底部残存象牙質の厚みを150～200 μ mとし、仮封等の処置は行わず開放とした。なお、無処置の右側第一臼歯を対照群とした。窩洞形成直後、6, 12, 24時間, 3, 5日後にアルデヒド系固定液にて灌流固定、EDTA脱灰後、凍結およびパラフィン切片を作製した。象牙芽細胞の分化マーカーとして、抗HSP-25ポリクローナル抗体および抗nestinモノクローナル抗体を用いた。nestinは、細胞骨格を構成するフィラメントの一つである中間径フィラメントに分類される。成熟した象牙芽細胞に特異的に発現することが報告されており、細胞体に加え細胞突起にも免疫反応が見られることが分かっている。さらに、抗原提示細胞のマーカーとしてOX6モノクローナル抗体を用い、ABC法にて免疫組織化学染色を行った。また、一部の試料は、HSP-25免疫染色後、オスミウム後固定、脱水、樹脂包埋後、準超薄・超薄切片を作製し、光顕、電顕にて観察した。一方、歯髄周辺部のOX6陽性細胞分布密度を比較するために生後100日齢のラット第一臼歯のOX6免疫染色標本を作製した。

III. 結果と考察

高齢ラットでは、成獣ラットと同様に、象牙芽細胞がHSP-25, nestin免疫強陽性を示したが、髓角における第

三象牙質形成, 咬頭間領域や髓床底部における第二象牙質形成により歯髓腔が狭窄していた。また, 興味深いことに, 高齢ラットの歯髓内では, 成獣ラットと比べて歯髓周辺部でOX6陽性細胞密度が有意に増加し, 同細胞が象牙前質にも存在していた。以前の研究で, ヒトの歯でも同様の現象がみられており, 抗原提示細胞が初期免疫応答に加え, 象牙芽細胞の恒常性へ関与している可能性が示唆されている⁶⁾。今後, 電子顕微鏡で抗原提示細胞と象牙芽細胞突起の関係を明らかにする必要があると考えている。

一方, このような高齢ラット臼歯に窩洞形成を行うと, 2つの異なる歯髓反応 (severe damage と mild damage) が引き起こされることが分かった。'severe damage' は, 成獣ラットとほぼ同様の変化を示す群で, 窩洞形成直後に象牙芽細胞が損傷を受け, 成獣ラットと比較すると穏やかであるが滲出性変化が惹起され, 12時間後にはOX6陽性細胞が一過性に歯髓・象牙質界面に出現し, 細胞突起を象牙細管内へ伸ばしていた。24時間後には歯髓・象牙質界面よりHSP-25陽性の象牙芽細胞が消失したが, 3日後には新しく分化した象牙芽細胞様細胞が変性した象牙芽細胞と置き換わり, HSP-25, nestin 免疫反応を獲得した。

一方, 'mild damage' では, 窩洞形成6~24時間後において損傷部位のHSP-25強陽性象牙芽細胞が層構造を維持しており, 滲出性変化も殆どみられなかった。しかし, 12時間後にsevere damageと同様にOX6陽性細胞が一過性に歯髓・象牙質界面に出現し, 細胞突起を象牙細管内へ伸ばしていた。同部位を透過型電子顕微鏡にて観察すると, 損傷部位の象牙細管が空になっているものと象牙芽細胞の突起が存在するものがみられ, 空の細管には抗原提示細胞や好中球が侵入していた。このことは, 象牙芽細胞の中には損傷を受けずに生き残るものが存在していることを示唆しており, 個々によって象牙細管もしくは象牙芽細胞突起の状態が異なることが推測された(図1)。

以上の結果より, 高齢ラットにおいても歯髓防御・修復機能が保持されていることが明らかとなったが, 窩洞形成後の象牙芽細胞の反応性に違いが観察された。このことにより, 高齢ラットでは個体により象牙芽細胞の突起もしくは細管内の状態が異なることが予想され, この違いが窩洞形成後の歯髓反応の多様性を引き起こしていると考えられた⁷⁾。今後, 歯の加齢を考慮した適切な歯科処置を行うために, 研究をさらに発展させていきたい。

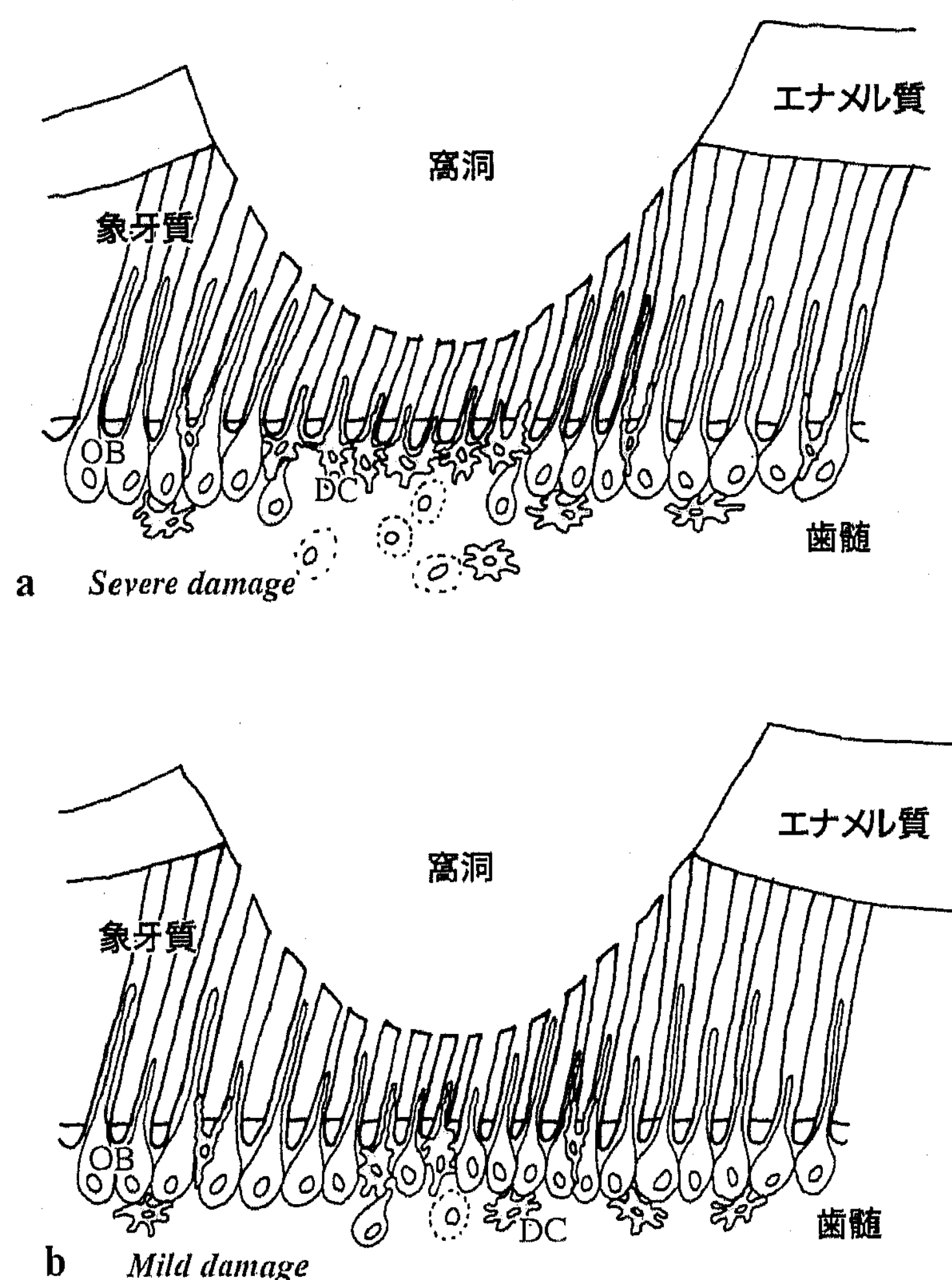


図1 窩洞形成後の高齢歯髓の反応に関する仮説。窩洞直下の歯髓・象牙質界面を示す。

- a. severe damage では, 多くの象牙芽細胞が損傷を受け, たくさんの樹状細胞が歯髓・象牙質界面に集積し, 象牙細管内に細胞突起を伸ばしている。
- b. mild damage では, 樹状細胞の突起が入り込んでいる象牙細管と, 象牙芽細胞が残存している細管が混在している。

DC: 樹状細胞 OB: 象牙芽細胞

参 考 文 献

- 1) Nanci A (2003) Dentin-pulp complex. In:Nanci A (ed) Ten Cate' s Oral Histology: development, structure, and formation, 6th edn. Mosby, St. Louis, pp 192-239
- 2) Goldberg M, Smith AJ (2004) Cells and extracellular matrices of dentin and pulp: a biological basis for repair and tissue engineering. Crit Rev Oral Biol Med 15: 13-27
- 3) Nakakura-Ohshima K, Watanabe J, Kenmotu S, Ohshima H (2003) Possible role of immunocompetent cells and the expression of heat shock protein-25 in the process of pulpal regeneration after tooth injury in rat molars. J Electron Microsc 52: 581-591
- 4) Ohshima H, Nakakura-Ohshima K, Takeuchi K, Hoshino M, Takano Y, Maeda T (2003) Pulpal regeneration after cavity preparation, with special reference to close spatio-relationships between odontoblasts and immunocompetent cells. Microsc Res Tech 60: 483-490
- 5) Morse DR (1991) Age-related changes of the dental pulp complex and their relationship to systemic aging. Oral Surg Oral Pathol 72: 721-745
- 6) Ohshima H, Maeda T, Takano Y (1999) The distribution and ultrastructure of class II MHC-positive cells in human dental pulp. Cell Tissue Res 295: 151-158
- 7) Kawagishi E, Nakakura-Ohshima K, Nomura S, Ohshima H (2006) Pulpal responses to cavity preparation in aged rat molars. Cell Tissue Res (in press)