

学位研究紹介

インプラント周囲の骨再生に関する
組織学的検討
～自己硬化型 α -TCPセメントの応用～
Histological Evaluation on Bone
Regeneration with Self-Setting
Alpha-TCP Cement at Dental Implant
Placement Sites

新潟大学大学院医歯学総合研究科
加齢歯科補綴学分野
中館 正芳
Division of Aging and Fixed Prosthodontics,
Niigata University Graduate School
of Medical and Dental Sciences
Masayoshi Nakadate

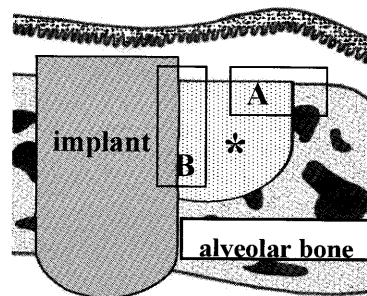
【目 的】

インプラント治療において、インプラント植立部位の骨量が不十分である症例では、何らかの骨増生法を併用する必要がある。現在のところ、自家骨移植による骨増生法が一般的であるが、この方法には採取量の制限や術野の大きな侵襲といった問題点があるため、様々な人工骨補填材が使用されるようになった。なかでも α -TCP系自己硬化型骨セメント(BIOPEX-R[®])は、ペースト状であるため様々な形態の骨欠損に対して応用可能であり、さらに充填後短時間で硬化し、その後、骨基質との接着性を持つことから骨欠損部において良好な維持が期待できる¹⁻⁴⁾。従って、BIOPEX-R[®]を用いた骨増生法は有効であると考えられるが、インプラントとBIOPEX-R[®]を併用した場合に、インプラント周囲に生じる骨再生の組織学的検討は未だなされていない。さらに、インプラント周囲組織には咬合力が負荷するため、再生された新生骨は良好な骨質を有する必要がある。そこで、インプラント植立時にBIOPEX-R[®]を併用した動物実験モデルを作成し、インプラント周囲に誘導される新生骨の形成機序、ならびに、その骨質について組織学的・元素分析的に検討した。

【材料と方法】

生後4週齢雄性Wistar系ラットの上顎第一、第二臼歯を抜歯した。抜歯窩の治癒後、同部位にインプラント窩洞とそれに隣接する骨窩洞を形成し、チタンインプラントの植立とともに、インプラントと骨窩洞の空隙にBIOPEX-R[®]を充填した(下図)。術後1, 2, 4, 8週の矢状断パラフィン切片を作製した後、alkaline phosphatase (ALP), osteopontin (OPN), 酒石酸抵抗性酸性ホスファターゼ (TRAP) 組織化学を行い、骨窩洞内の歯槽頂相当部(歯槽頂領域)および、インプラント・BIOPEX-R[®]界面部(界面領域)について観察した。また一部の試料は、樹脂包埋した後、透過型電子顕微鏡を用いて界面領域における微細構造観察を行った。さらに既存の緻密骨と新生骨の骨密度測定、およびCa, P, Mgの元素マッピングを行った。

図：動物実験モデル



ラット上顎骨にインプラント植立、およびBIOPEX-R[®] (*) 充填を行った。
観察領域
A: 歯槽頂領域
B: 界面領域

【結果と考察】

(1) 歯槽頂領域

術後1週においてBIOPEX-R[®]表層に多数のTRAP陽性破骨細胞が集積しており、その直下にOPN陽性セメントラインを認めた。術後2週になると、破骨細胞は既存骨側からインプラント側に向かって遊走し、それに後続するようにALP陽性骨芽細胞がOPN陽性セメントライン上に骨基質を沈着していた。従ってBIOPEX-R[®]表層では、破骨細胞による骨吸収が先行した後、骨芽細胞の骨形成が誘導されるといったカップリングが推察される。この新生骨はBIOPEX-R[®]表層に沿ってインプラント側へと形成され、術後4週ではインプラント近傍にまで達し、術後8週になるとさらにその厚みを増してい

た。また、BIOPEX-R® 上の新生骨は層板構造を呈していたことから、組織学的に緻密骨であると考えられた。

(2) 界面領域

術後1週においてインプラントとBIOPEX-R® の狭い間隙にTRAP陽性破骨細胞が侵入し、歯槽頂方向に向かって移動していた。歯槽頂領域と同様に、破骨細胞直下のBIOPEX-R® 表層にはOPN陽性セメントラインが観察され、術後2週になると、破骨細胞と骨芽細胞とのカップリングによりOPN陽性セメントライン上に新生骨が形成されていた。この新生骨とインプラント表面の界面領域にはALP陽性細胞層が介在していたが、その後BIOPEX-R® 上に形成された新生骨の厚みが増すにつれて、界面領域の細胞層は薄くなり、術後8週では極僅かなALP陽性細胞が界面領域に存在するのみとなった。透過型電子顕微鏡にて同部位を観察すると、一部には扁平な骨芽細胞様細胞も認められたが、大部分では多量の緻密なコラーゲン線維がインプラント表面に直接、接触する像を観察した。

(3) 骨密度および元素マッピング

BIOPEX-R® 上に形成された新生骨と、既存の緻密骨における骨密度を測定したところ、新生骨の骨密度(術後4週: $985.3 \pm 70.3 \text{mg/cm}^3$, 術後8週: $1010.1 \pm 99.3 \text{mg/cm}^3$)は、緻密骨の骨密度(術後4週: $1012.3 \pm 60.6 \text{mg/cm}^3$, 術後8週: $1028.2 \pm 76.4 \text{mg/cm}^3$)と近い値を示していた。さらに、新生骨のCa, P, Mgの相対濃度およびその分布も既存の緻密骨に類似していた。

従って、BIOPEX-R® によって誘導された新生骨は、緻密骨と同等の骨密度およびミネラル分布を示すと考えられる。

【結 論】

インプラント周囲に充填したBIOPEX-R® 上では、破骨細胞と骨芽細胞のカップリングにより緻密な新生骨が再生されることが示唆された。

【参考文献】

- 1) Kurashina K, Kurita H, et al. Calcium phosphate cement: in vitro and in vivo studies of the a-tricalcium phosphate-dicalcium phosphate dibasic-tetracalcium phosphate monoxide system. *J Mater Sci Mater Med* 1995; 6: 340-47.
- 2) Hao H, Amizuka N, et al. A histological evaluation on self-setting alpha-tricalcium phosphate applied in the rat bone cavity. *Biomaterials* 2004; 25: 431-42.
- 3) Yamamoto H, Niwa S, et al. Mechanical strength of calcium phosphate cement in vivo and in vitro. *Biomaterials* 1998; 19: 1587-91.
- 4) Miyamoto Y, Ishikawa K, et al. Tissue response to fast-setting calcium phosphate cement in bone. *J Biomed Mater Res* 1997; 37: 457-64.