

## 最近のトピックス

## ビスフォスフォネートによる顎骨壊死 Histopathogenesis of bisphosphonate-induced osteonecrosis of the jawbone

新潟大学大学院医歯学総合研究科 顎顔面再建学講座

長谷川真弓, 朔 敬

Department of Tissue Regeneration and Reconstruction, Niigata  
University Graduate School of Medical and Dental Sciences

Mayumi Hasegawa and Takashi Saku

ビスフォスフォネート (Bisphosphonate, 以下 BP) は、ピロリン酸のアナログでメパロン酸代謝系を介した破骨細胞の骨吸収機能を抑制する<sup>1)</sup>。きわめて効果の確実な骨吸収抑制剤として、骨粗鬆症、多発性骨髄腫や固形がんとくに乳がんや前立腺がんの骨転移の治療等に広くもちいられている<sup>1, 2)</sup>。売上二兆円におよぶという市場規模の大きさは、近年ではもっとも成功した薬剤のひとつとみなすことができよう。ところが、6年前、Marx<sup>3)</sup>による BP 関連顎骨壊死の報告が初めてなされて以来、BP 関連顎骨壊死症例の報告が急増し、歯科の歴史的大事件として大きな注目を集めている。しかし、その実態はいまだ明らかではなく、とくに欧米では、かつてマッチ産業の職業病として黄燐中毒による顎骨壊死の悪夢がよみがえるようなニュアンスで喧伝されるきらいがあった<sup>4)</sup>。それはひとえに病理学的発症機序が不明のままに経過したことの原因があった。

われわれは、昨 2008 年秋に、日本歯科大学口腔外科の又賀泉教授ならびに新潟大学整形外科の遠藤直人教授らによって新潟フォーラムが開催された機会に新潟地域の BP 関連顎骨壊死症例の病理組織標本を解析する機会をえた。その後、本学医歯学総合病院における骨粗鬆症患者の経口 BP 剤服用による顎骨壊死症例の経験も増加し、顎骨壊死巣の腐骨除去術でえられた骨組織標本のヘマトキシリン・エオジン標本を観察するとともに、種々の組織化学や免疫組織化学によって解析してきた。また、国際医療センターにおける多発性骨髄腫の注射用 BP 剤投与によって生じた顎骨壊死症例についても検討し、経口 BP 剤症例と比較検討することができた。以上の解析の結果、同病態の成り立ちに関する重要な知見をえたので<sup>5)</sup>、その概要を紹介したい。

### 【臨床的まとめ：歯との関連、BP 剤投与期間 3 年】

対象としたのは、主として骨粗鬆症の患者で経口 BP 剤（フォサマック、ボナロン、ベネット、アクトネル、ダイドロネル）を服用した 10 症例、多発性骨髄腫の患者で注射用 BP 剤（アレディア、ビスフォナール、ゾメタ）投与患者 4 症例であるが、前者の経口 BP 剤服用患者の平均年齢は 73 歳で、女性 9 名、男性 1 名で経口 BP 剤を平均 3 年服用していた。壊死部は下顎 6 例、上顎 4 例で、歯と何らかの関連がみられた。注射剤使用患者の平均年齢は 59 歳で、女性 3 名、男性 1 名で、BP 投与期間は全て 3 年以上であった。以上のとおり、経口剤、注射剤あるいはその投与量をとわず、投与開始後約 3 年程度で顎骨壊死を生じていること、また、基礎疾患として歯の病態が臨床的に否定できないことが注目された。

### 【腐骨の病理組織学的特徴：虫食い状の太い骨梁】

BP 関連顎骨壊死部から搔爬された腐骨の骨梁幅を顕微鏡上で計測したところ、短径は約 268  $\mu\text{m}$  で、対照としてもちいた正常骨髄 (65  $\mu\text{m}$ ) および放射線性骨壊死 (79  $\mu\text{m}$ ) と比べて、約 3-4 倍に肥厚していることが判明した。注射用 BP 症例 (310  $\mu\text{m}$ ) では、経口 BP 剤症例 (217  $\mu\text{m}$ ) に比較してより顕著な肥厚傾向がみられた。注射用 BP はより強力な骨硬化作用で抗腫瘍効果も期待されているが、顎骨壊死を生じる頻度がより高いことも報告されている<sup>6)</sup>。また、正常骨髄や放射線性骨壊死の海綿骨梁のスムーズな辺縁形状に対して、BP 関連顎骨壊死症例の腐骨部骨梁辺縁は特徴的な波状不整形を呈していたが、これは細菌性脱灰すなわちカリエスによる虫食い状の吸収窩が連結された結果であった (図 1 a-b)。以上より、BP 関連顎骨壊死は、病理組織学的に、①太い骨梁と②細菌叢をいれた辺縁不整の骨梁縁のふたつの所見で規定できることが判明した。これらの所見から、顎骨壊死が生じる前にすでに骨硬化症が惹起されていること、患者骨基質には BP が高濃度に沈着していると想定される腐骨基質に細菌親和性が高いことが示唆された。

### 【腐骨周囲の生活骨の病理組織学的特徴： 硬化性骨髄炎と血管障害】

BP 関連顎骨壊死を生じた腐骨の所見をふまえ、腐骨周囲の生活骨についても検討したところ、皮質骨および

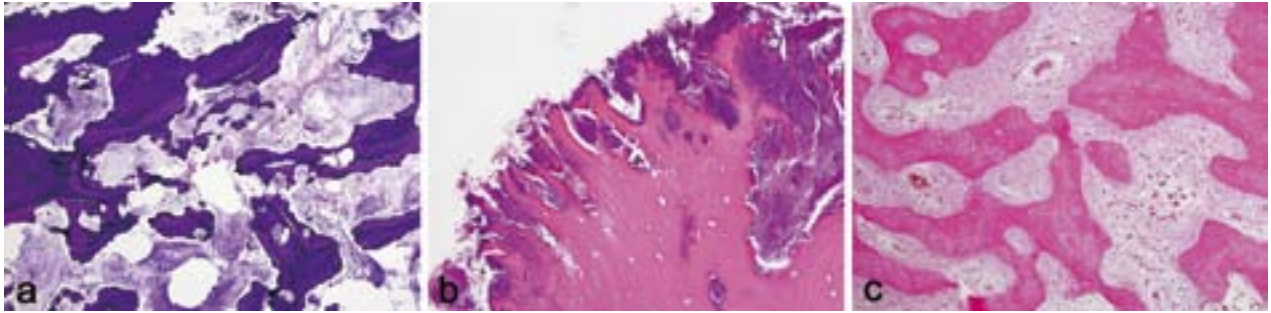


図1. ビスフォスフォネート関連顎骨壊死病理組織像。(a, b) 腐骨組織像, (c) 生活骨組織像。(a) ギムザ染色, ×40; (b) ヘマトキシリン・エオジン (HE) 染色, ×200; (c) HE 染色, ×100。骨髓腔相当空間は細菌塊で満たされており, 骨梁中の骨小腔は空虚で, 腐骨と診断される。骨梁は肥厚し, 波状の複雑な辺縁形状が特徴的である (a)。腐骨部の骨梁の骨基質内に細菌叢が侵入して, 虫食い状に吸収窩が広がっており, 骨梁辺縁が波状になるのは細菌性脱灰, すなわちカリエスによることが示唆される (b)。腐骨周囲の生活骨部分では, 骨髓腔相当部には線維化が高度で, 炎症性細胞はわずかである。骨梁は腐骨部同様に肥厚が著しい。慢性硬化性骨髓炎の所見である (c)。

骨髓腔海綿骨が, 骨髓腔の線維化とともに, 広範に改造されていた。とくに海綿骨梁は, 腐骨部の骨梁同様に顕著に肥厚しており, 線維化骨髓腔相当空間は様々な大きさを呈し, 毛細血管から筋性血管まで種々の血管が同一骨髓腔内に混在していた。しかし, 炎症性細胞の反応はごくわずかであった (図1c)。これらの所見は骨改造がすでに長期間遷延してきていることを示唆し, 慢性硬化性骨髓炎と解釈することができた。さらに, 興味深い所見は, 線維化骨髓腔内にしばしば限局性的の出血巣とヘモシデロシスがみられることで, 血管の崩壊や閉塞性変化も併存していることが判明した。血管障害は血管内皮細胞傷害を主体とした所見がえられたが, BP による血管内皮傷害はすでに実験的に証明されてきているので<sup>7)</sup>, 顎骨においても BP による内皮傷害と解釈された。以上より, BP 関連顎骨壊死の背景として硬化性骨髓炎があり, これに血管傷害性変化が特徴的に関連している可能性が示唆された。したがって, 腐骨, 生活骨をとわず, 太い骨梁は共通した所見で, 腐骨部の検討結果について, 顎骨壊死が生じる前に骨硬化症があったことが確認された。さらに BP 服用・投与患者の顎骨では血管内皮あるいは血管壁を原因とした顎骨局所循環も障害され, 骨硬化性変化との相乗効果で慢性硬化性骨髓炎の遷延サイクルにおちいつているものと推察された。

#### 【病理発生機序：顎骨局所での BP の過剰効果による骨硬化症】

以上のとおり, BP 関連顎骨壊死とは, 硬化性骨髓炎の経過を背景とした物理的障害としての局所循環障害と化学的障害としての血管内皮傷害とが相互に関与して発症し, 腐骨の二次的感染により高度の細菌性脱灰をきたすという病理発生機序で説明されよう。硬化性変化については, ごく最近, われわれと同様の傾向を示唆する研究結果が報告された<sup>8)</sup>。問題は, BP の投与される患者

の背景は骨粗鬆症であるのに, 骨硬化症という逆の現象が顎骨に生じることである。なぜ顎骨にだけ硬化性変化が生じるのかについては, 以下は完全な推論になるが, われわれは, 顎骨はほかの長管骨と異なり, 咬合圧が曲げ応力として顎骨に負荷をかけているだろうことに注目している<sup>9)</sup>。すなわち, 多くの骨粗鬆症患者の顎骨局所には, 有菌顎, 無菌顎 (床義歯装着の場合) をとわず, くりかえされる咀嚼による咬合圧はかなり高度な負荷となっている可能性がある。そうした顎骨の局所環境では骨粗鬆症は生じていないのではないかと。顎骨局所では BP が過剰に効果していないだろうか。BP 関連顎骨壊死患者の顎骨の画像所見は, 一般に硬化性変化が高いことをしめしている。また, 歯または歯周組織との関連ある症例が多いので, それらが硬化性変化を増強する効果もあると推測されるが, 硬化性骨髓炎の感染源として作用しているかどうかは明確にはならなかった。

本研究には多くの共同研究者の貢献があったが, 本稿の性格上すべての共同研究者を列記する紙面の余裕がないので, 筆頭著者と責任著者のふたりで代表させていただいた。

#### 【参考文献】

- 1) Licata AA: Discovery, clinical development, and therapeutic uses of bisphosphonates. *Ann Pharmacother*, 39: 668-77, 2005.
- 2) Lipton A: Emerging role of bisphosphonates in the clinic--antitumor activity and prevention of metastasis to bone. *Cancer Treat Rev*, 34: S25-30, 2008.
- 3) Marx RE: Pamidronate (Aredia) and zoledronate (Zometa) induced avascular necrosis of the jaws: a growing epidemic. *J Oral Maxillofac Surg*, 61: 1115-7,

- 2003.
- 4) Hellstein JW, Marek CL: Bisphosphonate osteonecrosis (bis-phossy jaw): is this phossy jaw of the 21st century? *J Oral Maxillofac Surg*, 63: 682-9, 2005.
- 5) 長谷川真弓, 程 珺, 丸山 智, 小林孝憲, 又賀泉, 田中 彰, 岡田康男, 田上 正, 小松繁樹, 泉 直也, 齊藤 力, 高木律男, 田中 礼, 林孝文, 朔 敬: ビスフォスフォネート製剤による顎骨壊死の病理組織学的検討. *日本口腔科学会雑誌*, 58: 199, 2009.
- 6) King AE, Umland EM: Osteonecrosis of the jaw in patients receiving intravenous or oral bisphosphonates. *Pharmacotherapy*, 28: 667-77, 2008.
- 7) Ribatti D, Maruotti N, Nico B, et al.: Clodronate inhibits angiogenesis in vitro and in vivo. *Oncol Rep*, 19: 1109-12, 2008.
- 8) Favia G, Pilolli GP, Maiorano E: Histologic and histomorphometric features of bisphosphonate-related osteonecrosis of the jaws: an analysis of 31 cases with confocal laser scanning microscopy. *Bone*, 45: 406-13, 2009.
- 9) Pozzi S, Marcheselli R, Sacchi S, et al.: Bisphosphonate-associated osteonecrosis of the jaw: a review of 35 cases and an evaluation of its frequency in multiple myeloma patients. *Leuk Lymphoma*, 48: 56-64, 2007.