－臨床－

全顎補綴における暫間インプラントの使用経験

鶴巻　浩[1]，勝見祐二[1,2]

[1] 医療法人仁愛会　新潟中央病院歯科口腔外科（主任：鶴巻　浩科長）
[2] 新潟大学大学院医歯学総合研究科　顎顔面口腔外科学分野（主任：高木律男教授）

Use of a provisional implant for full-arch rehabilitation: Report of four cases.

Hiroshi Tsurumaki[1], Yuji Katsumi[1, 2]

[1]*Department of Dentistry and Oral Surgery, Niigata Central Hospital (Chief: Hiroshi Tsurumaki)*
[2]*Division of Oral and Maxillofacial Surgery, Niigata University Graduate School of Medical and Dental Sciences (Chief: Prof. Ritsuo Takagi)*

平成 22 年 3 月 19 日受付　　4 月 27 日受理

Key words：temporary denture（暫間義歯），immediate function（即時機能），full-arch rehabilitation（全顎補綴），provisional implant（暫間インプラント）

Abstract

Provisional implants can be used to provide patients with a fixed temporary reconstruction during the healing period of submerged conventional implants. Although studies have reported some clinical findings regarding provisional implants, there is a lack of detailed information on immediate rehabilitation performed using provisional implants with fixed restorations. We report the cases of 4 patients in whom provisional implants were successfully used in full-arch rehabilitation. The first case was a 75-year-old woman who was treated with 3 provisional implants that supported a mandibular shortened-arch interim restoration. The second case was a 79-year-old woman who was treated with 5 provisional implants that supported a maxillary full-arch interim restoration. The third patient was a 65-year-old woman who was treated with a combination of 3 conventional implants and 1 provisional implant that supported a mandibular full-arch interim restoration. The fourth patient was a 75-year-old woman who was treated with a combination of 2 conventional implants and 2 provisional implants that supported a mandibular full-arch interim restoration. In the last 2 cases, provisional implants were used as substitutes for conventional implants with insufficient initial stability. All patients received immediate functional loading through the fixed temporary prostheses. The effective use of provisional implants provides various options for immediate rehabilitation and may improve the clinical success of conventional implants.

抄録

【目的】即時プロビジョナルインプラント（以下 IP インプラント）は従来型インプラントの治癒期間中に暫間補綴物を支持するもので，具体的な使用法に関する報告は少ない。今回，全顎補綴症例において IP インプラントのみで即時に機能回復を行った症例，従来型インプラントと IP インプラントを組み合わせて即時荷重した症例等，IP インプラントを有効に活用しえた 4 症例を経験したのでその概要を報告する。

【症例】症例 1：75 歳，女性。下顎全顎補綴症例で 3 本の IP インプラント支持の暫間ブリッジを装着。症例 2：79 歳，女性。上顎無歯顎症例で従来型インプラントは初期固定不良のため同時に IP インプラントを 5 本埋入し，暫間ブリッジ装着。症例 3：65 歳，女性。下顎 All-on-4 施行例で右臼歯部インプラントが初期固定不良のため同部は 2 回法とし，従来型インプラント 3 本と IP インプラント 1 本とで支持する暫間ブリッジを装着。症例 4：75 歳，女性。下顎 All-on-4 施行例で，両側臼歯部インプラントが初期固定不良のため同部は 2 回法とし，前歯部の従来型インプラント 2 本と IP インプラント 2 本とで支持する暫間ブリッジを装着。

【考察】IP インプラントを有効に活用することで，従来型インプラントの治癒期間中も機能性，審美性の維持が可能であり，また初期固定不良インプラントの代替として使用可能であった。IP インプラントの有効利用はインプラン

ト治療成績をさらに向上させる可能性が示唆された。

【緒　　言】

無歯顎ないし多数歯欠損患者のインプラント治療においては，埋入手術後１～２週間にわたる義歯装着禁止期間やその後の可撤性義歯の使用による粘膜下治癒期間中のインプラントに対する咬合圧のコントロール等，一次手術後の暫間補綴物装着に関しては十分な注意が必要とされる[1-3]。

暫間インプラントは従来型インプラント埋入手術後の治癒期間中に暫間補綴物を支持し，治癒期間後撤去するものであるが[1]，具体的な使用法に関する報告は少ない[4]。今回，全顎補綴症例において暫間インプラントとしてノーベルバイオケア社製即時プロビジョナルインプラント（immediate provisional implant；以下 IP インプラント，チタン合金製）（図１）を使用して即時に機能回復を行った症例，あるいは即時荷重の際に初期固定不良インプラントの代替として IP インプラントを使用した症例等，暫間インプラントを有効に活用しえた４例を経験したのでそれらの概要に若干の考察を加え報告する。

【症　　例】

症例１は 75 歳の女性で，2002 年８月頃から下顎部分床義歯が違和感のため装着不能となり，好物の枝豆が食べられないと訴えあり，インプラント補綴の検討となった。口腔内所見では，下顎残存歯は $\overline{1|3}$ で，欠損部の顎堤は吸収著明であった（図 2A，B）。上下顎の discrepancy が大きく，また下顎左側小臼歯部は残存骨量がインプラント埋入には不足しており，残存歯をそのままにしてのインプラント補綴は困難と判断し，残存歯は抜去してインプラントブリッジを装着する方針とした。治癒期間中は即時機能回復を目的に IP インプラントによる固定性暫間補綴物装着を計画した。2003 年１月静脈内鎮静法下に $\overline{1|3}$ を抜去し，オトガイ孔間にインプラント４本（Brånemark System Mk Ⅲ TiUnite RP15mm× ３本，同 13mm× １本）埋入，さらに IP インプラントを３本埋入した（図 2C）。翌々日第一小臼歯部までのレジン製の固定性暫間補綴物を装着したところ，概ね通常の食事摂取が可能となった（図 2D，E）。４か月後に２次手術および IP インプラント抜去術を施行した。IP インプラントは撤去までいずれも動揺なく暫間補綴物の支持が可能であった。従来型インプラントはすべて osseointegration が得られ，埋入手術８か月後に最終上部構造を装着した（図 2F）。以後 2008 年 11 月腹部大動脈瘤破裂で死亡するまで問題なく機能した。

図１　IP インプラント
IP インプラントは最大直径が 2.8mm，スレッド部長径が 14mm の１ピース構造で，暫間補綴物とは専用のコーピング（右）で連結する

症例２は 79 歳の女性で，2008 年７月上顎総義歯による疼痛を主訴に当科を受診した。上顎は $\underline{|7}$ が残根で総義歯が装着されており（図 3A），下顎は 11 歯残存していた。快適な食生活を送りたいとの希望があり，固定性補綴物を希望したため，上顎はインプラントブリッジ装着の方針とした。シミュレーションソフトである Nobel Guide™ による手術設計では，残存骨量，骨形態等が良好なものではないことが判明し（図 3B），術中判断で従来型インプラントの初期固定が良好であればそれを用いて即時荷重，また初期固定が不良であれば IP インプラントを追加埋入し，IP インプラントを利用して即時機

図２
A：術前正面
B：同，下顎咬合面
C：インプラント埋入手術時（矢頭：IP インプラント）
D：暫間ブリッジ装着時
E：手術直後のパノラマ X 線写真
F：最終上部構造装着

図３
A：術前上顎咬合面
B：NobelGuide™ による術前シミュレーション
C：手術終了時
D：同日，暫間ブリッジ装着
E：手術直後のパノラマＸ線写真
F：最終上部構造装着

能回復する計画を立案した。同年９月インプラント埋入術を施行した。実際の手術では，前歯部は骨幅が狭小で埋入できず，右側は小臼歯部から大臼歯部に３本，左側は犬歯部から大臼歯部に３本，計６本のインプラント（Brånemark System Mk Ⅲ TiUnite RP13mm× ２本，Mk Ⅳ TiUnite RP13mm× ３本，同 11.5mm× １本）を埋入したが，Lekholm and Zarb の骨質分類[5] では臼歯部でⅣと不良であり，十分な初期固定が得られず，従来型インプラントでの即時荷重は断念した。そこで IP インプラントを５本埋入し（図 3C），同日暫間ブリッジを装着した（図 3D，E）。約５か月後，２次手術および IP インプラント抜去術を施行した。暫間補綴物は最終上部構造装着まで機能したが，右上最後方の IP インプラント１本に動揺，周囲の骨吸収がみられた。従来型インプラントはすべて osseointegration が得られており，6.5 か月後最終上部構造を装着し，現在まで良好に経過している（図 3F）。

症例３は 65 歳の女性で，上顎総義歯，下顎部分床義歯を製作したが，満足できる食生活が送れないとのことで，インプラントによる固定性補綴物を希望し，上下顎とも Malò らのいわゆる All-on-4[6,7] の方針とした。上顎は上顎洞の前方，下方への張り出しが大きく，残存骨量が少ないため安全を期し，通常の治癒期間をおいて上部構造装着，下顎は骨量十分であり即時荷重の計画とした。2006 年６月まず上顎 All-on-4 インプラント埋入術を施行した。上顎は旧義歯を調整して可撤性の暫間補綴物とした。同年 11 月下顎 All-on-4 インプラント埋入術を施行した。インプラントは前歯部に Brånemark System Mk Ⅲ TiUnite RP13mm× ２本，臼歯部に同 15mm× ２本埋入した。右臼歯部インプラントの初期固定が不良のため同部は２回法とし，近心に IP インプラントを１本埋入し（図 4A），初期固定良好な従来型インプラント３本と IP インプラント１本を利用した暫間ブリッジを装着し即時荷重させた（図 4B，C）。2007 年２月に上顎の最終上部構造を装着した。同年４月右下顎臼歯部インプラントの２次手術および IP インプラント抜去術を施行したが，いずれのインプラントにも動揺はみられなかった。同年６月下顎の最終上部構造を装着したが（図 4D），ともに現在まで良好に経過している。

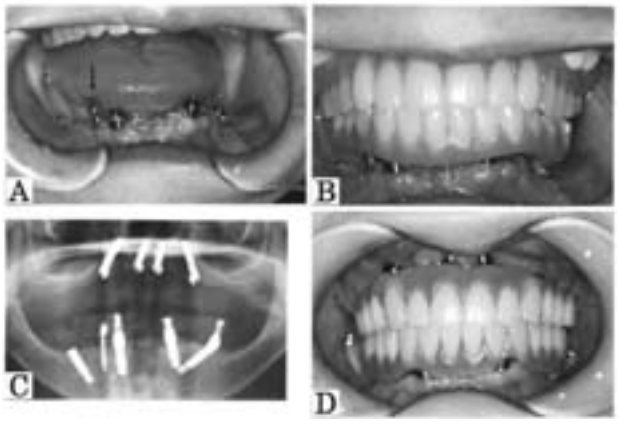

図４
A：インプラント埋入手術時（矢印：IP インプラント）
B：同日，暫間ブリッジ装着
C：手術直後のパノラマＸ線写真
D：上下顎最終上部構造装着

症例４は 75 歳の女性で，2008 年 12 月上下顎義歯の不適合を主訴に当科を受診した。 上顎は64|，下顎は |1－３５（|5 は残根）が残存していたが（図 5A），上下顎部分床義歯はともに不適合であった。上顎は部分床義歯の新製，下顎は固定性補綴物を希望し，All-on-4 の方針とした。2009 年１月下顎残存歯抜歯，All-on-4 インプラント埋入術を施行した。インプラントは前歯部に Brånemark System Mk Ⅲ TiUnite RP13mm× ２本，臼歯部に同 15mm× ２本埋入した。両側臼歯部のインプラントは初期固定が不良であったため２回法とし，近心に IP インプラントを１本ずつ埋入し，同日前歯部の従来型インプラント２本と IP インプラント２本とで支持する暫間ブリッジを装着し即時荷重させた（図 5B, C）。同年５月臼歯部インプラントの２次手術および IP イン

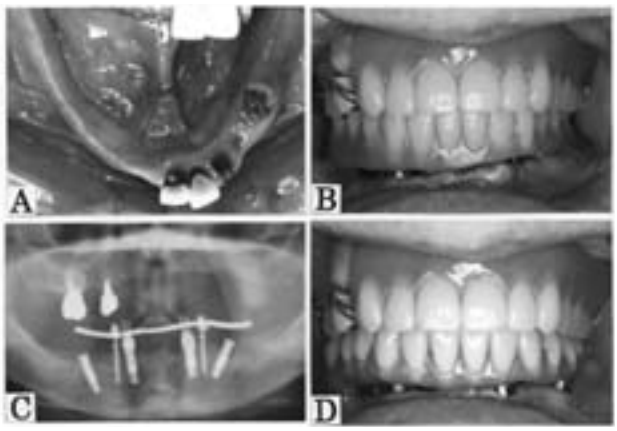

図５
A：初診時下顎咬合面
B：インプラント埋入手術時，暫間ブリッジ装着
C：手術直後のパノラマＸ線写真
D：最終上部構造装着

プラント抜去術を施行した。いずれのインプラントにも動揺はみられず，同年７月最終上部構造を装着し（図5D），現在まで良好に経過している。

【考　　察】

暫間インプラントは，全顎補綴症例や部分欠損症例における固定性の暫間補綴物の支持[1,8]，全顎補綴症例における可撤性のオーバーデンチャーの支持[9,10]，あるいは骨造成術後の骨治癒を阻害しないための固定性暫間補綴物の支持[11]として用いられている。臨床成績を主体とした報告はみられるが，種々の欠損形態，補綴様式における具体的な使用法に関する報告は少ない。メーカーのマニュアルでも使用本数については，無歯顎症例の暫間補綴物では４－６本（上顎では最低５本）のIPインプラントを従来型インプラント間に埋入し補綴物を支持，部分欠損では２－３本のIPインプラントを用いるとの簡略な記載しかない。

IPインプラントの経過についてみると，下顎においては，症例１では嘔吐反射が強く，義歯不適応の患者であったため第一小臼歯部までの暫間補綴とし３本のIPインプラントのみで支持したが，２次手術まで動揺，破折等の不具合はみられなかった。All-on-4における初期固定不良インプラントの代替として用いた症例３，４においても最終上部構造装着までの４か月間問題なく経過した。ただし，いずれの症例も女性で，対合関係が総義歯ないし多数歯欠損で部分床義歯を装着，また，ブラキシズムがない等異常な咬合力が働かないと考えられる状況であった。咬合力が強く作用すると予想されるような場合はさらに多くのIPインプラントを使用したほうが安全であろう。この点については今後さらに症例を重ね検討する必要がある。上顎では，症例２の全顎暫間補綴物を支持するのにIPインプラント５本を使用し，暫間補綴物は問題なく機能していたが，骨質がⅣであった大臼歯部の１本で５か月経過した撤去時に動揺，周囲の骨吸収がみられた。幸いに隣接する従来型インプラントに影響はなく，予定通り最終補綴物に移行可能であった。なお，IPインプラント撤去時にはいずれもosseointegrationすることなく手用レンチで容易に抜去できている。

IPインプラントの成績について諸家の報告をみると，Babbush[1]は無歯顎補綴12例に計53本（１例あたり平均4.4本）のIPインプラントを使用した固定性暫間補綴物について，平均4.58か月間機能したが，上顎の１本が動揺で途中抜去したと述べている。Krennmairら[9]は上下無歯顎例にIPインプラント２－４本を用いた可撤性の暫間オーバーデンチャーを装着し，上顎では58本中21本，下顎では19本中２本が期間中喪失したとし，可撤性の暫間補綴物における上顎での成績は不良である。Östmanら[8]は上顎無歯顎ないし部分欠損の暫間補綴物支持にIPインプラントを使用し，２次手術までに192本中７本のIPインプラントが感染や疼痛のため除去され，17本が２次手術時動揺したとし，それらはすべて骨質ⅢないしⅣの部位であったことを報告している。以上，IPインプラントは骨質の良い下顎では経過は良好であるが，上顎，とりわけ骨質の不良な臼歯部におけるIPインプラント使用時はより注意深い経過観察が重要であり，動揺，感染等の徴候がみられたならば直ちに撤去し，隣接する従来型インプラントに悪影響を生じないよう十分注意することが肝要と考えられた。

暫間インプラントについての多くの報告は，暫間インプラントのみで補綴物を支持する形式をとっているが[1,8-12]，天然歯とIPインプラントを組み合わせて全顎的暫間補綴物を支持する方法についての報告もみられる[4,13]。しかしながら，自験例のように従来型インプラントと暫間インプラントを組み合わせて即時荷重した報告は渉猟し得た範囲では見当たらない。今回，下顎All-on-4症例において，初期固定不良であった従来型インプラントの代替としてIPインプラントを使用したが，最終上部構造装着まで従来型インプラント，IPインプラントともに問題なく経過した。近年，インプラント支持による全顎補綴の即時荷重について良好な成績が報告されており[2,6,7,14]，多くの患者に福音をもたらしている。それにはインプラントの良好な初期固定や十分な本数，インプラント体の長さといった適応条件があり[3]，即時荷重の予定で手術に臨んでも初期固定不足等などで条件を満たせない場合には対応に苦慮することになろう。このような場合，自験例のように初期固定不良の従来型インプラントは遅延荷重とし，その代替としてIPインプ

ラントを効果的に用いることができれば，即時機能回復が可能となる機会も増加すると考えられる。何より術者，患者双方にとってより予知性をもって手術に臨めるという実用的メリットも生じる。なお，暫間上部構造の装着については，当科の即時荷重方式では，予め準備しておく補綴物は手術時のインプラント埋入位置に応じて調整，装着する方法をとっており，IP インプラントを使用することになっても十分対応可能である。特に高齢患者では，栄養摂取の観点からもできるだけ早期の機能回復が望まれ，IP インプラントをいわゆる rescue implant として使用する本法の応用は有益であると考えられた。また，初期固定不良のインプラントにおいても治癒期間中の安静が保たれ，インプラント治療成績のさらなる向上が見込まれることも示唆された。

【引用文献】

1）Babbush CA: Provisional implants: surgical and prosthetic aspects. Implant Dent, 10: 113-120, 2001.

2）Li W, Chow J, Hui E, Lee PK, Chow R: Retrospective study on immediate functional loading of edentulous maxillas and mandibles with 690 implants, up to 71 months of follow-up. J Oral Maxilloafac Surg, 67: 2653-2662, 2009.

3）藤澤健司，舘原誠晃，湯浅哲也，桃田幸弘，山内英嗣，宮本洋二：即時荷重インプラントに関する臨床的検討：３年経過時の臨床成績．日口腔インプラント誌，21：563-569，2008.

4）肥後智樹，山元貴弘，西田尚武，堤　泰彦，中井徹，和田卓馬，齋藤翔太，乾　琢真，坂本耕造，川村邦雄，山本　学：暫間補綴にテンポラリーインプラントを使用した１例：日口診誌，22：113-116，2009.

5）Lekholm U, Zarb GA: Patient selection and preparation. Albrektsson T, Brånemark PI, eds., Tissue-integrated prosthesis: osseointegration in clinical dentistry; Quintessence Publishing Co, Chicago, 199-209, 1985.

6）Malò P, Rangert B, Nobre M: "All-on-Four" immediate-function concept with Brånemark System implants for completely edentulous mandibles: a retrospective clinical study. Clin Implant Dent Relat Res, 5(supple 1):2-9, 2003.

7）Malò P, Rangert B, Nobre M: All-on-4 immediate function concept with Brånemark System implants for completely edentulous maxillae: a 1-year retrospective clinical study. Clin Implant Dent Relat Res, 7(supple 1): 88-94, 2005.

8）Östman PO, Hellman M, Nilson H, Ericsson I: Provisional implants: a clinical prospective study in 45 patients, from implant placement to delivery of the final bridge. Clin Implant Dent Relat Res, 6: 142-149, 2004.

9）Krennmair G, Weinlander M, Schmidinger S: Provisional implants for anchoring removable interim prostheses in edentulous jaws: a clinical study. Int J Oral Maxillofac Implants, 18: 582-588, 2003.

10）小久保裕司，石原正隆，山田欣伯，永山　幸，宮下　顕，福島俊士，佐藤淳一，瀬戸晥一：即時プロビジョナルインプラントを使用したインプラント補綴．鶴見歯学，28：309-314.

11）Krennmair G, Krainhofner M, Weinlander M, Piehslinger E: Provisional implants for immediate restoration of partially edentulous jaws: a clinical study. Int J Oral Maxillofac Implants, 23: 717-725, 2008.

12）Ahn MR, An KM, Choi JH, Sohn DS: Immediate loading with mini dental implants in the fully edentulous mandible. Implant Dent, 13: 367-372, 2004.

13）Lee JH, Frias V, Lee KW: Use of an immediate provisional implant to support a full-arch interim restoration: a clinical report. J Prosthodont, 14: 127-130, 2005.

14）Gallucci GO, Morton D, Weber HP: Loading Protocols for Dental Implants in Edentulous Patients. Int J Oral Maxillofac Implants 24(supple): 132-146, 2009.