原　　著

# 膝関節前十字靱帯損傷の治療法別転帰の検討

新潟大学医学部整形外科学教室（主任：田島達也教授）
朴　　鍾　大

# A Follow-up Study of Left Alone, Repaired and/or Reconstructed Injury of the Anterior Cruciate Ligament

Jongdae PARK

*Department of Orthopedic Surgery Niigata University School of Medicine*
*(Director: Prof. Tatsuya TAJIMA)*

The outcome of one hundred and eighty-one patients with torn anterior cruciate ligament was reviewed. The patients were divided into four groups: i. e. untreated patients: primarily repaired: primarily repaired and reconstructed: and secondarily reconstructed.

Results

1. Although most of the patients with the torn anterior cruciate ligament left untreated had no significant disability in ADL, they became incapable for sport activities. Arthroscopic examination showed that fibers of torn anterior cruciate ligaments tended to disappear with time, whereas the incidence of associated meniscal injury increased with time. Half of patients with ruptured anterior cruciate ligaments left untreated for more than 5 years were associated in O A changes.
2. Primary repair was not effective in those who did the strenuous sports, because repaired anterior cruciate ligaments gradually loosened.
3. Result of combined primary repair and reconstruction was much better than primary repair. However, since re-rupture occurred even after combined procedure although in a small number of patients, post-operative care should be cautious.
4. Although vascularized patellar tendon used to reconstruct anterior cruciate

Reprint request to: Jongdae PARK,
Department of Orthopedic Surgery
Niigata University School of Medicine
Niigata City, 951, JAPAN.

別刷請求先: 〒951 新潟市旭町通り 1
新潟大学医学部整形外科学教室
朴　鍾大

ligament occacionaly caused flexion ccntracture of the knee joint, the over-all results were encouraging.

Key words: ACL injury, Repair & Reconstruction of injured ACL
膝関節前十字靱帯損傷，前十字靱帯修復・再建

## I. はじめに

近年スポーツを受傷原因とする膝関節前十字靱帯（以下 ACL）損傷例が増えてきている．これには関節鏡による診断技術の向上が早期診断を確実にしたことも要因のひとつである．

この ACL 損傷の治療については，受傷後できるだけ早期に一次修復，もしくは一次再建術を行うべきとする考えや，初回受傷時には，靱帯に対する修復や再建術を行わずに保存的に治療し，機能障害が現れた時点で再建術を行うべきとする考えなど見解の一致をみていない．

そこで著者は，新潟大学整形学科で1982年から1987年まで取り扱った，ACL 損傷患者181例181膝を，施された治療法別に以下の4群にわけそれぞれの成績を分析することで妥当な治療法について検討した．

Ⅰ群：放置例
Ⅱ群：一次修復例
Ⅲ群：一次修復・再建術同時施行例
Ⅳ群：血管茎付き膝蓋靱帯による陳旧性 ACL 損傷再建術例

## II. 症例の概要と研究方法

### A. 症例の概要

1982年から1987年の間に当科で関節鏡もしくは手術時に ACL 損傷を確認したもののうち，脛骨裂離骨折および後十字靱帯損傷合併例を除外した．全対象症例数は181例で，性別は男92例，女89例で受傷時年齢は12歳から53歳で30歳未満が81％を占め，男では20歳代に、女では10歳代にピークがあった．受傷原因はスポーツによるものが154例85％と多くそのうち種目別ではバスケットボール36例23％，スキー26例17％，体操24例16％，バレーボール23例15％などであった．

以下に治療法別に各群の症例の概要を示す．

Ⅰ群：放置例　91例

性別は，男36例，女55例で，受傷時年齢は12歳から50歳で，30歳未満が79％を占めていた．受傷原因はスポーツによるものが80例88％と多かった．受傷後の経過年数は最長が33年で，5年以上経過例が42例52％であった．

経過中に鏡視下半月板切除術をうけたものは49例，関節鏡検査のみを行い経過観察しているものは42例であった．

Ⅱ群：一次修復例　38例

性別は男15例，女23例で，受傷時年齢は14歳から53歳で，30歳未満が79％を占めていた．受傷原因はスポーツによるものが29例79％を占めていた．術後経過期間は2年1カ月から6年5カ月で，5年以上の症例が13例34％となっていた．なお，半月板損傷の合併は14例37％にみられた．

また ACL の損傷部位は大腿骨起始部31例，中央部5例，脛骨側停止部2例であった．

手術方法は，Marshall[1] 法（図 1）によって行われた．

Ⅲ群：一次修復・再建術例　16例

男12例，女4例で，受傷時年齢は15歳から33歳で，30歳未満の症例が88％を占めていた．受傷原因はスポーツによるものが12例75％を占めていた．術後経過期間は1年4カ月から4年2カ月で，1例を除き3年未満の症例である．半月板損傷の合併は6例38％にみられた．

手術方法は Mrashall 法による一次修復と並んで腸脛靱帯を用いた over the top route 法による再建術を追加したものである（図 2）．

なお著者が調査の対象とした ACL 損傷部位は16例全例が大腿骨起始部であった．

Ⅳ群：陳旧化後再建術例　36例

男29例，女7例で，受傷時年齢は15歳から48歳で，30歳未満の症例が83％を占めていた．受傷原因はスポーツによるものが33例92％を占めていた．術後経過期間は，1年4カ月から3年10カ月で3年未満の症例が69％を占めていた．

なお，ACL 再建術を希望した理由は，膝の動揺性ないし疼痛が，スポーツ活動の障害としたもの26例72％，仕事上不自由としたもの8例22％，ADL 上不自由としたもの2例6％であった．

手術方法は，膝蓋靱帯の内側 1/3 を血管茎付き弁で

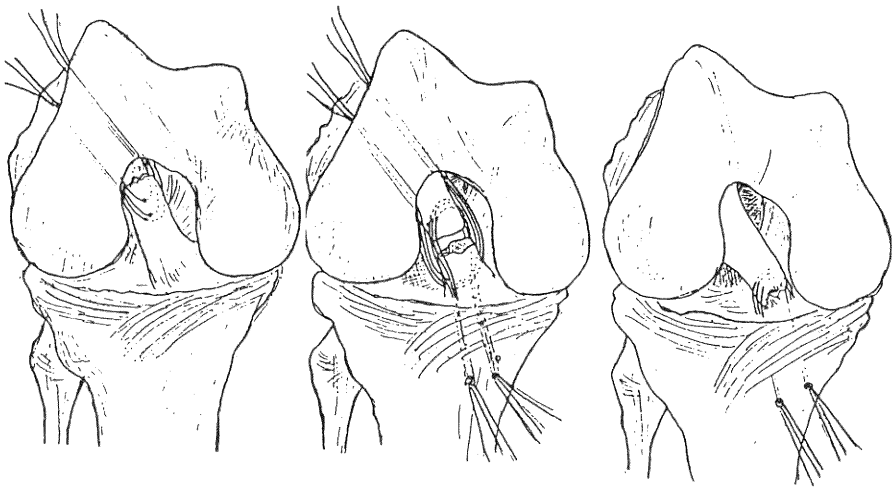

A　　B　　C

**図 1**　膝関節の一次修復（Marshall）法

A. 大腿骨起始部損傷
　断端部に multiple loop suture をかけ大腿骨外側顆に pull out する.

B. 靱帯中央部損傷
　両方の断端部にそれぞれ multiple loop suture をかけ両方向に pull out する.

C. 脛骨付着部損傷
　断端部に multiple loop suture をかけ脛骨結節の内側に pull out する.

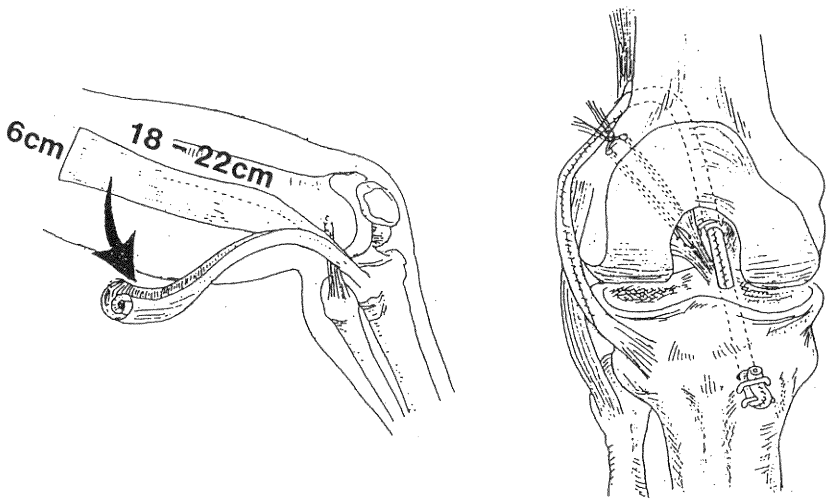


A　　B

**図 2**　一次修復・再建合併手術法

A. 長さ約18～22cm 近位側巾 6 cm 遠位側巾 4 cmの腸脛靱帯弁を採取しこれをロール状にして再建靱帯とする.

B. 再建靱帯を over-the-top route で筋間中隔と大腿骨の間を骨膜下に通して関節内に導びいた後さらに脛骨骨孔を通して断端は staple で脛骨に固定する.

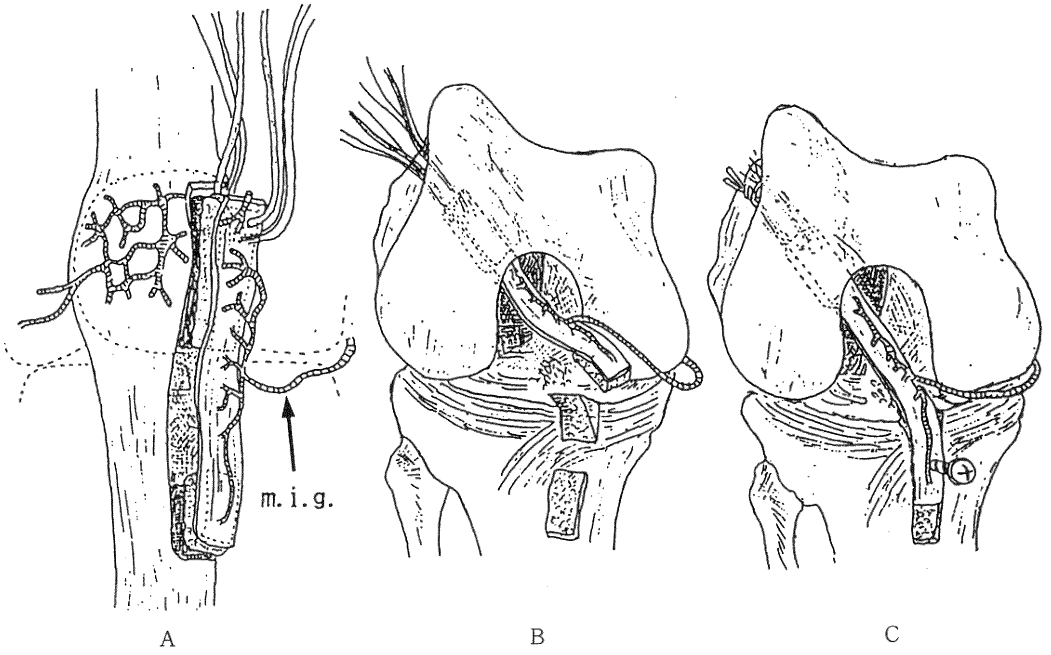


図 3　膝蓋靱帯を用いる再建（Noyes）法
A. 膝蓋靱帯内側 1/3 に内側下膝（m.i.g.）動脈を付けて pedicle とする.
B. 大腿骨側は骨孔を，脛骨側は骨溝を作製する.
C. 大腿骨側は staple に締結する．脛骨側は screw もしくは staple にて固定する.

用いる，Noyes[2)3)] らの方法に準拠した（図 3).

**B. 研究方法**

以下の項目について検討を行った.

1. Ⅰ群91例とⅣ群36例の合計 127例について以下の検討を行った.（Ⅳ群の手術直前まではⅠ群とみなしうるため）

a. 損傷 ACL の経時的形態変化

関節鏡視下に確認した ACL の形態を以下の 3 型に分け，受傷日からの期間で分類し，検討した.

消失型：ACL が全く消失したもの

痕跡型：多少とも ACL の遺残が認められたもの

弛緩型：ACL の連続性は認められるが緊張がなく弛緩しているもの

b. 半月板損傷の経時的合併率

関節鏡視下に損傷部位を確認し，受傷日からの期間で分類し検討した.

c. 受傷後 5 年以上経過例のレ線上の OA 変化

対象は53例で，性別は男25例，女28例である．調査時年齢は15歳から59歳で，20歳代が全体の64%を占めていた．調査までの期間は 5 年以上10年未満のものが全体の77%になっていた.

レ線評価方法は，片脚立位正面像を用いて行い，健側を対照とし所見を比較した.

2. Ⅰ～Ⅳ群の各群について以下の検討を行った.

a. 自覚症状：膝くずれの有無，疼痛の有無

b. 日常生活動作：正座，階段昇降，走行

c. 他覚的所見：Lachman test，Jerk test

・Ⅱ～Ⅳ群における動揺性の測定：15kg の前方ストレスをかけてレ線撮影をし中点計測法を行う

・大腿周囲径　　・ROM

d. スポーツ活動能：以下の 4 段階に分類した.

G 1：国体，インターハイ出場レベル

G 2：通常の高校クラブ参加活動レベル

G 3：レクリエーションスポーツへの参加レベル

G 4：特別スポーツを行っていないか，学校体育参加レベル

## III. 結　　果

### A. Ⅰ群91例とⅣ群36例の合計127例について以下の検討を行った.（Ⅳ群の手術直前まではⅠ群とみなしうるため）

1. 損傷 ACL の経時的形態変化

損傷 ACL の消失は6カ月以内に1例もみられないが，経時的に増加してゆき，1年未満で32%，それ以降3年未満で35%，それ以降5年未満で50%にみられ，5年以上経過したものでは70%が消失している．一方，弛緩型は6カ月以内では63%であったものが5年以上では1例もなかった（図 4）.

2. 半月板損傷の経時的合併率

受傷から1年以内のものでは61%，3年以内のものでは88%と増加し，5年以上経過したものでは，全例100%に半月板損傷が認められた（図 5）．なお，Ⅱ群とⅢ群の手術時に確認した初回受傷時における半月板損傷合併率は37%であった.

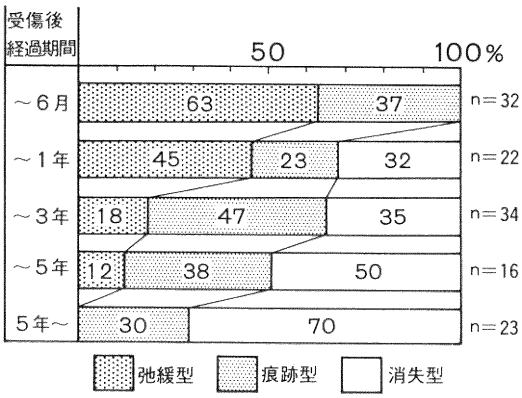


図 4　損損 ACL の経時的形態変化

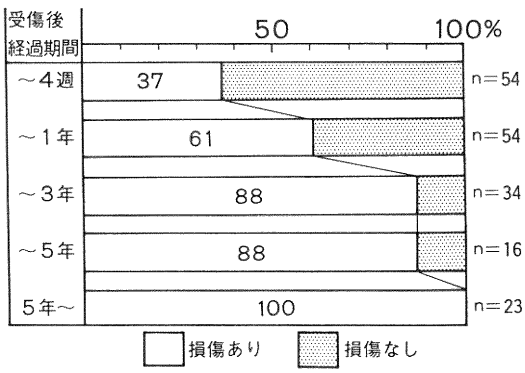


図 5　半月板損傷の経時的合併率

3. 受傷後5年以上経過した例のレ線変化の検討

関節の狭小化が認められたものは4例8%であった．骨棘形成が認められたものは17例32%で，顆間隆起の尖鋭化が認められたものは20例36%に及んでいた．全体として何らかのレ線変化が認められたものは27例51%に達していた.

### B. Ⅰ群について

1. 自覚症状

自覚症状としては膝くずれを訴えているものが62%にみられた．疼痛は52%にみられたがいずれも寒冷時痛や運動後痛などの軽度のものであった.

2. 日常生活動作

正座で19%，階段の昇りで18%，下降で24%，走行で33%に何らかの困難さを訴えている症例がみられた．しかし ADL 上大きな障害とはなっていなかった.

3. 他覚的所見

徒手検査においては，全例 Lachman test，Jerk test 陽性で，膝蓋骨上 10cm での大腿周囲径では，健側と1cm 以上差のあったものが72%に認められた．膝の ROM

表 1　Ⅰ群のスポーツ活動能の変化

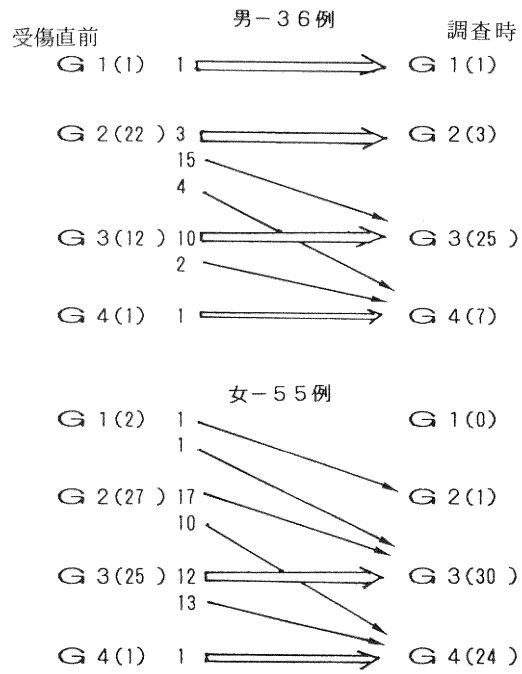


調査時も G1，G2 のレベルを維持できたものは男で23例中4例18%，女では29例中1例3%であった．G3 では男で12例中10例83%，女で25例中12例48%が受傷直前の状態を維持していた.

制限が認められた症例はなかった．

4．スポーツ活動能の変化

a．全例を受傷直前と調査時とで比較

男女別に受傷直前のスポーツレベルを調査時と比較すると，調査時においてスポーツレベルが受傷直前を上回ったものは1例もなかった．特に女子においては受傷直前G1，G2の比較的レベルの高いものは全例活動能が低下していた．しかし受傷直前G3のものでは男で12例中10例，女で25例中12例がもとの活動能を維持していた（**表 1**）．活動レベルを下げた例における，下げた理由の89%は膝に対する不安感で，他は仕事が忙しいなどの社会的理由であった．

b．受傷時高校生であった30例の高校生活での活動レベル

男5例のうち3例が何とかクラブ活動をやり終えたのに対して女は25例中わずか2例のみがテーピングや筋力訓練などの工夫をして同一レベルを保っていたにすぎず他はクラブ活動をやめたりマネージャーに転向したりしていた．

C．Ⅱ群について

1．自覚症状

自覚症状としては膝くずれが26%にみられた．疼痛は28%にみられたが寒冷時痛や，運動後痛などの軽度のものであった．

2．日常生活動作

正座に困難さを訴えたものが32%あった．また階段の昇りでは20%，下降で32%，jogging 程度の走行で31%の症例が困難さを訴えていた．

3．他覚的所見

徒手検査において術後 Lachman test 陽性のものが15例39%，疑陽性が17例45%，陰性が6例16%であった．Jerk test においては陽性が16例42%，疑陽性が15例32%，陰性が10例26%であった（**図 6**）．また，中点計測法で前方動揺性を測定したところ，Lachman test 陽性の13例を含む15例39%が ACL 損傷域の70%以上に入っていた．膝蓋骨上 10cm での大腿周囲径では健側と1cm以上の差があったものが27例71%に認められた．膝の ROM では伸展制限を残したものが10度2例，15度1例の3例あったが，屈曲制限の残ったものはなかった．

術後5年以上経過した13例についてみてみると，膝の動揺性では Lachman test 陰性2例，Jerk test 陰性3例であった．スポーツ活動能は現在ももとのレベルを維持しているものは3例であった．Lachman test 陰性の2例の関節鏡所見では，ACL は連続性は認められるものの，緊張の無い瘢痕様の組織であった．レ線上の変化は軽度で術前よりも顆間隆起が尖鋭化したものが2例にみられ，2例とも Lachman test 陽性であった．

4．スポーツ活動能の変化

受傷直前と比較してもとのスポーツレベルに復帰していたものは9例24%であった．復帰したものの多くは比較的スポーツレベルの低いG3の症例が多く，G1，G2の症例では復帰困難な例が22例88%と多かった（**表 2**）．

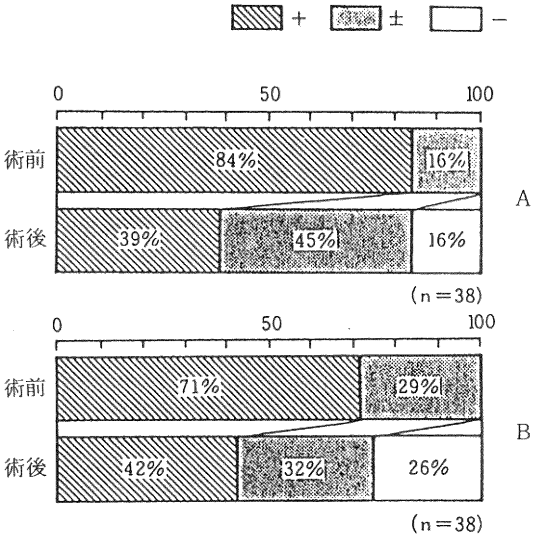


**図 6**　Ⅱ群の前方動揺性の術前・術後比較

A：Lachman test の結果
陰性化したものは16%のみであった．

B：Jerk test の結果
陰性化したものは26%であった．

**表 2**　Ⅱ群のスポーツ活動能の変化

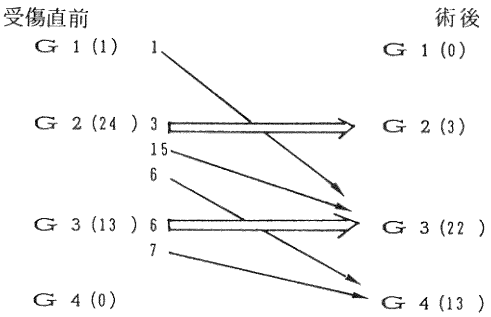


G1 1例，G2 21例の計22例88%が受傷直前の状態に復帰できなかった．

**D.　Ⅲ群について**

1.　自覚症状

自覚症状としては膝くずれは13%にみられた．疼痛は19%にみられたが，程度は寒冷時痛や運動後痛などの軽度のものであった．

2.　日常生活動作

正座に困難さを訴えたものが13%あった．階段の昇りで6%，下降で13%，jogging 程度の歩行で6%の症例が困難さを訴えていた．

3.　他覚所見

徒手検査において術後 Lachman test が陽性のものが2例13%，疑陽性が2例13%，陰性が12例74%であった．この陽性の2例は術後6カ月目と10カ月目に不注意から転倒し，臨床所見より再断裂と診断した症例である．

Jerk test は陽性が2例13%，疑陽性が1例6%，陰性が13例81%であった（図 7）．また中点計測法で前方動揺性を測定したところ，再断裂の2例を除き，70%以下の正常範囲に入っていた．膝蓋骨上 10cm での大腿周囲径で健側と1cm 以上差があったものは8例50%であった．膝の ROM では伸展制限を残したものが3例あり，2例が10度，1例が15度であった．屈曲制限を2例に認めたがこれらは最大屈曲 130度であった．

4.　スポーツ活動能の変化

受傷直前と比較してもとのスポーツレベルに復帰していたものは10例63%であった．この中には3例のG1症例を含みスポーツレベルの高い症例が多かった（**表 3**）．

**表 3**　Ⅲ群のスポーツ活動能の変化

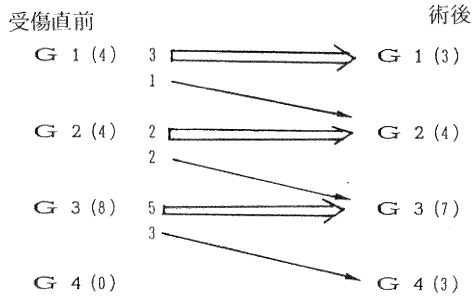


もとのスポーツレベルに復帰できたものは G1 3例，G2 2例，G3 5例の計10例63%であった．

**E.　Ⅳ群について**

1.　自覚的所見

術後の自覚所見として膝くずれを訴えていたもの2例6%のみであった．疼痛は19%にみられたが，寒冷時痛や運動後痛などの軽度のものであった．

2.　日常生活動作

正座で19%，走行で8%，階段降下で11%が不自由さを訴えていた．

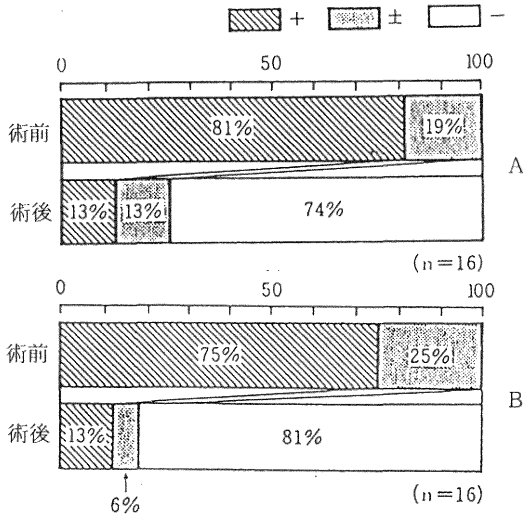


**図 7**　Ⅲ群の前方動揺性の術前・術後比較

A：Lachman test の結果
陰性化したものは74%であった．

B：Jerk test の結果
陰性化したものは81%であった．

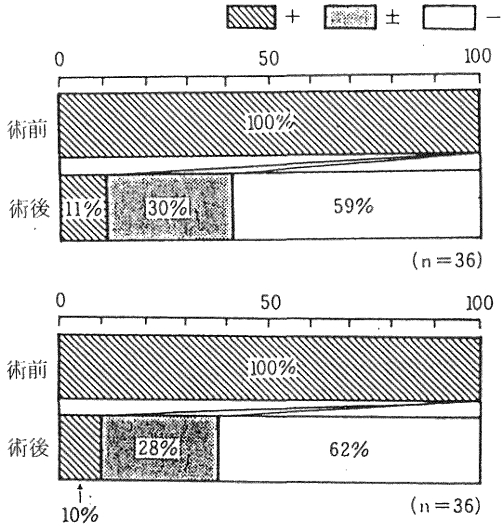


**図 8**　Ⅳ群の前方動揺性の術前・術後比較

A：Lachman test の結果
術後陰性化したのは59%であった．

B：Jerk test の結果
術後陰性化したのは62%であった．

3．他覚所見

徒手検査において術後 Lachman test で陽性のものが11%，疑陽性が30%，陰性が59%であった．Jerk test では陽性10%，疑陽性28%陰性62%であった（図 8）．中点計測法で前方動揺性を測定したところ，4例11%が70%以上の ACL 損傷域に入っていた．これらは Lachman test 陽性のものが2例，疑陽性のものが2例であった．膝蓋骨上 10cm での大腿周囲径では健側と1cm以上差のあった症例が75%にみられた．ROM では伸展制限を残したものが6例ありそのうち4例が5度，2例が10度であった．屈曲制限は3例あり，1例が130度2例が135度であった．また，膝蓋大腿関節の crepitation を訴えていたものが13例，36%にみられた．一方レ線上では手術時と比較して顆間隆起の尖鋭化が認められたものが4例，骨棘形成が認められたものが2例あり，また顆間部の骨孔付近の骨棘形成も6例にみられた．また膝蓋靱帯を血管付きとした利点は特に認められなかった．

4．スポーツ活動能の変化

受傷直前と比較してもとのスポーツレベルに復帰していたものは19例53%であった．しかしスポーツレベルはG1，2例，G2，6例で他はG3の比較的スポーツレベルの低いものが多かった（表 4）．

表 4　Ⅳ群のスポーツ活動能の変化

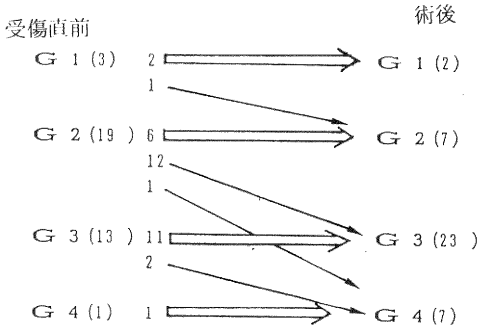


G1，G2 例では22例中8例36%のみが受傷直前のレベルに復帰し，G3 例では13例中11例85%が受傷直前レベルに復帰している．

## Ⅳ．考　　察

### A．ACL 損傷放置例の転帰

まず損傷 ACL が放置された場合決して自然治癒することなく時間の経過と共に消失していくことが今回の調査で明らかとなった．これは ACL は周囲に特別の支持組織をもたないため断裂端が離開し，断端が接触位を保持することができないことこれにより ACL に適当な緊張がかからないことが消失して行く要因と考えられる．

次に ACL 損傷放置後の半月板損傷の合併率をみると，McDaniel[5] は2年以内に50%以上の症例で合併すると報告し，黒沢ら[6] は1年以上3年未満で84%に，Feagin[7] は5年以内に80%以上の症例で合併すると報告している．著者の検討症例では，初回受傷から4週以内の例では37%に，それ以後1年以内の例で61%に，それ以降3年以内のもので88%に，5年以上経過した例では100%に半月板損傷の合併が認められており諸家の報告とほぼ一致していた．著者の検討対象症例の受傷後の活動レベルは諸家のものより低い症例が多いにもかかわらずこのような高い合併率を示したことから，放置例では半月板損傷の合併が高頻度におこることは疑いないと思われる．

また ACL 損傷膝では半月板損傷の合併と並行して関節軟骨の損傷も経時的に増加していく点について最初，Marshall[8] が犬を用いた実験で報告している．その後臨床例でも，McDaniel ら[5] は，受傷後平均10年経過した50例の調査で30%，Noyes ら[9] は受傷後平均5.5年の103例で44%，村上ら[10] は受傷後平均10年の77例で54%にレ線上明らかな変化を認めたと報告している．著者の検討対象例では51%にレ線上の変化を認めたが程度は軽く，Felsenrich 徴候[11] と呼ばれる脛骨顆間隆起の不整が主なものであった．これは受傷後の活動性が諸家の報告例より低いことに起因していると推測された．著者の検討対象例の中で，受傷後も重労働に従事していた症例には高度の変形症性変化がみられたものもあった（図 9）．

放置例の活動性の変化について，McDaniel[5] は50例中25例がもとのスポーツに復帰できたと報告している，しかし逆に渡会ら[12] は1例ももとのレベルには復帰できなかったと報告している．著者の症例ではG1，G2の比較的スポーツレベルの高いものでは81例中10例12%のみもとのレベルへ復帰できたが，G3のレベルの低いものでは43例中27例63%が復帰できた．このことから放置したままでは高いスポーツレベルへの復帰は困難であると考えられた．特に著者の症例の中で多い，受傷時高校生であった例は，放置したままではクラブ活動の遂行は困難な例が多かった．しかし手術をしても術後復帰まで約1年を要することから手術適応は卒業後の活動も考慮して決定すべきであろう．

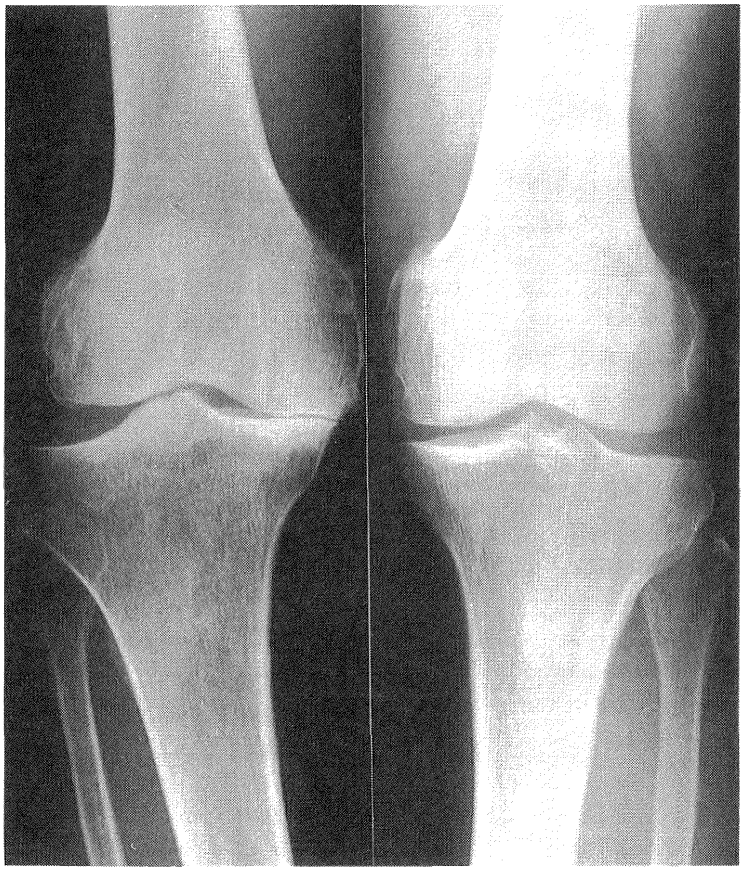

A　　B

図 9　ACL 損傷後長年重労働に従事していた者の OA 変化
59才　男　土木作業員
A. 患側　33年前に受傷. 関節裂隙の狭小化と骨棘形成を含む高度変形症性変化を認める.
B. 健側　OA 変化はみられない.

以上の検討結果から ACL 損傷半月板損傷と変形症性変化の予防をするためには早期の手術的 ACL 再建が必要と結論できる.

**B. 一次修復と一次修復・再建術の比較**

一次修復は, 1955年 O'Donoghue[13] が有効性を報告して以来広く行われてきた. しかし一方 O'densten ら[14] は一次修復の2年と5年経過時での成績を報告し, 術後経時的に不安定膝が増加しスポーツ活動に復帰困難なものが多かったと報告している.

また Feagin ら[7] も5年経過後の38%が ADL 上の支障を訴え, また75%がスポーツ活動の支障を訴えており決して満足できる結果ではなかったと述べている. 著者の症例においても Lachman test で陰性化しているものは38例中6例のみで, Jerk test でも38例中10例のみが陰性化しているにすぎなかった. また受傷前と同程度にスポーツ活動を行っていたものは9例と少なく満足な結果とはいえなかった (**表 5**).

著者らは以上の結果から靱帯修復によって得られる強度では不充分と考え, 1985年以来 ACL 損傷新鮮例に対しては一次修復・再建術を行ってきた. その近隔成績では, Lachman test で16例中12例75%が陰性化し, Jerk test では13例81%が陰性化し, 良好な結果を得た. スポーツ活動能でも16例中10例63%がもとの活動レベルに戻り得て満足すべきものであった (**表 5**). 黒沢[6] も一

表 5　一次修復例と一次修復・再建術例の術後成績の比較

| | 一次修復 ('82～'84) | 一次修復・再建術 ('85～'87) |
|---|---|---|
| 症例数（男/女） | 38 (15/23) | 16 (12/4) |
| 術後経過期間 | 2年1カ月 ～6年5カ月 | 1年4カ月 ～4年2カ月 |
| 術後成績 | | |
| Lachman test 陰性 | 6/38 (16%) | 12/16 (74%) |
| Jerk test 陰性 | 10/38 (26%) | 13/16 (81%) |
| スポーツ活動復帰 | 9/38 (24%) | 10/16 (63%) |

次修復に再建術を合併した例の成績を報告し，一次修復のみや陳旧化再建術例の成績よりも良好であったと報告している．しかし Cabaud[15)16)] の犬の実験によると，ACL の一次修復に，膝蓋靱帯を用いた再建術合併例の，術後4カ月での引っ張り強度は，maximal load で正常 ACL の37%を示し，一次修復のみの10%よりは良いにしても決して安心できる強度でないと述べている．著者の症例の中にも再断裂が2例認められており，充分注意深い術後管理の必要性が示唆されている．

### C. 血管茎付き膝蓋靱帯を用いた再建術について

ACL の再建に用いる自家組織としては膝蓋靱帯ばかりでなく，腸脛靱帯，半腱様筋腱，薄筋腱などの使用が考えられる．今回著者らが採用した膝蓋腱の内側 1/3 を，脛骨―大腿骨間で靱帯再建に用いた時その強度は Noyes ら[17)] の実験によると maximal load で正常 ACL の 159%と充分な強度があるはずである．また両端部の両骨への固着についても骨癒合が完成すれば問題ないと考えられた．ところで今回この手術法において，再建された靱帯の成熟期間を短縮する目的で血管茎の温存を試みたがこの効果に関しては術後に血管造影などで確認していないため，その意義について結論することはできなかった．この点に関して Arnoczky は犬を用いた実験で，再建術後の microangiography で良好な血行が証明されたにもかかわらず，再建靱帯の成熟期間を短縮することができなかったと述べている．

Clancy[18)] もほぼ同様の報告を行っており，再建靱帯の血行を温存することの重要性については否定的である．

術後成績では，Lachman test で陰性化したものが21例59%と，Clancy[19)] の16%や守屋[20)] の28%よりは優れていたが，もとのスポーツ活動への復帰は53%で Clancy の92%，守屋の83%よりも逆にかなり劣っていた．これは術後経過期間が相対的に短いことが主要因子になっているためと推察される．伸展制限が6例にみられたがこれは本術式において血行を温存するために脛骨側付着部を解剖学的付着部位より前方に設置せざるを得なかったために，伸展時に大腿骨顆間部前方にあたる傾向があるためと考えられた．また膝蓋靱帯を用いたために，膝蓋大腿関節の crepitation を訴えているものが36%にみられた．

ACL の再建によって変形症性変化の進行は阻止されるか否かの点に関しては，著者の検討対象例における術後経過年数がなお短いので結論できないが，術後も高いスポーツ活動レベルを維持していること，かつ調査時 Lachman test 陽性であった2症例に変形症性変化の進行を認められたことから，これが変形症予防に役立っているものと推測された．

### D. 新鮮 ACL 損傷に対する一次修復・再建術と陳旧化後再建術例の比較

手術的治療を新鮮時に行うべきか陳旧化後に機能障害を訴える場合に行うべきかの問題に対して，著者らが行った新鮮 ACL 損傷に対する一次修復・再建術例（以下Ⅲ群）と血管茎付き膝蓋靱帯を用いた陳旧化後再建術例（以下Ⅳ群）の2群で比較検討してみた．

まず膝の動揺性では Lachman test ではⅢ群が16例中に12例75%が陰性化していたのに対してⅣ群は36例中21例59%と劣っていた．

Jerk test でもⅢ群は13例81%が陰性化し，Ⅳ群の22例62%より優れていた．スポーツ活動への復帰はⅢ群で10例63%，Ⅳ群で19例53%に認められたが，Ⅲ群ではG1の3例を含み活動性の高い症例が多かった（表 6）．

以上の結果より新鮮 ACL 損傷時に手術を行ったⅢ群の方がより良好な成績が得られていた．

表 6　一次修復・再建術例と陳旧化後再建術例の比較

| | 一次修復・再建術 ('85～'87) | 陳旧化後再建術 ('85～'87) |
|---|---|---|
| 症例数（男/女） | 16（12/4） | 36（29/7） |
| 術後経過期間 | 1年4カ月 ～4年2カ月 | 1年4カ月 ～3年10カ月 |
| 術後成績 | | |
| Lachman test | 12/16（75%） | 21/36（59%） |
| Jerk test | 13/16（81%） | 22/36（62%） |
| スポーツ活動復帰 | 10/16（63%） | 19/36（53%） |

## V. 総　　括

1. ACL 損傷 181例を治療法別に放置例，一次修復例，一次術後・再建術例，陳旧化後再建術例の4群に分けて機能的転帰を検討した．

2. 放置例においては，通常 ADL 上には大きな支障はないが，多くの症例でスポーツ活動能は低下していた．損傷 ACL は自然治癒することなく時間の経過とともに消失することが明らかとなった．不安定性により半月板損傷の合併率も経年的に増加し，5年以上経過例では100%に認められた．またそれに伴いレ線上51%に変形症性変化の出現が認められた．

3. 断裂 ACL の一次修復のみでは，積極的なスポーツ活動に充分な安定性を賦与し得ず，膝の動揺性も経年的に増加していた．

4. 一次修復・再建術の術後成績は，著者の検討対象例は術後なお短期間ではあるが，一次修復よりも良好でスポーツ活動への復帰も高率であった．しかし再断裂例もあり，注意深い術後管理の必要性が示唆された．

5. 陳旧化例に対する Noyes 法に準拠した再建術は伸展制限を残す症例がみられたが膝の動揺性は減少し，スポーツ活動にも53%が復帰していた．ただし膝蓋靱帯を血管付きとしたことの利点は特に認められなかった．

6. 新鮮 ACL 損傷に対する一次修復・再建術の方が陳旧化後再建術（Noyes 法）よりも良好な成績が得られた．

終始御指導，御校閲を賜りました，田島達也教授に深謝いたします．また本研究にご協力頂きました新潟県立新発田病院伊藤惣一郎先生並びに膝関節班の諸先生方に感謝致します．

## 参　考　文　献

1) **Marshall, J.L., et al.**: The anterior cruciate ligament: a technique of repair and reconstruction. Clin. Orthop., **143**: 97～106, 1979.
2) **Noyes, F.R., et al.**: Intra-articular cruciate reconstruction. I: Perspectives on graft strength, vascularization, and immediate motion after replacement. Clin. Orthop., **172**: 71～77, 1983.
3) **Paulos, L.E., et al.**: Intra-articular cruciate reconstruction. II: Replacement with vascularized patellar tendon. Clin. Orthop., **172**: 78～84, 1983.
4) **Arnocky, S.P.**: Blood supply to the anterior cruciate ligament and supporting structures. Orthop. Clin. North. Am., **16**: 15～28, 1985.
5) **McDaniel, W.J., et al.**: Untreated rupture of the anterior cruciate ligament. J. Bone Joint Surg., **62-A**: 696～704, 1980.
6) **黒沢　尚**: 急性前十字靭帯損傷における一次縫合・再建術．整・災外，**28**: 3-8, 1985.
7) **Feagin, J.A., et al.**: Isolated tears of the anterior cruciate ligament: 5 year follow up study. Am. J. Sports Med., **4**: 95～100, 1976.
8) **Marshall, J.L.**: Instability of the knee. A long term experimental study in dog. J. Bone Joint Surg., **53-A**: 1561～1570, 1971.
9) **Noyes, F.R., et al.**: The Symptomatic anterior cruciate deficient knee. Part 1, J. Bone Joint Surg., **65-A**: 154～162, 1983.
10) **村上　俊，他**: 膝前十字靭帯損傷放置例のX線検討．臨床スポーツ医学，**3**: 913～917, 1986.
11) **Jacobsen, K.**: Osteoarthrosis following insuf-

ficiency of the cruciate ligament in man. Acta. Orthop. Scand., **48**: 520～526, 1977.

12) **渡会公治，他**: 膝十字靭帯損傷の長期経過例の検討. 整形外科, **37**: 1016～1024, 1986.

13) **O'Donoghue, D.H.**: An analysis of end results of surgical treatment of major injuries to ligaments of the knee. J. Bone Joint Surg., **37-A**: 1～13, 1955.

14) **O'densten, M., et al.**: Suture of flesh ruptures of the anterior cruciate ligament. A5-year follow up. Acta Orthop. Scand., **55**: 270～272, 1984.

15) **Cabaud, H.E., et al.**: Experimental studies of acute anterior cruciate liament injury and repair. Am. J. Sports Med., **7**: 18～21, 1979.

16) **Cabaud, H.E., et al.**: Acute anterior cruciate ligament injury and augumented repair. Am. J. Sports. Med., **8**: 395～401, 1980.

17) **Noyes, F.R., et al.**: Biomechanical analysis of human ligament grafts used in knee-ligament repairs and reconstructions. J. Bone Joint Surg., **66-A**: 344～352, 1984.

18) **Clancy, W.G., et al.**: Anterior cruciate and posterior cruciate ligament reconstruction with patellar tendon utilizing medial vascularized graft, lateral vascularized graft, and free patellar tendon graft. Orthop. Transactions., **11**: 274～275, 1987.

19) **Clancy, W.G.**: Anterior cruciate ligament functional instability: A static intra-articular and dynamic extraarticular procedure. Clin. Orthop., **172**: 102～106, 1983.

20) **守屋秀繁**: 前十字靭帯損傷. 関節外科, **4**: 43～48, 1985.

（平成元年２月７日受付）