ラットを用いた血管茎付き同種骨移植の実験的研究

新潟大学医学部整形外科学教室（主任：田島達也教授）
小林宏人

Experimental Study of Vascularized Bone Allograft in the Rat

Hiroto KOBAYASHI

Department of Orthopedic Surgery
Niigata University School of Medicine
(Director: Prof. Tatsuya TAJIMA)

The purpose of this experimental study is to investigate fresh vascularized bony allograft with or without administration of cyclosporin A and to know whether it has any advantage over non-vascularized bony allograft. Three inbred strains of the rat with known RT1 antigen, Lewis, Fischer and Brown Norway, were used. The tibial shaft raised from a donor rat with the femoral vessels as vascular pedicle was grafted into the defect at the middle of the femoral shaft of the recipient rat and the femoral vessels were anastomosed to the same vessels of the recipient. Results:

1) The rate of union of vascularized bony allograft was higher at 4 weeks postoperatively than that of non-vascularized bony allograft, but the difference in the rate of bony union was no more distinguishable at 8 weeks postoperatively.
2) By histological examination, viability of vascularized bony allograft was confirmed with active absorption and addition of new bone in the allograft, while no viability of the grafted bone without vascular pedicle.

Findings above described lead to the conclusion that: fresh vascularized bony allograft is feasible not only between minor mismatch group but also between major mismatch group under administration of cyclosporin A. A vascularized viable bone allograft acts nearly as a vascularized syn- or auto-graft in which bony metabolism and remodeling takes place nearly normally.

Key words: bone allograft, vascularized bone allograft, cyclosporin A
同種骨移植，血管茎付き同種骨移植，サイクロスポリンA

Reprint requests to: Hiroto KOBAYASHI,
Department of Orthopedic Surgery,
Niigata University School of Medicine,
Niigata City, 951 JAPAN.

別刷請求先: 〒951 新潟市旭町通1番町
新潟大学医学部整形外科学教室
小林宏人

I. はじめに

制癌剤の使用により骨肉腫などの四肢の骨悪性腫瘍に対しても離・切断をしない患肢温存手術が可能になり，腫瘍の広範切除後の大きな骨欠損をいかに補塡するかが重要な問題になってきた．人工関節や人工骨など金属やセラミックスで補塡した場合，材料と生体組織との interface の親和性が問題になり，また特に制癌剤や放射線療法を受ける悪性腫瘍の患者では，術後感染の focus となり易い．一方，異物材料の使用を避ける方法として，自家骨および同種骨移植があるが，前者は採取できる骨の大きさに限りがあり，後者は血行のない保存骨のため生着に問題がある．もし組織適合性の良い近親者の骨を血管茎付きで新鮮同種移植することが可能ならば，小児に好発する骨肉腫例では，両親など親属成人の腓骨や腸骨は相対的に大きな骨なので，腫瘍切除後の骨再建のための良い donor となりうると考えられる．そこで主要組織適合抗原のわかっているラットを用い，血管茎付き新鮮同種骨移植の妥当性および問題点を検討するのが本動物実験の目的である．

II. 研究材料と研究方法

A. 研究材料

実験動物は主要組織適合抗原 RT1 のわかっている Lewis（$RT1^{l}$，日本チャールス・リバー株式会社供給），Fischer 344（$RT1^{lv}$，日本チャールス・リバー株式会社供給），Brown Norway（$RT1^{n}$，成和実験動物研究所供給）の3近交系ラットを合計248頭使用した．生後8～10週令（体重約170～240g）で入荷し，新潟大学附属動物実験施設内で飼育・実験・観察を行った．

B. 研究方法

1. グループ構成

実験動物の donor と recipient の組合せから以下の5群を作った．

a. Lewis と Lewis の syngraft 群
b. Fischer 344 と Lewis の minor mismatch 群
c. Fischer 344 と Lewis の minor mismatch 群に cyclosporin A を 10mg/kg/day で連日1回手

表 1　組織適合抗原（RT1）の種類別にみた donor-recipient の組合せと各群の使用ラット数（総数 124頭）

group 名 (donor-recipient)	組織適合抗原 donor-recipient	血管茎付き例	血管茎無し例（対照群）
Syngraft 群 (Lewis-Lewis)	l — l	11	16
Minor mismatch 群 (Fischer 344-Lewis)	lv — l	13	7
Minor mismatch 群 + Cyclosporin A 投与	lv — l	21	13
Major mismatch 群 (Brown Norway-Lewis)	n — l	10	8
Major mismatch 群 + Cyclosporin A 投与	n — l	13	12

l: Lewis, lv: Lewis variant, n: Brown Norway

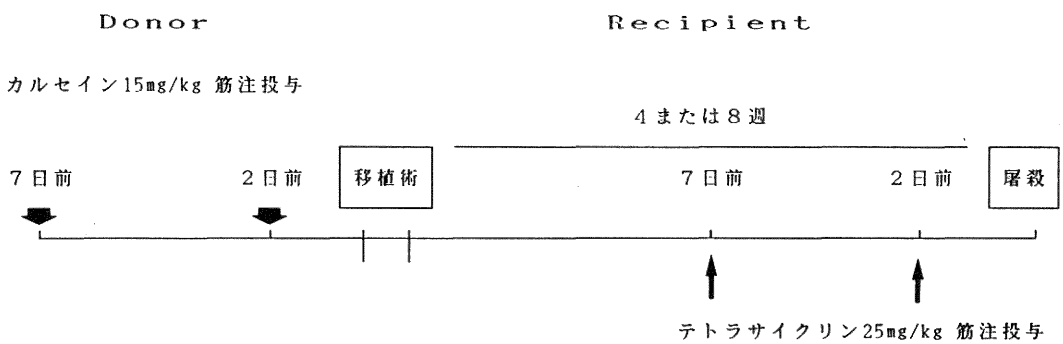

図 1　骨標識法

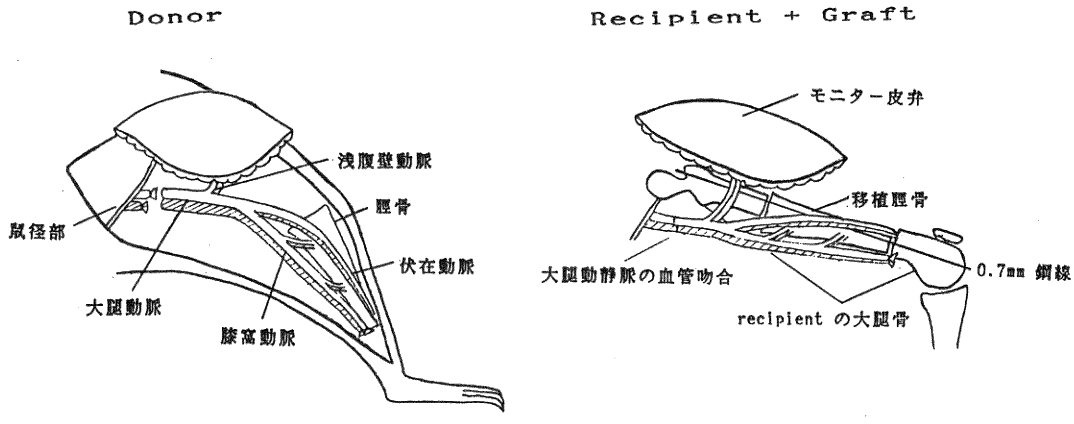

図 2　血管茎付き脛骨移植術式

術後28日間投与した群

d. Brown Norway と Lewis の major mismatch 群

e. Brown Norway と Lewis の major mismatch 群に cyclosporin A を 10mg/kg/day で連日1回手術後28日間投与群

上記5群をさらに血管吻合による血管茎付き骨移植例と，血管茎をつけない遊離骨移植である対照群に分けた．

2. 術前処置

予め donor 移植骨と recipient の骨を判別するため，donor を手術の7日前と2日前の2回，カルセイン（15 mg/kg/day）の筋注で骨標識した（**図 1**）．

3. 手術方法

血管茎付き骨移植は，**図 2** に示すようにまず donor の脛骨近位部約 1.5cm を伏在動静脈及び膝窩動静脈の血管茎をつけ，その血管茎の近位部を剝離し，鼠径部で浅腹壁動静脈を血管茎とするモニター皮弁をつけて採取する．脛骨周囲の muscle cuff は血行温存のための必要最小限とする．次に recipient の左大腿骨中央部で約 1.5cm の骨欠損部を作り，この欠損部に donor からの脛骨移植片を順行性にはさみ，膝前面から髄内釘式に直径 0.7mm の鋼線1本を近位方向に刺入固定する．ついで移植骨の動静脈を recipient の大腿動静脈に顕微鏡下で10－0ナイロンを用い端々吻合する．最後に移植骨をモニター皮弁でカバーして創を閉鎖し，外固定はしない．

血管茎のない遊離骨移植は，donor の脛骨近位 1/2 を骨膜下に剝離して軟部組織を全くつけずに採取し，recipient の左大腿骨中央の骨欠損部に移植し，同様に固定した．

4. 術後処置

a・b・d群には手術当日，抗生剤セファマンドール（50mg/kg/day）を1回筋注投与，c・e群には cyclosporin A（10mg/kg/day）を手術当日から28日間皮下注し，その間同じ抗生剤を投与する．各群を術後4週目と8週目で屠殺するものに分け，屠殺の7日前と2日前にそれぞれテトラサイクリン（25mg/kg/day）筋注による骨二重標識を行う（**図 1**）．

5. 観察方法ならびに評価法

a. 各群のラットを2週間毎にX線撮影し，移植骨の peoximal と distal の骨接合面での癒合状態を判定した．

b. 血管茎付き例では，血管吻合部の開存状態を推定するため，モニター皮弁の壊死・脱落の時期を観察した．そして，屠殺時に皮弁の 1/2 以上が残っているものを生着と判定した．

c. 血管茎付き例については，屠殺時に血管造影と肉眼所見で血管吻合部の patency の有無をチェックし，

表 2　骨癒合の判定基準

1. X 線とソフテックス所見
   - 0点：non-union
   - 1点：bridging callus の部分的出現
   - 2点：union または uniting callus の出現
2. 肉眼所見
   - 0点：K-wire 除去で連続性がなくなるもの 明らかな instability を認めるもの
   - 1点：fibrous に連続性はあるが，instability を認めるもの
   - 2点：solid union または fibrous union だが安定性のあるもの

血管吻合部開存例と閉塞例を区別して評価した．骨癒合の評価は，**表 2** の判定基準に従い，X線，ソフテックス，肉眼所見をそれぞれ0～2点で評価し，6点を満点として判定した．

d．移植骨を含む大腿骨全体を摘出し，70%エタノールに固定，Villanueva bone stain 後，methylmethacrylate 樹脂中に包埋した．移植脛骨の中央部横断面と，移植骨と recipient の接合部の縦断面の研磨非脱灰標本をそれぞれ作り，普通光と螢光顕微鏡で組織学的観察を行った．普通光で細胞核が紺色に染色されたものを viable bone，細胞核部が空虚なものを non-viable bone と判定したが，骨髄の壊死や線維化の有無も viability 判定の指標とした．螢光顕微鏡でテトラサイクリンによる黄色の螢光が移植骨自体に認められる時，すみやかな骨代謝をうけていると判定し，一方，donor に標識したカルセインの青緑色の螢光が二重のまま残り，それが non-viable bone の部分と一致した時，これを遺残した dead bone と考え，骨代謝遅延を示す所見と判定した．テトラサイクリンのみを伴う periosteal new bone formation がある時は，これが graft か recipient いずれに由来するかを縦断切片で，できる限り判定した．組織所見は，その違いを定量化できなかったため，各群の血管茎付き移植の血管吻合開存例，閉塞例と血管茎無し例を定性的に一般的傾向として比較した．

III．結　　果

A．血管茎付き移植例の血管吻合部開存率とモニター皮弁の生着率（表 3）

Cyclosporin A 非投与例では4週群，8週群とも syngraft 群，minor mismatch 群，major mismatch 群の順で，血管吻合開存率，モニター皮弁生着率ともに低下し，major mismatch 群では全例吻合部が閉塞し，皮弁は生着しなかった．Cyclosporin A を投与した minor および major mismatch 群では血管開存率，皮弁生着率とも改善したが，両群間では大差はみられなかった．

B．移植骨の骨癒合度（表 4）

各群の移植骨の平均癒合度を血管茎付きの吻合部開存例と吻合部閉塞例と対照群である血管茎無しの遊離移植例にわけ，各々の群の骨接合箇所の数を小かっこ（　）内に示した．骨癒合度の判定は**表 2** に示した6点満点の評価基準で行い，骨接合部1カ所あたりの平均点で示した．なお各群の比較はFおよびt検定を行い以下の結果を得た．

1．Syngraft 群では，血管吻合部閉塞例はなく，4週群で血管吻合部開存例と対照群の間で危険率5%以下で有意差を認めた．しかし8週群では差はなかった．

2．Minor mismatch 群では，4週群，8週群とも血管吻合部開存例，対照群，血管吻合部閉塞例の順に低下したが，それぞれの間には有意差がなかった．

3．Cyclosporin A を投与した minor mismatch 群では，4週群で血管吻合部開存例，対照群，血管吻合部閉塞例の順に低下し，血管吻合部開存例と閉塞例の間で危険率1%以下で有意差を認め，対照群と血管吻合部閉塞例の間で危険率5%以下で有意差を認めた．しかし，血管開存例と対照群では有意差がなかった．8週群では対照群が最高値を示し血管吻合部閉塞例と危険率1%以下で有意差を認めたが，血管吻合部開存例とは有意差がなかった．

4．Major mismatch 群では，血管吻合部開存例がなく，血管吻合部閉塞例，対照群とも低値を示した．

5．Cyclosporin A 投与 major mismatch 群では，4週群の血管吻合部開存例が血管吻合部閉塞例より危険率5%以下で有意に高値であったが，対照群とは有意差

表 3　血管茎付き骨移植例の血管吻合部開存率とモニター皮弁生着率

	4　週　群		8　週　群	
	吻合開存率	皮弁生着率	吻合開存率	皮弁生着率
Syngraft 群	6/6　(100%)	6/6　(100%)	5/5　(100%)	4/5　(80 %)
Minor mismatch 群	3/7　(42.9%)	1/7　(14.3%)	2/6　(33.3%)	1/6　(16.7%)
Minor mismatch 群 +Cyclosporin A 投与	7/11 (63.6%)	4/11 (36.4%)	5/10 (50 %)	3/10 (30 %)
Major mismatch 群	0/6　(0　%)	0/6　(0　%)	0/4　(0　%)	0/4　(0　%)
Major mismatch 群 +Cyclosporin A 投与	3/7　(42.9%)	2/7　(42.9%)	4/6　(66.7%)	2/6　(33.3%)

表 4　各群別にみた骨癒合度（総数 124頭 248接合部）

	4週群			8週群		
	血管茎付		血管茎無し	血管茎付		血管茎無し
	開存	閉塞	（対照群）	開存	閉塞	（対照群）
Syngraft 群	3.8（12）	無し	2.9（16）	4.2（10）	無し	4.3（16）
Minor mismatch 群	2.7（6）	1.4（8）	2.3（8）	3.0（4）	1.9（8）	2.5（6）
Minor mismatch 群 ＋Cyclosporin A 投与	4.0（14）	1.9（8）	3.5（10）	3.8（10）	2.5（10）	4.5（16）
Major mismatch 群	無し	1.5（12）	1.6（8）	無し	1.8（8）	1.9（8）
Major mismatch 群 ＋Cyclosporin A 投与	3.5（6）	1.8（8）	3.1（10）	4.3（8）	2.0（4）	4.1（14）

＊有意差あり（$p < 0.01$），＊＊有意差あり（$p < 0.05$），（ ）……骨接合部数

がなかった．8週群では血管吻合部閉塞例と吻合部開存例ならびに対照群との間に危険率5％以下で有意差があったが，血管開存例と対照群間には有意差がなかった．

6．Minor mismatch 群と cyclosporin A 投与 minor mismatch 群の比較

4週群の血管吻合部開存例においては cyclosporin A 投与群の骨癒合度が非投与群のそれより明らかに高く，危険率1％以下で有意差があった．8週の対照群同士でも投与群の骨癒合度が高値を示し，非投与群との間で，危険率5％以下の有意差を認めた．

7．Major mismatch 群と cyclosporin A 投与 major mismatch 群との比較

Major mismatch 群に血管吻合部開存例がないため，開存例同志の比較はできなかった．血管吻合部閉塞群で cyclospoin A 投与群と非投与群を比べると前者で多少骨癒合度が高値を示したが有意差はなかった．血管茎無しの対照群では cyclosporin A 投与群が非投与群に比し明らかに高値を示し，4週群が危険率5％以下，8週群が危険率1％以下で有意差があった．

C．組織所見

1．Syngraft 群（図 3）

血管茎付き群は全例血管吻合部が開存していた．4週の横断標本では移植骨骨皮質のほぼ全周が外側にできた新生骨でとり囲まれていた（**図 3-a**）．移植骨皮質の大部分で osteocytes を認めた（**図 3-b**）．螢光顕微鏡所見では，移植骨皮質の内膜側にカルセインの二重標識が残り，皮質骨外周の骨膜側にテトラサイクリンの不整なラベルを伴う骨新生部を認めた（**図 3-c**）．縦断標本では，recipient 側と graft 側の両方からテトラサイクリンを伴う callus が出現していた．8週では，骨吸収が進んでおり，移植骨内膜側のカルセインで標識された骨が不規則に残っているのに対し，骨膜側ではテトラサイクリンに標識された新生骨部が拡大していた．骨癒合度の高い例の縦断標本では移植骨と recipient の境界部が骨癒合によりはっきりしなくなっていた（**図 3-d**）．

これに対して対照の血管茎無し例の移植骨皮質は4週では大部分 empty lacunae で，表層の一部にのみ osteocyte が認められるが，8週では，osteocyte の部分が多くなっていた．螢光顕微鏡所見では，4，8週群とも移植骨の骨膜側は一部吸収され，そこにテトラサイクリンで標識された新生骨がみられるが，内側にはカルセインで標識された骨組織がはっきり残っている．

2．Minor mismatch 群（図 4）

血管茎付きの血管吻合開存例の中には，移植骨に osteocyte が認められる部分もあるが，大部分 empty lacunae の状態を示し，骨レベルでの血行不全が示唆される例もあった（**図 4-a，b**）．螢光顕微鏡所見では，血管吻合部開存例で，カルセインで標識された部分が吸収・菲薄化していた（**図 4-c**）．血管吻合部閉塞例と血管茎無し例ではカルセインのラベルを残したまま，あまり吸収をうけていない例が多く，縦断標本では，recipient 側からの callus が主体で，移植骨からの骨新生は認めなかった．

3．Cyclosporin A 投与 minor mismatch 群（図

5，6)

4週の血管吻合部開存例では移植骨皮質の外周に新生骨部が認められた（図 5-a）．また，移植骨に viable osteocyte の存在が認められた（図 5-b）．横断標本の螢光顕微鏡所見では，移植骨皮質内膜面にカルセインの二重ラベルが残っているが，さらにその内側にテトラサイクリンを伴った部分が認められ，移植骨自身の内で syngraft に近い反応を示した（図 5-c）．縦断標本ではカルセインでラベルされた移植骨の骨膜側にテトラサイクリンでラベルされた不整形の骨新生部が認められた（図 5-d）．8週では，移植骨をとりまく recipient からの骨膜側の新生骨が増大し，移植骨自体は viable のまま吸収されて骨皮質の幅が狭くなっていた（図 5-e）．螢光顕微鏡所見ではカルセイン部分は吸収され，骨膜側にテトラサイクリンを伴った新生骨が認められた．

血管吻合部閉塞例の4週では，移植骨がそのまま残っている部分と，吸収をうけて細くなった部分が混在した．osteocyte はほとんど認められない．移植骨の表層の一部に osteocyte が認められ，表層から revascularize されていることを示唆した．

対照群の血管茎無しの4週では，移植骨の lacunae はほとんど全部 empty で，一部吸収をうけているが新生骨はわずかしかなかった（図 6-a，b）．螢光顕微鏡では内膜側のカルセインの二重ラベルがあまり吸収されずに不整に残り，骨膜側にテトラサイクリンでラベルされた新生骨が少し出現していた（図 6-c）．8週になると移植骨の表層部に osteocyte が認められ，表層から revascularize されていることを示唆した．

4．Major mismatch 群

血管茎付きの血管吻合部はすべて閉塞しており，血管茎無し例とほぼ同様な組織所見だった．4週では移植骨皮質の lacunae は empty で螢光顕微鏡では，不規則に配列したカルセインがみられるが，新生骨はほとんど認められなかった．8週では骨膜側に一部新生骨を認める例もあった．

5．Cyclosporin A 投与 major mismatch 群（図 7，8）

血管吻合部開存例は，4週では移植骨に viable osteocyte が存在した（図 7-a，b）．横断標本の螢光顕微鏡で移植骨内膜側のカルセインは一部吸収され，その外側にテトラサイクリンでラベルされた新生骨が認められた（図 7-c）．骨接合部の縦断標本では移植骨側からも recipient 側からもテトラサイクリンでラベルされた新生骨が認められた（図 7-d）．8週では移植骨に viable osteocyte が存在する部分と empty lacunae の部分が混在した．横断標本の螢光顕微鏡では recipient の反応および移植骨自身の吸収によりカルセインでラベルされた部分が少なく，テトラサイクリンの二重ラベルは recipient 側にも移植骨内側にも認め，移植骨内の旺盛な代謝を示唆していた（図 7-e）．

対照群の血管茎無し例の移植骨は4週では lacunae はほとんど empty であった（図 8-a，b）．螢光顕微鏡下ではカルセインのラベルがそっくり残り，テトラサイクリンのラベルされた新生骨はほとんどみられなかった（図 8-c）．8週になると，移植骨皮質の表層部分で一部の lacunae に viable osteocyte が認められる（図 8-d）．螢光顕微鏡下では内膜側のカルセインラベルはあまり吸収されていないが，骨膜側にテトラサイクリンでラベルされた新生骨がわずかに認められた．縦断標本ではカルセインでラベルされた移植骨が残り，周囲にテトラサイクリンでラベルされた新生骨が認められた（図 8-e）．

血管吻合部閉塞例の移植骨も血管茎無し例とほぼ同じ所見がみられた．

IV．考　　察

骨移植術で遊離移植された自家骨は表層の一部の細胞を除き，血行途絶のため壊死に陥り，吸収されると同時に周囲から毛細血管の進入をうけ，移植床由来の骨芽細胞によって再構築されると考えられている[1)11)]．

これに対して骨癒合率向上を目的に living bone graft が研究され，vascularized autobone graft が血管茎の無い遊離自家骨より移植骨の osteocytes が殆ど全部 viable に保たれるので recipient と両者から骨新生がおこり骨癒合率が高く，骨癒合時期も早いことが示された[5)9)]．

一方，自家骨移植ではその採取量に限度があるため，保存同種骨が古くから用いられてきた[8)]．この場合，いかに免疫反応を抑え，recipient からの骨誘導能を保持するかということが問題になるが，冷凍や凍結乾燥などで抗原性を低下させて移植する方法が示された[4)]．またX線照射や脱灰などで抗原性を低下させる試みもなされてきた．しかし，血行のない同種骨では，骨が全部 replace され難く，その間強度が弱く，pathological fracture を起こし易いといわれる[2)10)]．

こうしたなかで，1970年代に fungus の1種から産生される cyclic polypeptide から新しい免疫抑制剤である cyclosporin が発見された．1978年に Calne らが

この免疫抑制剤を初めて臨床応用して以来，わずかの間に臓器移植は非常な進歩をとげた．移植免疫の臓器特異性はおよそ骨髄＞皮膚＞肺＞膵＞腎＞肝＞心＞骨の順といわれているが，他臓器での移植成績向上は，骨髄を含む新鮮同種骨移植の可能性を示唆する．前述のように自家骨では血流の温存は骨形成に有利であることが証明されているので，もし免疫抑制剤 cyclosporin A 投与下で同種骨の抗原性を低下させ血管茎付きで移植できれば，骨の強度を失うことなく早期の骨癒合を期待できる．Hewitt ら[6] は cyclosporin を用いたラットによる同種後肢移植の生着を報告したが，佛淵ら[7] により追試され，主要組織適合抗原 major histocompatibility complex（MHC）の相違が成績を左右することがわかってきた．佛淵らは cyclosporin A を 25mg/kg/day の16日間投与で minor mismatch 群では後肢は16週以上生着したが，major mismatch 群では平均約45日間生着したと報告している．この移植法では，皮膚・筋肉など免疫原性の高い組織を大量に移植するため，腎・肝などに対して副作用のある cyclosporin を投与し続けなければならず，現実的な方法ではない．Yaremchuk ら[12] は，ラット腹壁皮下に血管茎付きで同種膝関節移植を cyclosporin を用いずに行い，minor mismatch 群では12週でも骨が viable であったが，major mismatch 群では4週で non-viable だったと報告している．この実験では，異所性に骨移植しているため，実際の骨移植における骨接合部での donor と recipient の骨癒合の起き方などを観察することができない．そこで著者は抗原性の強い軟部組織をつけず，血管茎付き同種骨移植を cyclosporin A 投与下で行い，移植骨の血行を維持できれば，移植骨は自家血管茎付き骨移植と同様な生物学的反応を示すので，一部移植骨自身，一部 recipient 骨の代謝による骨吸収と新生骨の添加により replace されて，早期に両者間の骨癒合が起こり，その時点で cyclosporin A の投与を中止しても rejection による骨強度の著しい低下をきたさないですむ可能性があるのではないかと考えた．Cyclosporin A は 10mg/kg/day と比較的低用量とした．投与期間については，他臓器移植と違って，骨が吸収・置換される性質をもっているため，移植骨が最後まで残る必要がなく，移植骨周囲の新生骨部が充分形成されれば移植骨は吸収されてしまってもよいわけである．すなわち，完全な免疫学的寛容状態にならなくても，移植骨が recipient に置換されるまでの一時的な免疫抑制でもよいことになる．本研究では3週間の短期免疫抑制も有効であるとした Buchardt ら[3] の犬の腓骨の新鮮同種骨移植実験を参考にしたが，モニター皮弁の生着率が上昇するように cyclosporin A を4週間投与した．8週屠殺群は後半4週間は cyclosporin A による免疫抑制はしなかったが，皮弁の生着率は4週群より8週群で多少低下したものの，血管吻合部開存率は大差なかった．

骨癒合度を血管茎付き群と対照群である血管茎無し群で比較すると，4週のすべての群で血管吻合部開存が確認された血管茎付き群の方が対照群より高値を示した．しかし血管茎付き群と血管茎無し群間で有意差があったのは syngraft 群だけであった．しかし組織学的に比較すると cyclosporin A を投与した minor と major mismatch 群の血管吻合部開存例では移植骨に viable osteocytes がはっきりと認められるので，移植骨は viable bone として骨吸収・新生骨添加がおこり，早期から正常の骨代謝に近い反応が起こっていると判断された．8週群では血管吻合部開存例と対照群の血管茎無し例では骨癒合度は数字の上では差がなかったが，後者では non-viable になった移植骨の周辺部が recipient の反応としての creeping substitution を受け revascularize され，recipient 由来の osteocyte もみられるようになっている像が観察され，組織学的には血管吻合開存例とはっきりした違いがみられた（図 7，8）．異物としての同種骨は早期に置換された方がよいわけで，本研究ではラットで移植骨が約 1.5cm と短かったため，recipient 側からの bridging callus が移植骨を取り囲むような形で骨癒合が完成するため，移植骨が viable であるか non-viable であるかは結果に大きな影響を与えていなかった．もし，移植骨片がもっと長ければ両端の骨接合部は bridging callus に取り囲まれるようにして癒合が起きるにしろ，中央部は一定期間 non-viable の状態に留まり，pathological fracture などの原因となる．この意味で移植骨自体が viable であることは大切と考えられる．

本研究でわかったことは，minor mismatch 群のみならず，major mismatch 群でも cyclosporin A の投与により，血管茎付き同種骨移植の血管茎付き自家骨に近い利点がある程度保たれ，移植骨自体が viable bone として代謝をうけたり，骨を新生することが組織学的に確認された．また血流が温存されることにより，骨の代謝のスピードが早まり，骨の remodeling が早く行われ骨癒合も早期に起こると考えられた．しかし，donor と recipient の骨接合部で uniting callus により骨癒合が完成する場合，どちらに由来する callus が主役を

演ずるのか，あるいは同程度かを識別することはできなかった．

V．まとめ

1．主要組織適合抗原 RT1 のわかっている Lewis, Fischer 344, Brown Norway の3近交系ラットを用い syngraft 群，minor mismatch 群，major mismatch 群，さらに minor mismatch 群と major mismatch 群に cyclosporin A を投与した群の5群を作り，血管吻合による血管茎付き遊離新鮮同種骨移植を行い，血管茎を付けず遊離骨移植した対照群との間で骨癒合度と移植骨の運命を比較検討した．

2．骨癒合度は，4週では血管茎付き syngraft 群が対照群より高く，危険率5％以下で有意差を認めた．すなわち vascularized autograft と同様な反応を呈した．その他の群でも血管茎付きの血管吻合部開存例が対照群より高値であったが有意差はなかった．組織所見では，血管茎開存例において移植骨自身が viable bone であるのに対して，対照群は non-viable の状態であった．8週では両者に移植骨の吸収の程度に差はあるが，recipient 側由来の周囲の新生骨が癒合の主体となるため，骨癒合度に差はなかった．

3．血管茎付き同種骨移植は，major mismatch 群でも cyclosporin A の投与で約半数の例で recipient との癒合に成功した．血管茎無しの遊離骨移植に比し移植骨の吸収，新生骨の添加という骨の remodeling が早期に起こっていることが組織学的に確認された．但し，移植骨皮質自身は主に吸収をうけており，血流が温存されることにより免疫反応が促進されると考えられた．

4．骨癒合の主体が血流を温存した donor 側か，recipient 側に由来する callus かを識別することはできなかった．

謝　辞

本研究の御助言，本論文の御校閲をいただいた新潟大学医学部整形外科学教室田島達也教授と御指導下さった斎藤英彦助教授に深謝いたします．また技術面で御協力いただいた同教室錦織新一，赤沢秀喜，吉田芳雄および斎藤昌文の各技官に深く感謝いたします．

本研究の費用の一部は，昭和59年度新潟大学学術奨励会研究補助金によったことを付記し，感謝の意を表わします．

本論文の一部は，第22回日本移植学会総会，第7回骨・軟骨移植研究会，第90回新潟整形外科研究会において発表した．

参考文献

1) **Abbott, L.C., Schottstaedt, E.R., Saunders, J.B. deC.M. and Bost, F.C.**: The evaluation of cortical and cancellous bone as grafting material. J. Bone Joint Surg., **29**: 381～414, 1947.

2) **Anderson, K.J., LeCocq, J.F., Akeson, W.H. and Harrington, P.R.**: End-point results of processed heterogenous, autogenous and homogenous bone transplants in the human: A histologic study. Clin. Orthop., **33**: 220～236, 1964.

3) **Burchardt, H., Glowczewskie, F.P. and Enneking, W.F.**: Short-term immunosuppression with fresh segmental fibular allografts in dogs. J. Bone Joint Surg., **63-A**: 411～415, 1981.

4) **Burwell, R.G.**: Studies in the transplantation of bone. J. Bone Joint Surg., **45-B**: 386～401, 1963.

5) **Doi, K., Tominaga, S. and Shibata, T.**: Bone grafts with microvascular anastomoses of vascular pedicles. J. Bone Joint Surg., **59-A**: 809～815, 1977.

6) **Hewitt, C.W., Black, K.S., Fraser, L.A., Osborne, J.G., Sayles, T.J., Achauer, B.M. and Martin, D.C.**: Cyclosporin A is superior to prior donor specific bood transfusion for the extensive prolongation of rat limb allograft survival. Transplant. Proc., **15**: 514～517, 1983.

7) **佛淵孝夫，貝原信紘，高岸憲二，新井　堅，甲斐之尋**: サイクロスポリンを用いたラットの肢同種移植．日手会誌，**2**: 21～24, 1985.

8) **Inclan, A.**: The use of precerved bone grafting in orthopedic surgery. J. Bone Joint Surg., **24**: 81～96, 1942.

9) **Östrup, L.T. and Fredrickson, J.M.**: Distant transfer of a free, living bone graft by microvascular anastomoses. Plast. Reconstr. Surg., **54**: 274～285, 1974.

10) **Parrish, F.F.**: Homografts of bone. Clin. Orthop., **87**: 36～42, 1972.

11) **Phemister, D.B.**: The fate of transplanted bone and regenerative power of its various constituents.

Surg. Gynec. Obstet., **19**: 303～333, 1914.

12) **Yaremchuk, M.J., Nettelblad. H., Radolph, M.A. and Weiland, A.J.**: Vascularized bone allograft transplantation in a genetically defined rat model. Plast. Reconstr. Surg., **75**: 355～362, 1985.

（平成元年2月21日受付）

小 林 論 文 付 図（I）

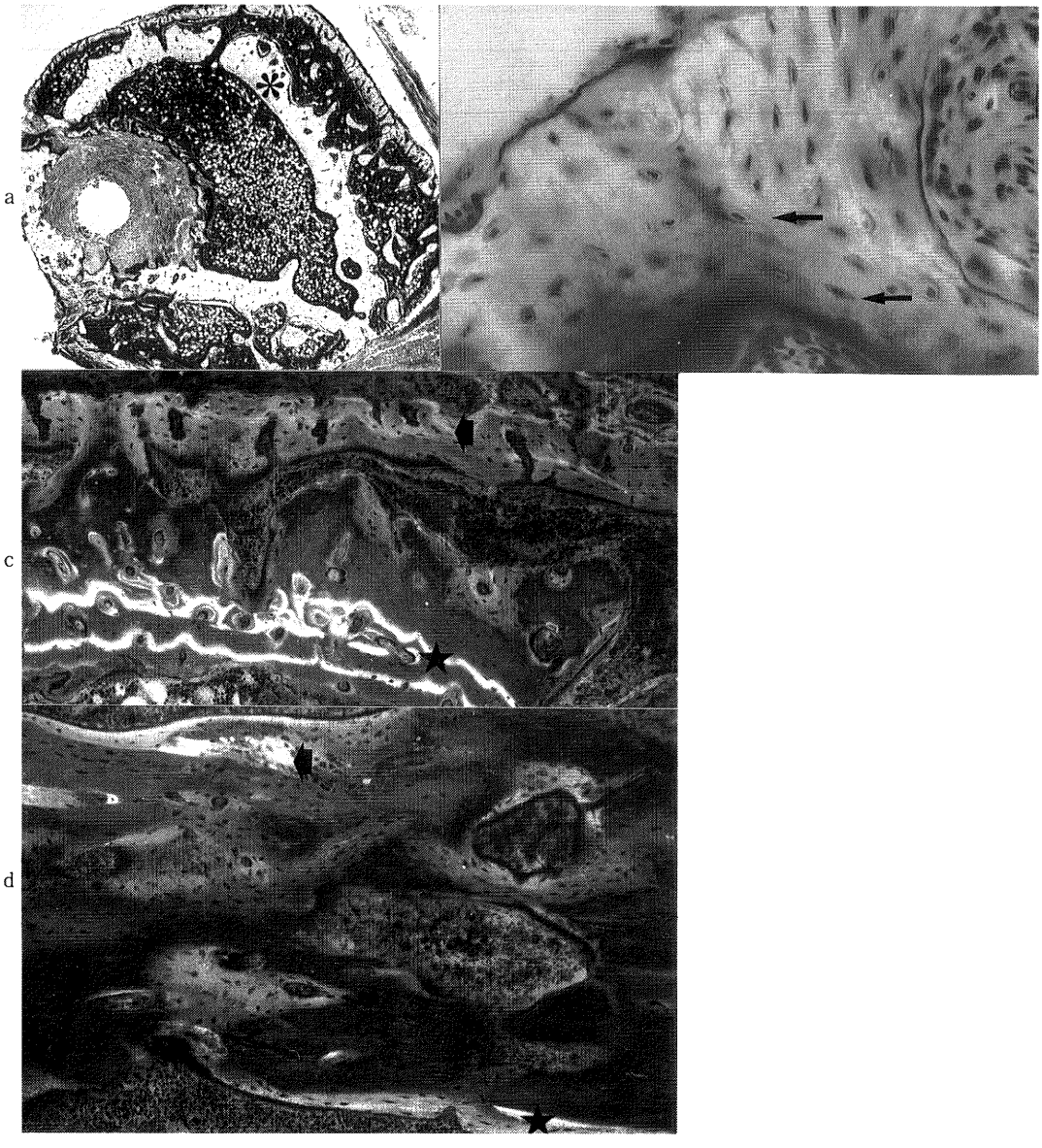

図 3　Syngraft 群の血管吻合部開存例

（a）　移植骨（✲）と移植骨周囲に recipient からの新生骨が認められる．（4 週群）
（b）　移植骨皮質に viable osteocytes（←）を認める．（4 週群）
（c）　骨内膜側にカルセイン（★）の二重ラベルが，骨膜側にテトラサイクリン（⬆）のラベルが認められる．（4 週群）
（d）　カルセイン（★）を伴う移植骨とテトラサイクリン（⬆）を伴う recipient との骨接合部．（8 週群）

小林論文付図（II）

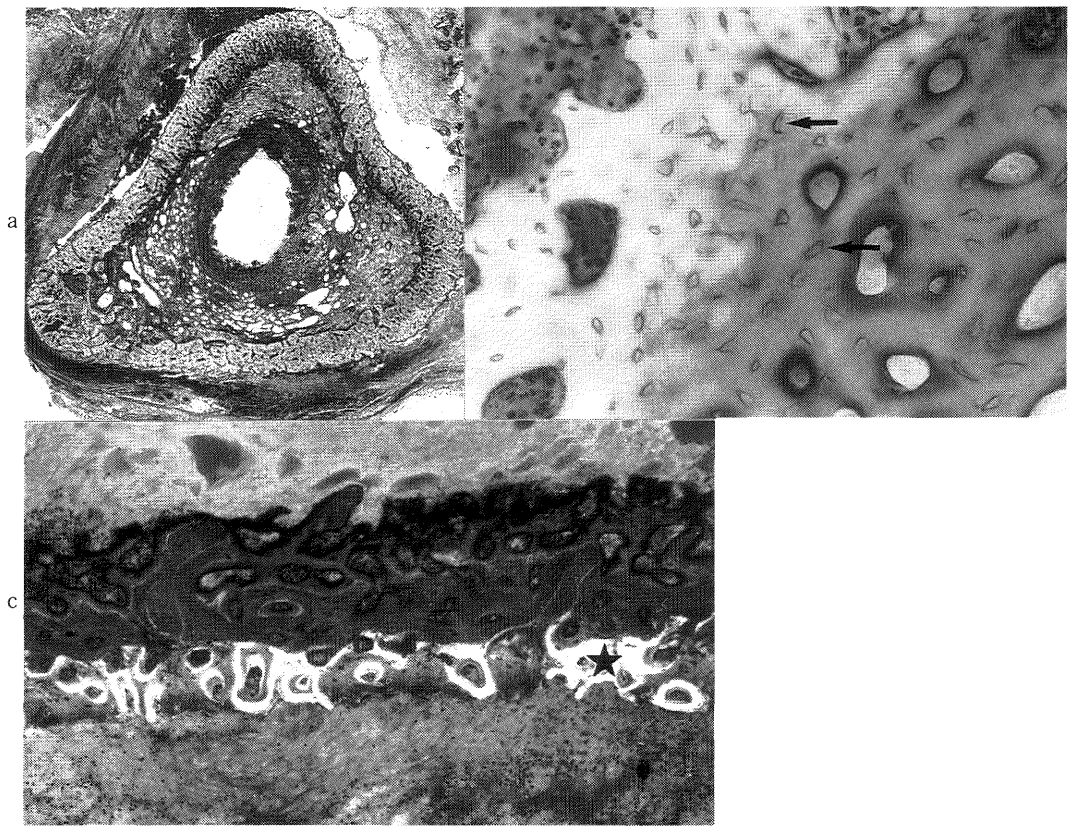

図 4　Minor mismatch 群の血管吻合部開存例（4週群）
（a）　新生骨を認めず，移植骨の血行不全が示唆される．
（b）　移植骨皮質はほとんど empty lacunae（←）で占められている．
（c）　移植骨のカルセイン（★）のラベルが吸収されている．

小林論文付図（Ⅲ）

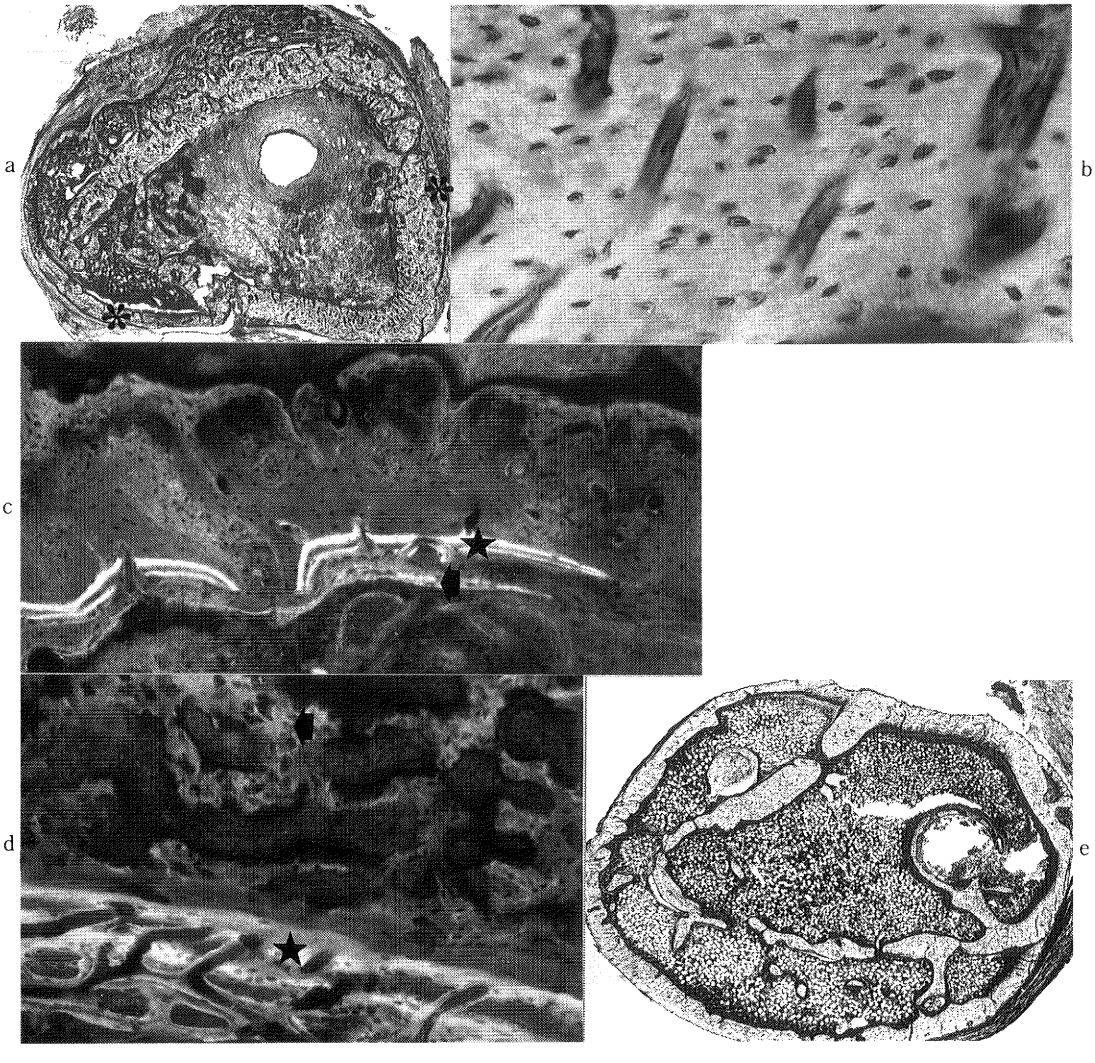

図 5　Cyclosporin A 投与 minor mismatch 群の血管開存例

（a）　横断標本で移植骨周囲に新生骨（✻）を認める．（4 週群）
（b）　移植骨皮質に viable osteocytes を認める．（4 週群）
（c）　移植骨内膜側のカルセイン（★）の二重ラベルの内側にわずかにテトラサイクリン（⧫）のラベルを伴う．移植骨自身の内で syngraft に近い反応を示す．（4 週群）
（d）　縦断標本ではカルセイン（★）のラベルの周囲にテトラサイクリン（⧫）でラベルされた新生骨を認める．（4 週群）
（e）　移植骨をとりまく recipient からの新生骨が増大し，移植骨は吸収され骨皮質の幅が狭くなっている．（8 週群）

小 林 論 文 付 図（Ⅳ）

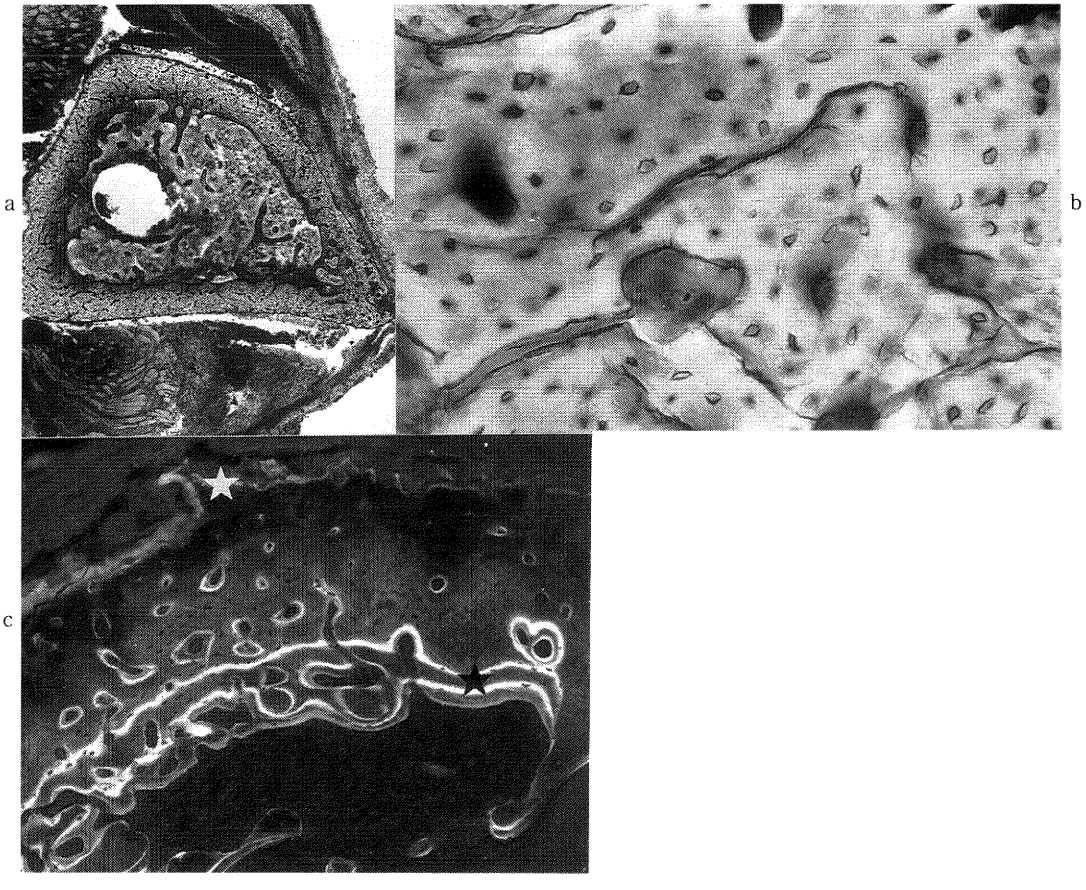

図 6　Cyclosporin A 投与 minor mismatch 群の血管茎無し例（4週群）
（a）移植骨が一部吸収をうけており，新生骨はわずかである．
（b）empty lacunae の状態を呈する．
（c）カルセイン（★）の二重ラベルがかなり残っている．骨膜側のテトラサイクリン（☆）のラベルもわずかで骨代謝は遅い印象をうける．

小林論文付図（V）

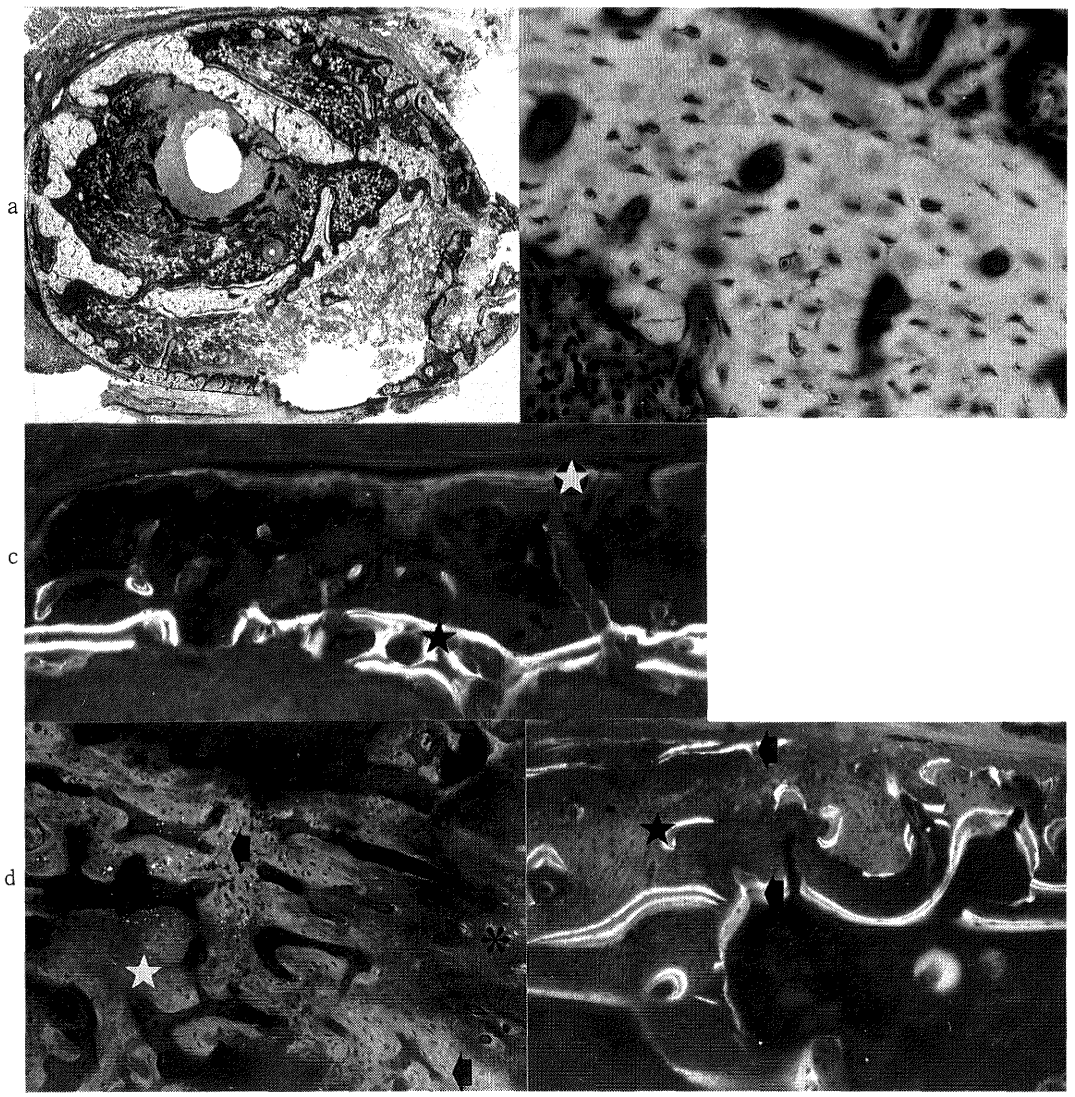

図 7　Cyclosporin A 投与 major mismatch 群の血管開存例

（a）移植骨は一部吸収され，周囲に recipient に由来する新生骨を認める．（4 週群）
（b）移植骨皮質に viable osteocytes を認める．（4 週群）
（c）カルセイン（★）のラベルが吸収されはじめている．テトラサイクリン（✪）のラベルはごくわずかである．（4 週群）
（d）移植骨（✲）と recipient（☆）の中間に認められるテトラサイクリン（⬆）でラベルされた新生骨は両者に由来すると判断される．（4 週群）
（e）カルセイン（★）のラベルが吸収され，テトラサイクリン（⬆）のラベルが出現．（8 週群）

小 林 論 文 付 図 (VI)

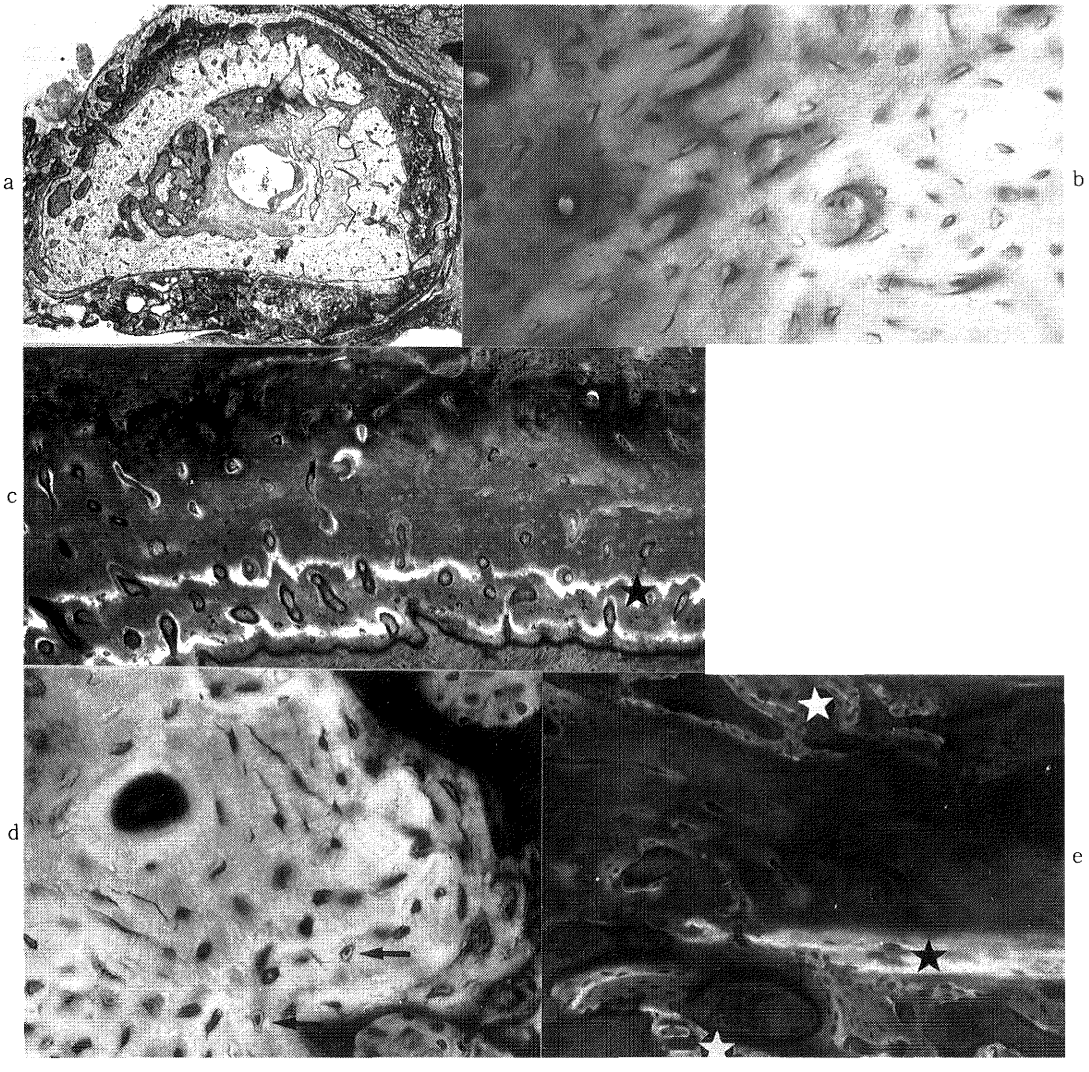

図 8　Cyclosporin A 投与血管茎無し major mismatch 群

(a)　移植骨部が比較的多く残り，周囲に recipient に由来する新生骨をわずかに認める.(4 週群)
(b)　移植骨皮質の lacunae はほとんど empty の状態を呈し，non-viable と考えられる.(4 週群)
(c)　骨内膜側にカルセイン (★) の二重ラベルが残っている. 新生骨部はわずかである.(4 週群)
(d)　移植骨皮質の表層部分で一部 viable osteocytes (←) を認める.(8 週群)
(e)　縦断標本ではカルセイン (★) でラベルされた移植骨の周囲にテトラサイクリン (✪) でラベルされた新生骨が認められる. (8 週群)