シンポジウム

急性胃粘膜病変をめぐって

Acute Gastric Mucosal Lesions

第458回新潟医学会

日　時　平成2年5月19日（土）午後2時
会　場　新潟大学医学部研究棟　第Ⅱ講義室

司　会　朝倉　均教授（第三内科）
演　者　関根輝夫（県立新発田病院内科），渡部重則（厚生連村上病院内科），何　汝朝（新潟市民病院内科），富所　隆（厚生連中央病院内科），成沢林太郎（第三内科），小越和栄（県立がんセンター内科），田宮洋一（第一外科），岩渕三哉（第一病理）
発言者　渡辺英伸（第一病理）

司会　ではこれから二時間に亘りまして，シンポジウム「急性胃粘膜病変をめぐって」を行いたいと思います．急性胃粘膜病変は，決して消化器内科だけが関係するのではなくて，いろいろな科に関係してくる病変であります．昔から，脳の手術の後とか，或は整形外科でも，消炎鎮痛剤を飲ませた後だとか，いろんな科に関係してくるわけであります．今日，これが採り上げられてきたと言いますのは，内視鏡が進歩致しまして，直ぐ内視鏡検査をやることによって，次にいろいろ述べられるような病変が見つかってきたからであります．スライドお願いします．急性胃粘膜病変と言いますと，Acute gastric mucosal lesion ということになります．いろいろな人がいろいろな定義をしております．それによって言葉も使い方も多少違う方もいます．また，概念も少し違っております．これは外国の人の定義ですが，「胃と十二指腸の粘膜において，発赤・粘膜出血・びらん及び潰瘍形成のかたちで，粘膜病変が急性に起こることで特徴づけられる状態に用いられる総括用語である．」ということであります．次，スライドお願いします．一方，日本で一番最初にこの病変に注目したのが，京都府立大の川井先生であります．川井先生は内視鏡のみならず，レントゲンなどの検査もやりましたところ，決して粘膜だけの病変ではないということで，そこに書いてあるように，「突発する胃症状を伴い，X線内視鏡検査により胃粘膜に異常所見を認める病変を，臨床的立場から一つの症候群として取り上げ，急性胃病変と定義し，….」，即ち粘膜という言葉をとって，急性胃病変と定義したのであります．しかし，用語はいろいろありますが，実際上は皆さん，胃の粘膜だけではなくて胃の全体に変化が起きているんだということで，用語を使っております．次，スライドお願いします．従って，現在ではいろいろ用語の変遷はありましたが，急性胃粘膜病変という用語で統一されて参りました．これは，顕出血・上腹部痛などの急激な腹部症状の出現後，できるだけ早期に内視鏡を行い，これは竹本先生という内視鏡を専門にやられる先生ですので，このようにして，出血性びらん・出血性胃炎・急性潰瘍所見の認められるものを定義づけたわけであります．次，スライドお願いします．現在そういうわけで，AGML の内視鏡的病変分類としては，5つに分けられております．即ち，発赤・浮腫だけの急性胃炎，それに出血性病変を伴う急性出血性胃炎，さらにびらんを主とした急性びらん，それから急性出血性びらん，それから急性潰瘍というふうに分けたわけであります．この潰瘍を入れるかどうかというのはいろいろ問題がありますが，欧米の学者はそれ程気にしておりませんで，びらん・潰瘍も一つの病変と考えているようであります．しかし，それがよいのかどうか，いろいろ症例を呈示していただきながら検討していきたいと思います．そういうわけで，

以上のような考え方がありますが，また後程，各演者が発表した後に御討議していただきながら，この AGML の病態はどんなものであるのか，そしてまた原因によってその病態に違いがあるのかどうか，結局は一元論的に病気を説明することができるのかどうか，ということ，最後に臨床の立場から治療はどうしているかということも，討議していただきたいと考えております．スライド有難うございます．そういうわけで今日は，各新潟地区の8施設の先生方に参加していただきまして，各々の経験例，及びその経験例から基いた何かお考えをお持ちでしたらそれも一緒に発表していただこうと思います．

1）当院における AGML 症例の検討

県立新発田病院内科　関根　輝夫・篠原　敏弘
相馬医院　相馬　隆
新潟大学第三内科　銅冶　康之

Clinical Studly of Acute Gastric Mucosal Lesion (AGML)

Teruo SEKINE and Tochihiro SHINOHARA
Department of internal Medicine, Shibata Hospital

We Studied 55 cases of AGML which experienced in Shibata Hospital From January 1987 to March 1990. These Patients ranged in 21 to 30 years of age most Frequently. Most of patients complained epigastric pain, nausea and Vomitting. According to the location of AGML, 49 cases (89.1%) were observed in the autrum and 6 cases (10.9%) in the corpus respectively, but it was noted that 19 cases (34.5%) were associated with duodenal mucosal lesions. Major Causes of AGML were considered by emotional stress, but further examination should be done on details of the pathophysiology.

Key words: Acute Gastric Mucosal Lesion (AGML)
急性胃粘膜病変

近年なんらかの上腹部症状を訴えて来院した患者には積極的に早期に胃内視鏡検査が行なわれるようになった結果，急性胃粘膜病変（acute gastric mucosal lesion: AGML）[1] に遭遇する機会が増えている．今回我々は当院において過去3年間に経験した症例をまとめ，若干の考察を行なった．

対象ならびに方法

1987年1月より1990年3月の間に胃内視鏡検査で AGML と診断した55例（男性33例，女性22例）を対象に臨床的検討を行なった．

Reprints requests to: Teruo SEKINE,
Department of Internal Medicine,
Niigata Prefectural Shibata Hospital,
4-5-48 Ote-cho, Shibata 957, JAPAN.

別刷請求先：〒957 新発田市大手町4-5-48
新潟県立新発田病院内科　関根輝夫

成　　績

罹患患者の年令分布：**表 1** に示すごとく，21才～30才代にピークが見られた．

主訴：初診時の訴えを集計してみると，心窩部痛37例，悪心，嘔吐各14例，胃部不快感７例，食欲不振４例，吐血４例，胸焼け１例，下血１例，不定の腹痛１例，特になし３例であり，心窩部痛が圧倒的に多く，次いで悪心，嘔吐の順であった．

病悩期間：１週以内41例，２週以内３例，１ケ月以内５例，１～２ケ月以内，６ケ月以内が各１例，不明４例であり，44例（80%）が２週以内であった．

発生部位（表 2）：55例中49例（89.1％）は前庭部に病変がみられ，うち19例では胃体部にも病変を認めた．

胃体部のみに病変がみられたものは６例（10.9％）であった．

なお上記55例のうち19例（34.5％）では十二指腸病変を伴っていた．

成因（表 3）：成因別に分類すると，**表 3** の如くであり，成因の明らかなものではストレスによるものが最も多かった．

成因がストレスによるもの，飲食物（アルコール）によるもの，薬剤（ボルダシン），成因不明のものを各１例供覧した．

治療：治療には H_2 ブロッカーが38例に，粘膜保護剤が37例に使用され，この他抗コリン剤，PGE_2 誘導体などが使用されていた．

症状発現から症状消失までの期間：１週以内13例，１～２週以内15例，２～３週以内４例，３～４週以内５例，６週以内１例，不明16例，死亡１例であり，28例（71.8％）が２週以内に消失していた．

内視鏡的追跡例：多くは服薬後症状が消失したためか，内視鏡的に追跡出来た例は16例（29%）のみであり，このうち治癒を確認し得たのは11例であった．内視鏡的追跡例のうち潰瘍へ移行いたと考えられる１例を供覧した．

考案，まとめ

当院での経験例55例を分析した結果では AGML は① 若年者に発生頻度が高い，② 大部分は心窩部痛，悪心，嘔吐で発症する．③ H_2 ブロッカー，粘膜保護剤の内服で多くは短期間に症状が消失する．と概略をまとめることが出来る．成因に関しては，これを明らかにし得た例ではストレスが最も多かったが，問診の不備な例も多く，AGML の成因分析には今後詳細に問診を取ることが重要と考えられた．

胃における発生部位の検討ではこれまでの報告と同様前庭部に病変を有する例が大部分であった[2)3)]．しかし十二指腸病変の合併が諸家の報告に比し高率であったが[2)]，この意義付けは今後の検討課題としたい．

表 1　昭和62年１月～平成２年３月の間の AGML 症例55例（男女比　1.5）

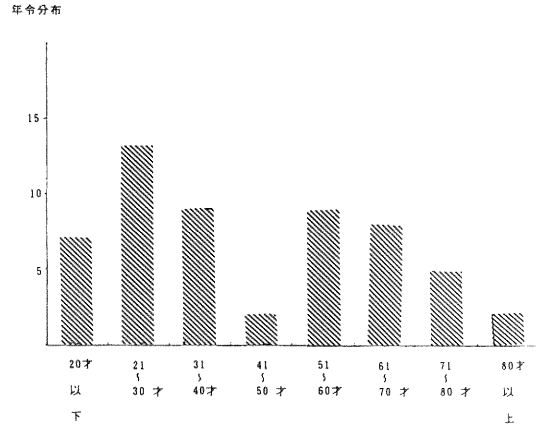

表 2　病変部位

前　庭　部 うち胃体部にも病変がある	49例（89.1%） 19例
胃　体　部	6例（10.9%）
	55例

上記55例中十二指腸病変もみられるもの
19例（34.5%）

表 3　成　　因

成　　因	例数	%
ストレス	18	32.7
薬　　剤	5	9.1
飲食物・嗜好品	4	7.3
不　　明	10	18.2
問診不備	18	32.7
計	55例	100

参　考　文　献

1) **Katz, D. and Sigee, L.H.I.**: Erosive gastritis and acute gastrointestinal mucosal lesion In Progress in Gasteoenterology, New York, Grune and Stratton, 1968.

2) **原田一道**: 急性胃粘膜病変の成因. 胃と腸, **24**: 637～644, 1989.
3) **藤田ひろ子, 飯田　太, 草間次郎**: 急性胃粘膜病変の経過. 消化器科, **4**: 29～33, 1986.

司会　有難うございました. びらんから潰瘍を呈したという貴重な1例を報告されましたので, また他の施設とも検討したいと思います. では二番目,「当院における AGML 症例について」, 厚生連村上病院内科, 渡部先生お願いします.

2) 当院における AGML 症例について

厚生連村上病院内科　**渡　部　重　則**

司会　どうも貴重な症例有難うございました. では三番目に,「急性胃粘膜病変の臨床的検討」, 新潟市民病院内科の何先生, お願いします.

3) 急性胃粘膜病変の臨床的検討

新潟市民病院消化器科　**何　汝朝・月岡　恵**

Clinical Studies on Acute Gastric Mucosal Lesions

HO Nee chau and Satoshi TSUKIOKA

Dept. of Gastroenterology, Municipal Hospital of Niigata

AGML is defined as acute gastric mucosal lesions caused by both endogenous and exogenous factors ranging from emotional stress to drug or alcohol ingestion. Although the term AGML is widely used in clinical practise, its pathogenesis has not been fully verified.

In this report clinical studies on 79 patients with AGML were performed and the following conclusions were drown.

Mucosal barrier breaker agents such as NSAID and/or alcohol played a major role in the formation of this condition among the younger age group while steroids and anticancer agents were the main cause in the older age group who were hospitalized with sever complications. Endoscopically these lesions were predominantly found in the antrium of the stomach but one third of the case also had other organ involvement such as esophagitis

Reprints requests to: HO Nee CHAU,
Dept. of Gastroenterology,
Municipal Hospital of Niigata,
Shichikuyama, 950 JAPAN.

別刷請求先：〒950 新潟市紫竹山2-6-1
新潟市民病院消化器科　何　汝朝