原　　著

新しい門脈内薬剤投与法とその検討

――主にインシュリン門脈内投与法について――

信楽園病院外科
清水　武昭・佐藤　攻・土屋　嘉昭・内田　克之
同　内科
高沢　哲也

New Intraportal Insulin Administration Method

Takeaki SHIMIZU, Osamu SATO, Yoshiaki TSUCHIYA,
Katsuyuki UCHIDA and Tetuya TAKASAWA
Shinrakuen Hospital

Nutrition was transported by portal vein into the liver. Insulin and other gastrointestinal hormone was also carried in the portal vein into the liver. Recently, it was tried that insulin was infused into the portal vein directory for the procedure of direct catheter insertion to the portal vein for the treatment of diabetes melitus patients with surgical operation. This method was imposed the catheter trouble in the long time insertion.

Recently, we found the new intraportal infusion method of drugs. This new method which was very simple, safety and easy was the utilization of grater omentum with absorption faculty. The catheter using drug infusion was inserted into the abdomen and the tip of catheter was covered by the greater omentum under laparotomy.

We examined the insulin intraportal administration effect to the 15 patients with hepatectomy using this new method. The insulin spredded in the greater omentum pocket was absorbed quickly into the portal vein. The insulin level of portal vein was showed over the twice in comperared with the peripheral blood. In using 20 U human regular insulin with one shot through this catheter, the peak levels of insulin in portal vein was ranged 512.1 to 1334.4 μu/ml (mean 865.5±423.1 μu/ml) and in peripheral blood was raged 127.9 to 297.2 μu/ml (mean 223.2±86.6 μu/ml). The peak time in both blood was same,

Reprint requests to: Takeaki SHIMIZU,
Surgical Division Shinrakuen Hospital
Nishiariakecho 1-27 Niigata City, 950-21,
JAPAN.

別刷請求先：〒950-21 新潟市西有明町1-27
信楽園病院外科　清水武昭

about 15 min. The blood glucose levels in all patients with hepatectomy under the control of this new insulin administration method (group 1) were suppressed under the 200 mg/dl. The blood glucose level in other group patients with hepatectomy was not controlled (group 2). The effect of this intraportal insulin administration method was determined the arterial blood keton body ratio in hepatectomy. At preoperative period, keton body ratio were the same in both group but intra and postoperative period, keton body ratio of group 1 ranged more than 0.7 and group 2 ranged under the 0.7.

Conclusion: 1. New intraportal insulin administration method was useful to the patients with hepatectomy. 2. This method was easy safety and simple. Therefore, it was considered that the possibility of this intraportal insulin administration method to utilize the therapy to diabetes mellitus patients remained futhermore.

Key words: Intraportal administration, Insulin, Keton body rato, Hepatectomy.
門脈内投与，インスリン，ケトン体比，肝切除術.

I. はじめに

門脈は消化器管によって消化吸収された栄養素，膵臓を始めとした臓器より分泌されたホルモン，肝臓より分泌された胆汁酸の再吸収等を肝臓に輸送する人体の代謝面から考えるとそれは一大幹線道路である．そこに薬剤を投与する試みは古くから行われてきた．経口剤や坐薬のいくつかは，このルートを意識的に用いたものがあり，栄養点滴も末梢ルートより生理的であるとの理由から試みられてきた．インスリンなど微量で効果を発揮する薬剤投与も行われてきた．しかしながら，門脈は消化器管より肝臓に向かう静脈で，その圧は低く，血管壁は薄く，生体の体表面には存在せず，深部を，しかも短く流れている．そのため，このルートにカテーテルを挿入するには，外科的に開腹し，腸間膜の門脈枝を用いるか，経皮経肝門脈穿刺法を利用することが必要で，カテーテルの留置には門脈内血栓形成，静脈炎などの感染の問題があり，カテーテルの抜去にも血管壁が薄いため，それぞれ工夫が必要となる．最近の化学工業の進歩により，血栓形成防止剤の塗布されたカテーテルが出現するなどの背景もあり，門脈内薬剤注入の報告が散見されるようになってはきたが[1]，合併症を恐れてか，短期間であり，かつ手技も複雑なこともあって，未だに一般的とはなっていない．近年の外科学は，高齢化社会と共に，糖尿病を始めとし，様々な合併症を有する外科疾患患者を手術しなければならず，その術前術後管理は，より高度に，より複雑となり，この期待に応えるべく我々はかねてより，生理的で充分効果の期待できる門脈内薬剤投与法をより手軽に，安全に施行できないか検討を重ねてきた．今回，合併症はほとんど考えられず，しかも容易で，長期使用が可能で，充分門脈内薬剤投与法になりうる方法を開発したので報告する．

II. 新しい門脈内薬剤投与法

我々の開発した薬剤門脈内投与法は，おもに大網に吸収させ，間接的に門脈内に投与する方法である．基本的には大網に3から4針，針糸を用いポケットを作成，その中にカテーテルの先端をおき，一方を体外に導き出し薬剤を注入する．場合によっては網嚢内に，または腸間膜の間にカテーテルを置き薬剤を注入する．術中のみ使用する場合は大網や，腸管膜に薬剤を散布する．

III. 大網を利用した薬剤投与法を用いてのインスリン門脈内移行

1. 方　法

新しい門脈内薬剤注入法を用い，インスリンの門脈内移行を検討した．患者及び家族の充分な説明の上で了解を得，大腸癌手術3症例において切除領域の門脈枝より門脈本管にカテーテルを挿入，経時的に採血し，大網に散布するインスリンの門脈内移行に関する検索をした．

2. 結　果

大網に巻き付けたカテーテルよりヒトレギュラーインスリンを20単位 one shot 注入した場合の門脈内及び末梢血のインスリン濃度を**表1**及び**図1**に示した．投与されたインスリンは急速に吸収され門脈内に移行し，門脈血中インスリン濃度は末梢血のインスリン濃度の2

表 1　門脈内及び末梢血中インスリン濃度（μu/ml）
20単位 one shot 大網内散布

	症例 1		症例 2		症例 3	
	門脈血	末梢血	門脈血	末梢血	門脈血	末梢血
前	70.0	23.1	39.8	25.9	14.1	18.3
5分	362.3	69.3	224.9	150.6		
10分	512.1	105.5	339.9	244.6	1,280.4	297.2
15分	238.5	118.4	750.1	244.5		
20分					800.5	294.7
30分	310.9	127.9	353.5	200.8	1,334.4	240.8
60分	191.8	91.4	157.3	28.2	554.2	108.8

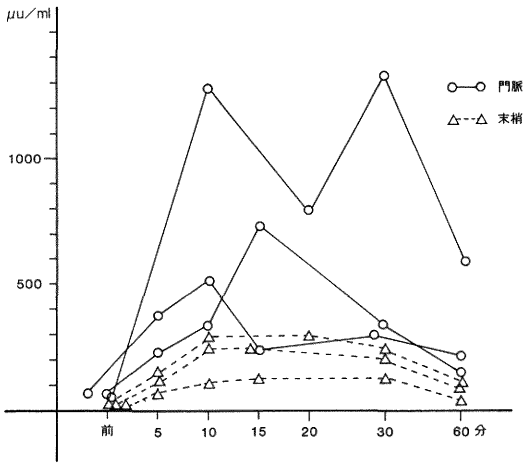

図 1　門脈内及び末梢血内インスリン濃度
20単位 one shot 注入

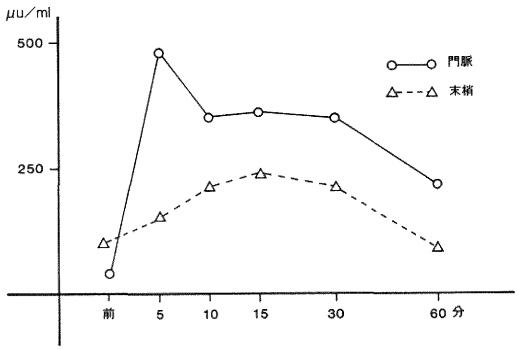

図 2　門脈内及び末梢血内インスリン濃度
10単位 one shot 注入

表 2　門脈内及び末梢血中インスリン濃度（μu/ml）
10単位 one shot 大網内散布

	症　例　4	
	門 脈 血	末 梢 血
前	43.7	100.1
5分	478.8	151.3
10分	356.0	212.3
15分	371.9	239.9
30分	301.3	217.5
60分	222.9	97.8

倍以上を示した．同様の手続き及び手技の元に大腸癌の1症例において，大網に巻き付けたカテーテルよりヒトレギュラーインスリンを10単位 one shot 注入し，同様の検索をした（**表 2**，**図 2**）．門脈内インスリン濃度は末梢血のインスリン濃度の約2倍の濃度を示した．

IV．新しい門脈内薬剤注入法を用いた手術例の検討

1．検討症例

この1年間に信楽園病院で手術された15例の肝切除術例を対象とした．男性10例，女性5例で，平均年齢は65.9±10.1才，肝細胞癌8例，肝内胆管癌1例，胃癌肝転移2例，大腸癌肝転移2例，胆嚢癌肝転移1例，胃癌＋肝内結石症1例で，転移例，合併例はすべて同時切除を行った．肝細胞癌の3例，大腸癌肝転移1例の計4例はインスリン投与を行わず，それ以外の11例に我々の方法による門脈内インスリン投与を行った．インスリン投与群（1群）の平均年齢は63.3±10.9才，インスリン非投与群（2群）は72.5±3.1才であった．肝硬変症が1群に6例，2群に3例含まれていたが，いずれも肝機能は良好で，両群間の ICG-K 値，アルブミン濃度に差はなかった．いずれにも糖尿病症例はなかった．

2．検討方法

開腹すると直ちにカテーテルの先端を大網に巻き付け体外に誘導，ヒトレギュラーインスリン40単位を 20 ml の生食に薄め1時間に 1 ml のスピードで持続注入を開始した（時間2単位）．開始1時間後でも血糖値が 300 mg/dl 以上の場合 2 ml へと増加し，血糖値を 200 mg/dl 前後に維持した．術後は原則として時間当り1～2単位を投与した．術後合併症は1群2群ともなく，アルブミン濃度などは新鮮凍結人血漿を使用したため効果判定の基準にはならないと考え，効果判定マーカーとして京都大学第1外科小沢和恵教授の提唱する，肝ミトコン

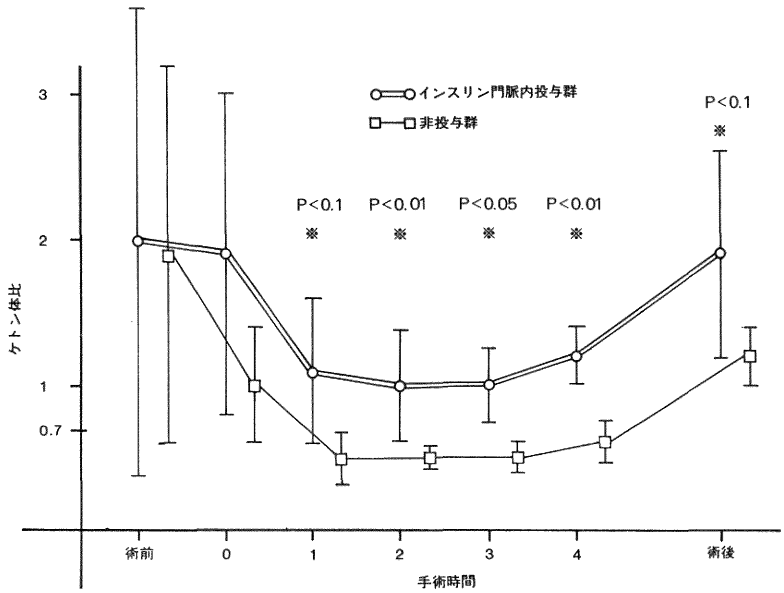

図 3　肝切除例のケトン体比の変動

ドリア機能，代謝能を正確に反映するといわれる動脈血中ケトン体比を用いた[1)2)]．

3. 成　　績

いずれの症例も肝切除後合併症はなかった．インスリンを投与した1群のケトン体比の変動は術前2.09±2.52，麻酔開始直後1.91±1.13，手術1時間目1.07±0.52，手術2時間目1.03±0.32，手術3時間目1.09±0.19，手術4時間目1.19±0.20，第1病日1.90±0.70であった．2群のケトン体比の変動は，術前1.93±1.19，麻酔開始直後1.06±0.31，手術1時間目0.55±0.10，手術2時間目0.50±0.05，手術3時間目0.54±0.10，手術4時間目0.60±0.16，第1病日1.16±0.20であった．両群間には手術1時間目に $p<0.1$，手術2時間目に $p<0.01$，手術3時間目に $p<0.05$，手術4時間目に $p<0.01$，第1病日に $p<0.1$ 以下の危険率で統計上有意の差があり，インスリン門脈投与群のケトン体比は1例を除き正常範囲内を推移したが，非投与群では全例異常低値を推移した（図 3）．

V. 考　　案

門脈内薬剤注入法は輸液療法として，インスリン投与法として研究されてきた．特にインスリンは肝臓外科の分野で多くの業績がある．インスリンは糖尿病の治療薬だけではなく，hepatotrophic factor として知られている[3)]．肝の再生肥大には欠くことが出来ず，また本来膵臓は門脈血中にインスリンを分泌するため，門脈内インスリン投与は最も合目的な方法として検討されてきた．従来の門脈内インスリン投与法は，開腹下にて腸間膜の門脈枝より cut down の要領でカテーテルを挿入，インスリンを注入する方法で，門脈血栓の問題，抜去時の安全性の問題があり，それぞれ工夫が必要で，長期間は今のところ不可能であった．

腹腔内に注入する方法，腹膜透析液に混入する方法なども実際臨床例に行われているが，門脈内だけでなく，大循環系にも多く吸収されること，肝に Steatosis，Steatonecrosis 等の合併症が発生するなどの報告がある[4)]．近年，インスリン坐薬を用いた報告があり[5)]，我々は注目しているが，インスリン吸収が一定ではなく，今のところ一般化されてはいない．

我々は従来よりインスリン門脈内投与に注目し検討を重ねてきたが，2年前より大網に散布すると急速にインスリンは吸収され，門脈内に移行するのではと考え，実際測定してみた．何れの症例も30分以内にピーク濃度を向かえた．実際に用いるのは2～4単位前後を持続投与で使用することを考えていたので，実際上直接門脈内に静注する場合と大差が無いと思われた．ピーク濃度にはかなりのばらつきがあるが，門脈血流量は個人差が大きいので濃度で測定すれば当然のことと考えている．この

測定は大腸癌手術中に行われた．手術操作などの刺激により，大網が経過中浮腫状になったり，腹腔内には腹水貯留が大なり小なり認められるため，大網の吸収能は減弱し，インスリンの門脈内移行は認められない場合があるかも知れない等と危惧したが，投与されたインスリンの門脈内移行は良好であった．

この我々が開発したインスリン門脈内投与法を，術中術後207例の手術例に実施し良好な結果を得た．本論文にはそのうち，肝切除術11例にインスリン門脈内投与を行ったので，同時期にインスリンは投与しなかったが，ケトン体比を測定した4例を対象として検討した．ケトン体比の推移は手術開始2時間目より有意の差をもってインスリン投与群の方が良好で，しかもケトン体比は正常域にあった．この結果は，肝切除術の適応拡大にこの門脈内インスリン投与法が寄与できるのではないかと考えている．

確実にインスリンは門脈内に移行し，開腹操作は必要とするが従来の方法に比較すればはるかに容易で，腹腔鏡操作や，局所麻酔下 1～2 cm の腹壁切開で大網を引出し，カテーテルを巻き付けるだけ等の方法で，インスリン門脈内投与ルートは完成する．3カ月にわたり安全に投与を続けた症例も3例に達した．皮下投与よりも門脈内投与の方が当然生理的で，糖尿病患者の治療にも貢献できる方法ではないかと考え，検討を重ねている．

VI. 結　　論

1．我々の開発したインスリン門脈内投与法は手技的にも容易で，安全でかつ急速にインスリンは門脈内へ移行した．

2．この方法の有効性は肝切除例のケトン体比の検索で証明された．

3．安全性が高いので，糖尿病患者の治療にも，応用できるのではないかと考えられた．

参 考 文 献

1) **Mori, K., Ozawa, K., Kiuchi, T., Takada, Y., Yamaguchi, T., Sadamoto, T., Shimahara, Y., Kobayashi, N., Yamaoka, Y. and Kumada, K.**: Insulinopenia as a risk factor in hepatectomy and it's resolution by intraportal insulin administration. Am. J. Surg., **162**: 43～49, 1991.

2) **Ozawa, K., Aoyama, H. and Yasuda, K.**: Metabolic abnoramlities associated with postoperative organ failure. A redox theory. Arch. Surg., **118**: 1245～1251, 1983.

3) **Starzl, T.E., Porter, A., Kashiwagi, N., Lee, I.Y., Russell, W.J.I. and Putnam, C.W.**: The effect of diabetes mellitus on portal blood hepatotrophic factors in dogs. Surg. Gynecol. Obstet., **140**: 549～562, 1975.

4) **Wanless, R., Bargman, J.M., Oreopulos, D.G. and Vas, S.I.**: Subcapsular steatonecrosis in response to peritoneal insulin delivery: A clue to the pathogenesis of steatonecrosis in obesity. Modern Pathology, **2**: 69～74, 1989.

5) **Ritschel, W.A., Ritschel, G.B., Ritschel B.E.C. and Lücker, P.W.**: Rectal delivery system for insulin. Meth. and Find. Exptl. Clin. Pharmacol., **10**: 645～656, 1988.

（平成4年10月16日受付）