原　　著

抗ラミニン単クローン抗体の染色性の検討

新潟大学医学部第二内科教室（主任：荒川正昭教授）
島　田　久　基

An Immunohistochemical Study of Anti-human-laminin Monoclonal Antibodies

Hisaki SHIMADA

Department of Medicine (II),
Niigata University School of Medicine
(*Director: Prof. Masaaki ARAKAWA*)

Immunohistochemical distribution of laminin was examined in human renal and placental tissue using anti-human-laminin monoclonal antibodies (1D8 and 6G5), which recognized different parts of non-reduced laminin molecule. Both antibodies staind glomerular mesangial matrix and placental trophoblast basement membrane, however, glomerular basement membrane, Bowman's capsule, and tubular basement membrane were not stained. Fetal vessel wall in placenta had only limited reactivity with these two antibodies.

Both tissue reduction and oxidation enhanced the reactivity of basement membrane to 1D8 but not that to 6G5. Expanded mesangial matrix in patients with diabetic nephropathy or IgA nephropathy were also stained with 1D8 and 6G5.

These data suggest that laminin in extracellular matrix has immunological heterogeniety, which may be derived from masking of laminin epitopes by other matrix components or from heterogeniety of laminin chain itself.

Key words: laminin, immunohistchemistry, monoclonal antibody, diabetic nephropathy, IgA nephropathy
ラミニン，免疫組織化学，単クローン抗体，糖尿病性腎症，IgA 腎症

Reprint requests to: Hisaki SHIMADA,
Department of Medicine, Niigata
University School of Medicine,
Niigata City, 951, JAPAN.

別刷請求先：〒951 新潟市旭町通１番町
新潟大学医学部第二内科学教室
島田久基

緒　　言

ラミニンは，基底膜に存在する分子量90万以上の巨大な糖蛋白であり，細胞の接着，分化，遊走，癌転移などに関わる複雑な機能を持っている[1]．ラミニンは，基底膜様物質を産生するマウスの Engelbreth-Holm-Swarm (EHS) 腫瘍より初めて分離され[2]，A，B1，B2 の3本鎖が disulfide bond で結合した十字架型の分子構造をしていることが示された．ラミニンの研究は，初期には，その調整の困難さから，大量調整可能な EHS ラミニンに関するものが大部分であった．その後，正常組織よりの精製法も確立し[3]，ヒト組織での研究も大きく進歩した．最近では，ラミニンの各鎖と homology を持つ別の鎖が存在することが示され，胎盤よりM鎖[4]が，神経筋接合部にSラミニン[5]が発見された．これらの鎖は，種々の組合せでラミニン分子を形成し，ラミニンには heterogeniety をもつ複数の分子群が含まれることも明らかになった[6]．

基底膜を構成する成分には他に，Ⅳ型コラーゲン，ヘパラン硫酸プロテオグリカン (HSPG)，エンタクチンなどが含まれており，これらの蛋白分子同士が，お互いに三次元的に結合して基底膜を形成し，そこに接着する細胞の機能の発現を調節している[7]．

ラミニンの局在については，腎では糸球体基底膜 (GBM)，尿細管基底膜 (TBM)，血管壁のほかに，メサンギウム (Mes) 基質にも存在する[8)-11]．現在まで，ラミニンの局在を検討した報告の多くは，EHS ラミニンに対する抗体を用いており，ラミニンの heterogeniety の存在が明らかとなった現在，ヒト組織上の局在の評価には，ヒトラミニンに特異的に反応する抗体を用いて検討することが重要である．本研究は，ヒトラミニン上の異なるエピトープを認識する2種の単クローン抗体[12)13]を用いて，腎および胎盤の染色性を検討し，腎疾患における変化についても加えた．

方　　法

抗　　体

ラミニンは，ヒト胎盤から intact に近い状態で精製したものを，Dr. Ohno (Univ. of Pennsylvania) より供与を受けた[3]．これを抗原とし，Goding の方法[14]に準じて，以下に示す方法でマウス単クローン抗体を作製した．抗原を Balb/c mice に感作し，その脾臓細胞と Sp2/O cell を fusion させて，ハイブリドーマを得た．ELISA で陽性クローンを選択し，限界希釈法で2回クローニングして，1D8 と 6G5 の2種を選択した．ハイブリドーマを Balb/c mice の腹腔内で増殖させて得た腹水，あるいはその IgG 分画，または各々のハイブリドーマの培養上清を，以下の実験に用いた．腹水よりの IgG 分画の精製には，アフィゲルプロテインA MAPS-Ⅱ キット (Bio rad) を用いた．

その他，ウサギ抗ヒトラミニン多クローン抗体 (Chemicon)，ウサギ抗 EHS ラミニン多クローン抗体 (EY Laboratories)，ヤギ抗Ⅳ型コラーゲン抗体 (Southern Biotech. Ass.) を使用した．

2次抗体には，FITC 標識ヤギ F (ab')$_2$ 抗マウス Ig's (G+L) (Tago)，FITC 標識ヤギ F (ab')$_2$ 抗ウサギ IgG (H +L) (Cosmo Bio)，FITC 標識ウサギ F (ab')$_2$ 抗ヤギ IgG (G +L) (American Qualex) を用いた．これらの2次抗体は，すべてヒト血清で吸収済みのものを用いた．

ELISA

抗原は前述のラミニン，あるいはラミニンを dithiothreitol (DTT) で還元したものを用いた．抗原をコートした 96-well microtiter plate (Titertek，Flow Laboratories) に培養上清あるいは希釈腹水をいれ，4℃で一晩反応させ，洗浄後に peroxidase 標識ヤギ抗マウス IgG 抗体 (Tago) と25℃で2時間反応させた．再び洗浄後，過酸化水素溶液で反応させ，比色定量を行った．

Western blotting

DTT で還元した，あるいは未処理のラミニンを SDS 0.5%-agarose 3.5%-polyacrylamide gel にて電気泳動し，clear blot membrane (Atto) に transfer した．block ace (大日本製薬) にて blocking 後，一次抗体と4℃で一晩反応させ，洗浄後に alkaline phosphatase 標識ヤギ抗マウス IgG 抗体 (Tago) と25℃で2時間反応させた．再び洗浄し，alkaline phosphatase 基質と反応させた．蛋白染色は金コロイド溶液を用いて行った．

免疫組織化学

正常腎組織は，経過中に尿異常所見がなく，通常検査の光顕あるいは蛍光抗体法で異常所見が認められなかった，剖検腎あるいは腎外傷による摘出腎より得た．胎盤は正常満期出産の胎盤を使用した．腎病理組織の染色には，通常の腎病理組織学的検索 (光顕，蛍光抗体法) で診断された糖尿病性腎症12例，メサンジウム増殖を伴う IgA 腎症15例の切片を用いた．

組織は，採取後直ちに OCT (Miles Laboratories)

に埋没させ，ドライアイスアセトンで凍結させた後，クリオスタットで 2〜3 μm の薄切連続切片を作製した．切片は，リン酸緩衝生理食塩水（phosphate-buffered saline, PBS(0.02 M)）に15分間浸して洗浄後に，100％アセトンで10分間固定した．一部の切片は固定操作をせずに染色を行った．染色は間接蛍光免疫法で行い，1次抗体と室温で30分反応させた後に，PBS にて30分洗浄し，2次抗体と30分室温で反応させた．再び洗浄後，グリセリン-PBS 溶液で封入し蛍光顕微鏡（Zeiss Axiophot）下に観察した．単クローン抗体染色の陰性対照として，正常マウス IgG（Jackson Immuno Research）を用いての反応を行った．

組織の酸化は，切片を抗体反応前に 1 mM $NaIO_4$ 添加 PBS で，最長90分間まで室温処理した．還元は同様の処理を 0.5％ $NaBaH_4$ 添加 PBS にて行った．

結　　果

ELISA で検討した結果，1D8 と 6G5 は，未還元のラミニンとのみ反応し，還元後のラミニンは反応しなかった．また，Ⅳ型コラーゲンおよび HSPG との交差反応も認められなかった．一方，Western blotting により検討した結果でも，1D8 と 6G5 は共に，還元前のヒトラミニン分子に対して反応し，還元により分離した A, M, B1, B2 の各鎖とは反応性を示さなかった（**Fig. 1**）．

腎および胎盤の組織に対する，この2種の抗体の免疫染色性の結果を **Table 1** に示す．正常腎組織では，1D8, 6G5 共に，糸球体の Mes 領域がシャープで細かな結節状のパターンで染色され，GBM, TBM, 血管壁への染色性は低かった（**Fig. 2-A, 2-B**）．陽性対照に用いた抗ヒトラミニン多クローン抗体では，Mes 領域，GBM, TBM, 血管壁共に，びまん性に homogenous に染色され，同部位でのラミニンの存在が確認された（**Fig. 2-C**）．胎盤では，1D8, 6G5 共に，絨毛基底膜に線状に染色され，胎児血管壁には弱い反応性を示すのみであった（**Fig. 3-A, 3-B**）．抗ヒトラミニン多クローン抗体では，絨毛基底膜，胎児血管壁共に，線状の染色パターンが確認された（**Fig. 3-C**）．

アセトン固定操作の有無によって染色性の違いを比較

Table 1 Influence of tissue treatment on immunohistochemical localization of laminin.

		1D8	oxi.	red.	6G5	oxi.	red.
Kidney	Mes. Matrix	+	+	+	+	+	+
	GBM	−	+	+	−	−	−
	Bowman's cap.	−	+	+	−	−	−
	TBM	−	+	+	−	−	−
	Vessels	−	+	+	−	−	−
Placenta	Troph. BM	+	+	+	+	+	+
	Fetal vessels	±	+	+	±	±	±

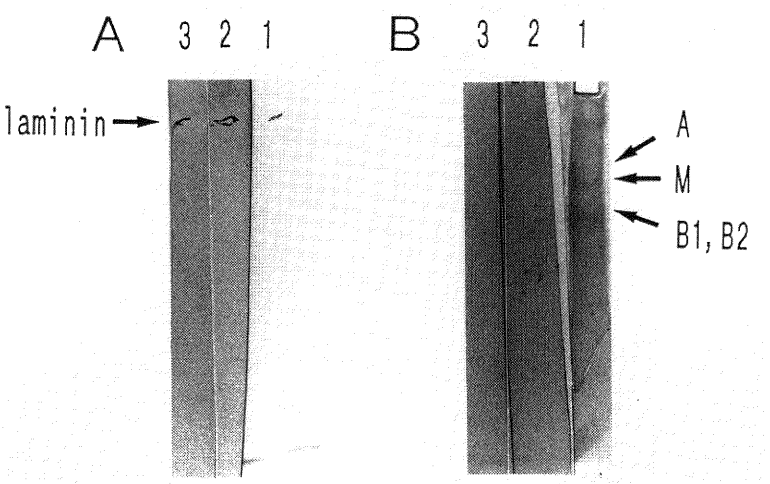

Fig. 1 Immunoblotting of human placental laminin. Panel A; non-reduced condition, Panel B; reduced condition. Lanes 1, 2, and 3 show staining with colloidal gold, 1D8, and 6G5, respectively. Details of the methods are described in the text.

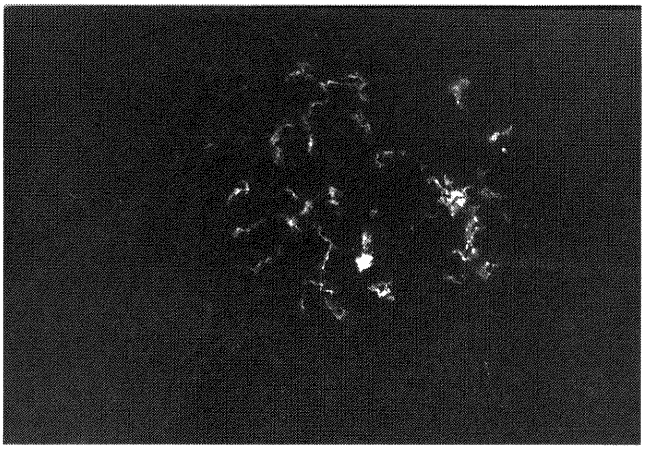

(A)

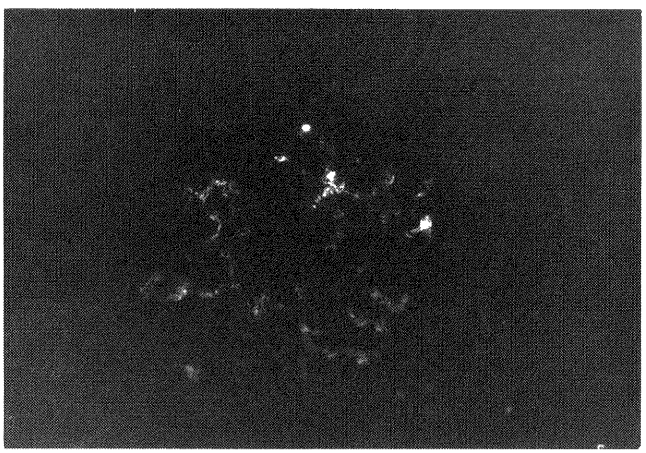

(B)

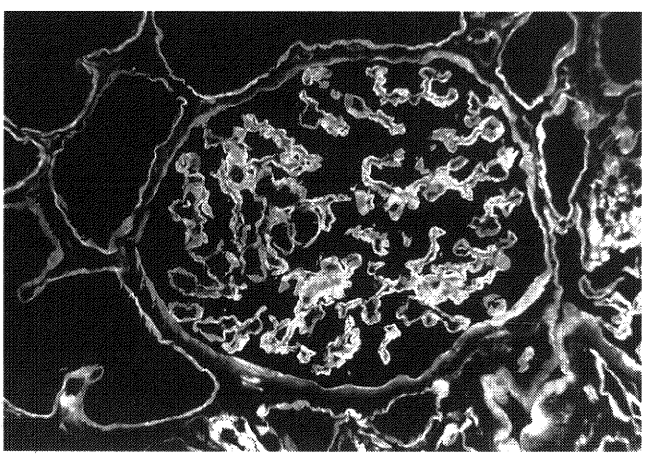

(C)

Fig. 2 Immunofluorescence staining of nomal human kidney with 1D8 (A), 6G5 (B). Note that both antibodies reacted with mesangial area but not with GBM, TBM, nor Bowman's capsule. Polyclonal anti-human-laminin reacted with all these structures (C).

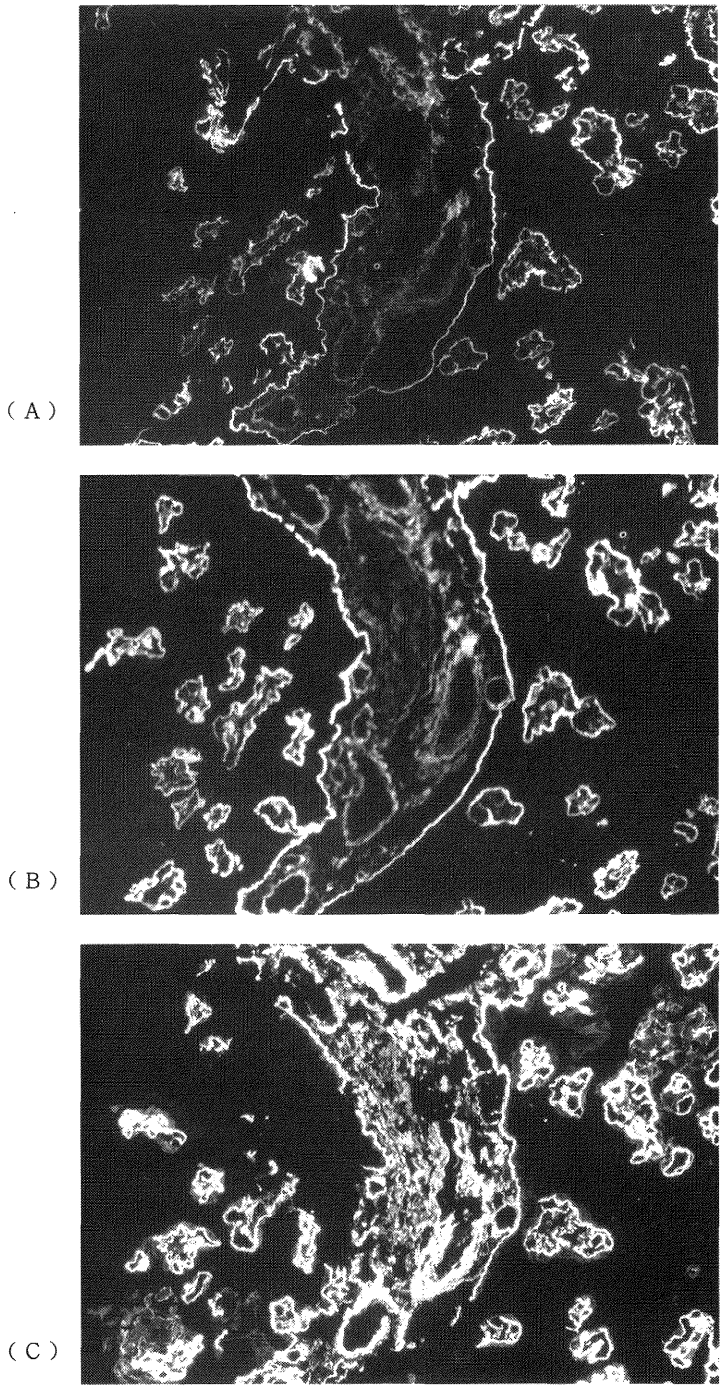

Fig. 3 Immunofluorescence staining of normal term placenta. 1D8 and 6G5 reacted with trophoblast BM sharply and with fetal vessel wall faintly (A, B). Polyclonal anti-human-laminin reacted with both structures (C).

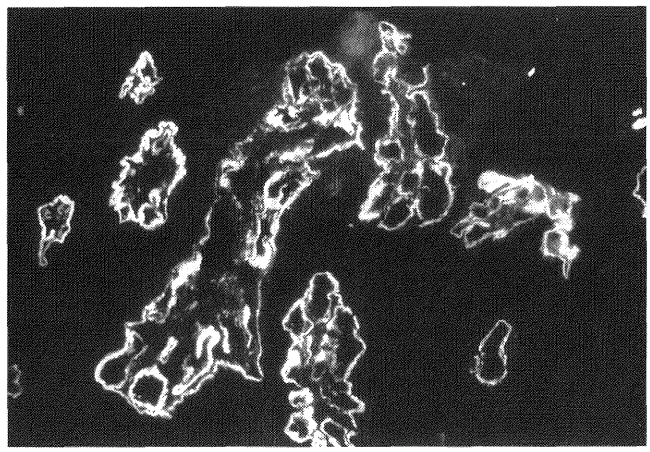

Fig. 4 Immunofluorescence staining of human kideny with 1D8 after $NaBaH_4$ treatment.

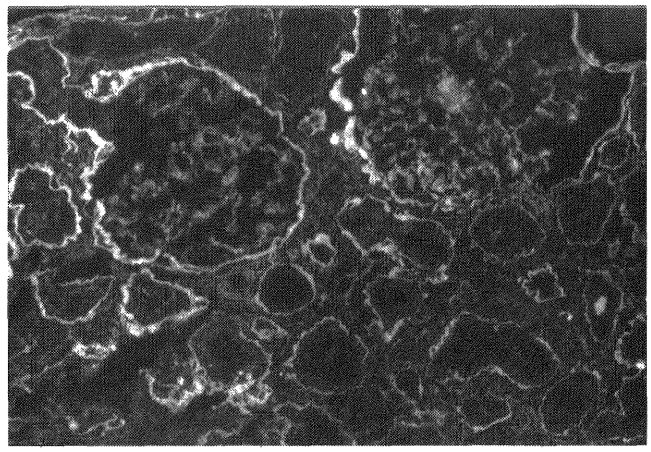

Fig. 5 Immunofluorescence staining of human kidney with 1D8 after $NaIO_4$ treatment for 90 minutes. Increased immunoreactivity of 1D8 against TBM, Bowman's capsule, and GBM was noted.

した．1D8 と 6G5 の染色性は，アセトンによる固定により若干低下したが，染色域の分布には差がみられなかった．

組織の還元処理による染色性の変化を，$NaBaH_4$ を用いて検討した．1D8 では，$NaBaH_4$ 処理後は，腎において TBM，GBM にも染色性が出現し，胎盤では胎児血管壁の染色性が増強した（**Fig. 4**）．一方，6G5 の染色性は，組織の還元によって変化は認められなかった．また，抗Ⅳ型コラーゲン抗体の染色性も同様であった．

組織の酸化処理による染色性の変化を，$NaIO_4$ を用いて検討した．6G5 の染色性は，組織の酸化によって変化しなかったが，1D8 では，$NaIO_4$ 処理後は，GBM，TBM，ボウマン嚢の染色性が増強した（**Fig. 5**）．

これらの抗体を用いて，メサンジウム増殖を伴う IgA 腎症ならびに糖尿病性腎症患者の腎組織の染色性を検討した．IgA 腎症では，1D8 と 6G5 共に，Mes 領域の染色域は増大し，強度の増加もみられ，Mes 領域の拡大に伴う変化と考えられた（**Fig. 6-A, 6-B, 6-C**）．一

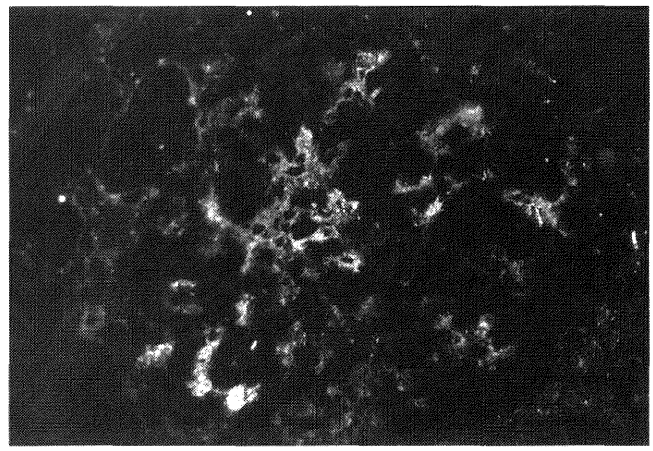

(A)

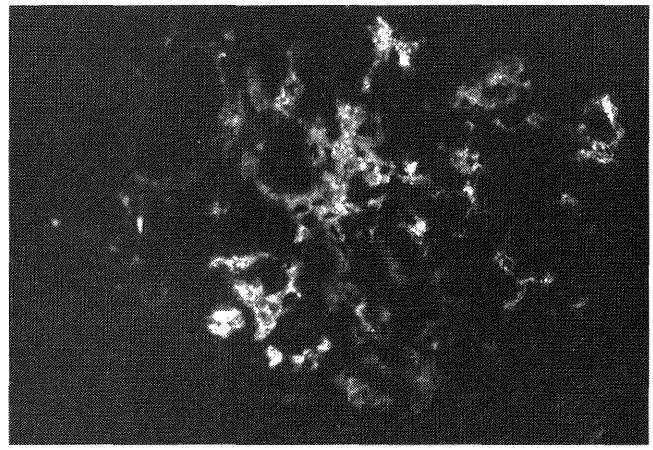

(B)

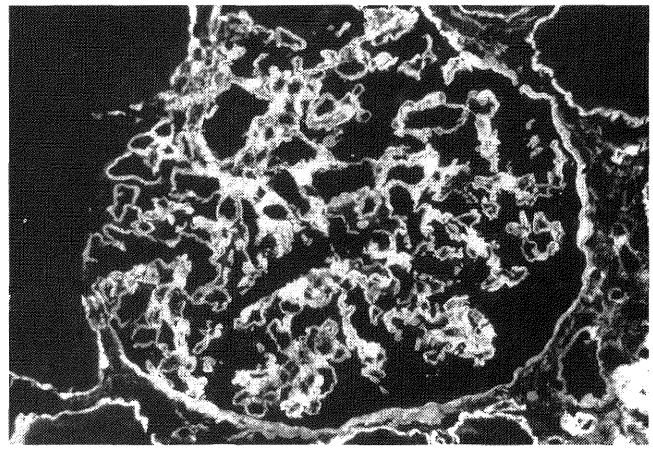

(C)

Fig. 6 Immunofluorescence staining of kideny from a patient with IgA nephropathy. Both 1D8 and 6G5 stained thickened mesangial matrix more strongly (A, B). C; staining with polyclonal anti-human-laminin.

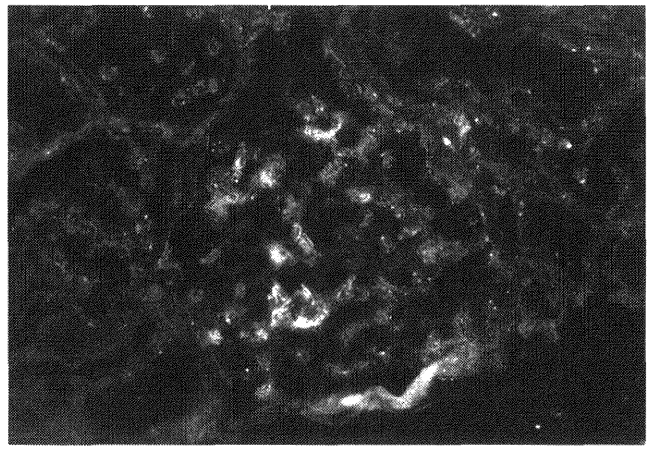

(A)

(B)

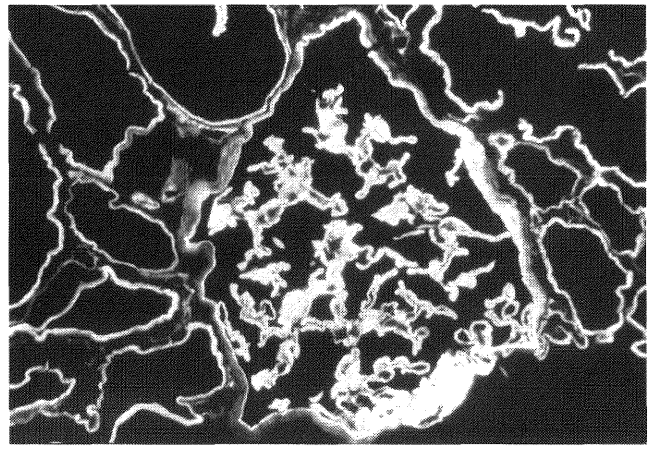

(C)

Fig. 7 Immunofluorescence staining of kideny from a patient with diabetic nephropathy. Both 1D8 and 6G5 stained thickened mesangial matrix more strongly (A, B). C; staining with polyclonal anti-human-laminin.

方，GBM，TBM，血管壁は，いずれの抗体でも染色されず，2つの単クローン抗体の染色パターンは同じと考えられた．IgA 腎症の病変が進行し，糸球体の硬化のみられる部位では，その染色性は減弱していた．

糖尿病腎症でも，びまん性病変期に Mes 領域の拡大があり，それに伴って 1D8 と 6G5 の染色範囲，強度共に拡大していた（**Fig. 7-A, 7-B, 7-C**）．

考　　案

ラミニンは，3本の短腕と1本の長腕よりなる十字架型をした分子である．この分子は，異なる3種の鎖（A，B1，B2 鎖，あるいはその他の鎖）よりなり，各々の鎖のN末端部分が3本の短腕をなし，各鎖のC末端部分は disulfide 結合により並列し，一本の長腕を形作っている．

1D8，6G5 は，ヒトラミニンを認識する単クローン抗体であり，マウスの EHS ラミニンとは交差反応を示さないことが，ELISA，Western blotting にて確認されている[12)13)]．これらの抗体が認識するヒトラミニン上のエピトープの位置は，抗原抗体複合体を rotary shadowing によって電子顕微鏡下に可視化することで検討され，1D8 は3本の短腕のうちの1本と反応する一方，6G5 は長腕の部分と反応しており，この二つの抗体は異なるエピトープを認識していることが確かめられている[12)13)]．また，1D8，6G5 は，Western blotting では，還元前のラミニンとのみ反応性を示した．1D8，6G5 を作製する際の抗原は，酵素処理を加えない，分解の少ない十字架型の構造を持つラミニンであり，1D8，6G5 のエピトープは，還元により失われる立体構造を含んでいると考えられる．

ラミニンは全ての基底膜に存在することが確認されている．腎では，Mes 領域，GBM，TBM，血管壁に存在し，胎盤では絨毛基底膜，胎児血管基底膜にあることが，多クローン抗体による染色を行った多くの報告で示されている[8)-11)]．今回の私達の多クローン抗体での検討でも，同様の結果が得られている．一方，単クローン抗体の 1D8，6G5 の染色パターンは，未処理の腎切片では Mes 領域に，胎盤では絨毛基底膜に限局するという特徴的なものであった．

1D8 は，酸化あるいは還元処理により，他の基底膜にも染色性が出現することより，エピトープを持つ分子は Mes 領域のみでなく，GBM，TBM にも存在すると考えられる．Western blotting では，還元により抗原性が失われているため，還元処理によってラミニンの抗原性が変化して，新たに反応性を生じることは考えにくく，酸化還元処理によりラミニンと他の細胞外基質との interaction に変化がおこって，マスクされていたエピトープが現れてきたと考えた．

組織の酸化により染色域の変化する単クローン抗体は，Horikoshi ら[18)]も報告している．彼らの2種の抗体は，EHS ラミニンA鎖を認識する点で私達の抗体と異なるが，組織切片の酸化以前には Mes 領域のみに反応し，酸化処理によって Mes 領域以外の基底膜領域にも反応性を得るものである．

6G5 は，酸化あるいは還元処理で反応性の変化は認められず，メサンジウムに限局した特殊なエピトープの存在が考えられ，メサンジウムのラミニン分子がほかの部位と異なる可能性を疑わせる．このような Mes 領域のみに局在するラミニンの構成分子は，今まで確認されておらず，6G5 のエピトープについては，更に検討が必要であろう．

ヒトラミニンの A，B1，B2 鎖の cDNA の解析[15)-17)]によると，3鎖ともに multidomain 構造をとり，各鎖間に互いに homology が認められる．Domain 内には幾つか cystein-rich domain が含まれており，この domain 内で多くの disulfiede bond が形成されていることが窺われる．ELISA ならびに Western blotting で，1D8 と 6G5 が，未還元のラミニンとのみ反応し，還元後の各鎖と反応性を持たない点については，この intrachain の disulfide 結合の解離によりエピトープの抗原性が失われる可能性が考えられる．また 6G5 については，長腕の複数の鎖にまたがるエピトープを認識していて，還元により3本鎖が解離することで抗原性が失われるとも考えられる．

近年，ラミニンには，A，B1，B2 鎖のかわりに，M 鎖，Sラミニンなどが替って3本鎖を構成している分子もあることが判明し[6)]，ラミニン分子にも heterogeniety があると考えられている．単クローン抗体によるラミニンの局在の報告をみると，A，B1，B2，M鎖，Sラミニンを認識する単クローン抗体の染色性が，基底膜の部位によって異なることが，腎や筋[19)]，あるいは胎盤[6)]などで確かめられている．また，これらの基底膜に存在するラミニンの構成鎖が，基底膜の部位によって異なることも示されており[6)]，私達の抗体によって示された，ラミニンの染色性の heterogeniety との関連が今後の解明すべき問題である．

IgA 腎症におけるラミニンの変化に関してはいくつかの報告[20)-22)]があるが，多クローン抗体，単クロー

ン抗体に共に，拡大した Mes 領域に染色性の増強がみられる点で一致している．1D8，6G5 でも，Mes 領域に限局して染色性を認め，増加した Mes 領域に，1D8，6G5 共に，正常と同様の染色性を持つラミニンの存在が認識された．

糖尿病性腎症においては，抗 EHS ラミニン，あるいは抗ヒトラミニンの多クローン抗体による報告があるが，Suzuki ら[23]は，びまん性病変では，増大した Mes 領域ではラミニンの染色性は低下しており，結節性病変では，周辺部のみに染色性が認められることを報告している．また，Nerich ら[24]や Falk ら[25]は，びまん性病変期と結節性病変期初期には，Mes 領域のラミニンの染色性は増強し，結節性病変期の後期になって減弱してくることを報告している．私達の多クローン抗体を用いた染色でも，Nerich らと同様のパターンを示し，単クローン抗体 1D8，6G5 は拡大した Mes 領域に一致して，染色性の増強が確認された．

結　　語

非還元状態のラミニンのみを認識する，2種の抗ヒトラミニン単クローン抗体（1D8，6G5）による染色で，ラミニンの heterogeniety，特に Mes 領域と他の基底膜との違いが示された．

糖尿病性腎症びまん性病変期，IgA 腎症の増大した Mes 領域に，正常の Mes 領域と同様のラミニンの抗原性が認められた．

謝　　辞

終りに，ご指導頂いた東京医科歯科大学難治疾患研究所異常代謝学部門　永井裕教授，新潟大学医学部第二内科学教室　荒川正昭教授に感謝致します．

参 考 文 献

1) **Beck, K., Hunter, I. and Engel, J.**: Structure and function of laminin: anatomy of a multidomain glycoprotein. FASEB, **4**: 148～160, 1990.

2) **Timpl, R., Rohde, H., Robey, P.G., Rennard, S.I., Foidart, J.M. and Martin, G.R.**: Laminin: a glycoprotein from basement membranes. J. Biol. Chem., **254**: 9933～9937, 1979.

3) **Ohno, M., Martinez-Hernandez, A., Ohno, N. and Kefarides, N.A.**: Isolation of laminin from human placental basement membranes: Amnion, chorion and chorionic microvessels. Biochem. Biophys. Res. Com., **112**: 1091～1098, 1983.

4) **Ohno, M., Martinez-Hernandez, A., Ohno, N. and Kefarides, N.A.**: Laminin M is found in placental basement membranes, but not in basement membranes of neoplastic origin. Conn. Tiss. Res., **15**: 199～207, 1986.

5) **Hunter, D.D., Shah, J., Merlie, J.P. and Sanes, J.R.**: A laminin-like adhesive protein concentrated in the synaptic cleft of the neuromuscular junction. Nature (Lond.), **338**: 229～233, 1989.

6) **Engvall, E., Earwicker, D., Haaparanta, T., Ruoslahti, E. and Sanes, J.R.**: Distribution and isolation of four laminin variants; tissue resticted distribution of heterotrimers assembled from five different subunits. Cell Regul., **1**: 731～740, 1990.

7) **Martinez-Hernandez, A. and Amenta, P.S.**: The basement membrane in pathology. Lab. Invest., **48**: 656～677, 1983.

8) **Madri, J., Roll, J., Furthmayr, H. and Foidart, J.**: Ultrastructural localization of fibronectin and laminin in the basement membrane of the murine kidney. J. Cell Biol., **86**: 682～687, 1980.

9) **Foidart, J., Bere, Jr.E., Yaar, M., Rennard, S., Gullino, M., Martin, G. and Katz, S.**: Distribution and immunoelectron microscopic localization of laminin, a non collagenous basement membrane glycoprotein. Lab. Invest., **42**: 336～342, 1980.

10) **Martinez-Hernandez, A. and Chung, A.**: The ultrastructural localization of two basement membrane components: Entactin and laminin in rat tissues. J. Histochem. Cytochem., **32**: 289～298, 1984.

11) **Laurie, G., Leblond, C., Inoue, S., Martin, G. and Chung, A.**: Fine structure of the glomerular basement membrane and immunolocalization of five basement membrane components to the lamina densa (basal lamina) and its extensions in both glomeruli and tubules of rat kidney. Am. J. Anat., **169**: 463～481, 1984.

12) **Mizuta, T., Shimada, H., Arai, K., Ohno, M., Hattori, S., Hori, H. and Nagai, Y.**: Preparation of monoclonal antibodies to human laminin and their applications to the characterization of

native human laminin. Abst. Pan-Pacific Connective tissue Symposiom, POS-001-059, Cairns, Nov. 1989.

13) **Mizuta, T., Shimada, H., Nagai, Y., et al.**: manuscript in preparation.

14) **Goding, J.W.**: Antibody production by hybridomas. J. Immunol. Meth., **39**: 285～308, 1980.

15) **Olsen, D., Nagayoshi, T., Fazio, M., Peltonen, J., Jaakkola, I., Sanborn, D., Sasaki, T., Kuivaniemi, H., Chu, M.L., Deutzmann, R., Timpl, R. and Uitto, J.**: Human laminin: cloning and sequence analysis of cDNAs encoding A, B1 and B2 chaines, and expression of the corresponding genes in human skin and cultured cells. Lab. Invest., **60**: 772～782, 1989.

16) **Pikkarainen, T., Eddy, R., Fukushima, Y., Byers, M., Shows, T., Pihlajaniemi, T., Saraste, M. and Tryggvason, K.**: Human laminin B1 chain. J. Biol. Chem., **263**: 10454～10462, 1988.

17) **Pikkarainen, T., Kallunki, T. and Tryggvason, K.**: Human laminin B2 chain. J. Biol. Chem., **263**: 6751～6758, 1988.

18) **Horikoshi, S., Koide, H. and Shirai, T.**: Monoclonal antibodies against laminin A chain and B chain in the human and mouse kidneys. Lab. Invest., **58**: 532～538, 1988.

19) **Sanes, J.R., Engvall, E., Butkowski, R. and Hunter, D.D.**: Molecular heterogeneity of basal laminae: isoforms of laminin and collagen IV at the neuromuscular junction and elsewhere. J. Cell Biol., **111**: 1685～1699, 1990.

20) **Oomura, A., Nakamura, T., Arakawa, M., Ooshima, A. and Isemura, M.**: Alterations on the extracellular matrix components in human glomerular deseases. Virchows Arch. [A], **415**: 151～159, 1989.

21) **船曳和彦**: 胃疾患の糸球体硬化における細胞外基質の変化に関する免疫組織学的検討. 日腎誌, **31**: 111～120, 1989.

22) **千葉実行**: 各種腎疾患における糸球体細胞外基質成分の免疫組織学的検討. 日腎誌, **33**: 925～938, 1991.

23) **Suzuki, Y.**: Constituents of extrracellular matrices in diabetic glomerulosclerosis. Jap. J. Nephrol., **31**: 1047～1053, 1989.

24) **Nerlich, A. and Schleicher, E.**: Immunohistochemical localization of extracellular matrix components in human diabetic glomerular lesions. Am. J. Pathol., **139**: 889～899, 1991.

25) **Falk, R., Sheinman, J., Mauer, S, and Michael, A.**: Polyantigenic expansion of basement membrane constituents in diabetic nephropathy. Diabetes 32 suppl, **2**: 34～39, 1983.

（平成5年1月18日受付）