

— 臨床 —

小脳橋角部髄膜腫摘出術後に嚥下障害を認めた一例

鈴木 拓¹⁾, 神田知佳¹⁾, 辻村恭憲¹⁾, 堀 一浩²⁾, 井上 誠¹⁾

¹⁾ 新潟大学医歯学総合研究科 摂食環境制御学講座 摂食嚥下リハビリテーション学分野 (主任; 井上 誠 教授)

²⁾ 新潟大学医歯学総合研究科 包括歯科補綴学分野 (主任; 小野高裕 教授)

Case report of dysphagia following resection of cerebellopontine angle meningioma

Taku Suzuki¹⁾, Chika Kanda¹⁾, Takanori Tsujimura¹⁾, Kazuhiro Hori²⁾, Makoto Inoue¹⁾

¹⁾ Division of Dysphagia Rehabilitation, Niigata University Graduate School of Medical and Dental Sciences, (Chief: Prof. Makoto Inoue)

²⁾ Division of Comprehensive prosthodontics, Niigata University Graduate School of Medical and Dental Sciences

平成 27 年 10 月 1 日受付 平成 27 年 10 月 9 日受理

Abstract

We report a case of dysphagia following resection of cerebellopontine angle meningioma in a 57-years old woman. She underwent an operation on January 9th, 2015 in our hospital.

Results of swallowing functional evaluation at first visit (January 13th) showed insufficient oral hygiene, loss of occlusal support, impairment of respiratory force and symptoms of the cranial nerve (V, VII, IX, X and XII) palsy on the left side. Repetitive saliva swallowing test score was 0 and cough reflex was observed after swallowing 0.5 ml water, diagnosed as dysphagia with oral and oropharyngeal disorders. We started oral care and indirect therapy. On videoendoscopic examination on the 18th day after the operation, we found that swallowing function was improved, in that obvious aspiration was not observed although pharyngeal residue remained after swallowing. We started direct therapy using paste and jelly foods. We found that right lateral decubitus with head rotation to the left was a safe posture at meal by videofluoroscopic examination on the 27th day, a meal started. Food form was changed several times depending on the functions. In addition, wearing denture contributed to the recovery of oral and chewing function and she could take steamed rice and soft side dishes on neutral position. Finally, she was discharged on the 86th day.

抄録

小脳橋角部髄膜腫摘出術後に嚥下障害を認めた一例を報告する。症例は57歳女性。2015年1月9日、疼痛の制御困難につき、当院脳神経外科入院下にて摘出術施行された。同月13日(術後4日目)、嚥下機能評価目的に当科初診。口腔衛生状態は不良で、残根歯多数認め、臼歯部の咬合支持はほぼ無い状態。安静時より湿性嗝声を認め、自己喀痰は困難。左側三叉・顔面・舌咽・迷走・舌下神経領域の運動・感覚不全麻痺あり。反復唾液嚥下テストは0回、唾液誤嚥の疑いを認めたために0.5 mlの水飲みテストを行ったところむせを認めた。以上より、準備期から嚥下咽頭期にわたる機能的嚥下障害と診断して、まずは口腔ケア、間接訓練より介入開始。術後18日目、嚥下内視鏡検査を実施。検査食の咽頭部残留を認めるも明らかな誤嚥を認めなかったことから、翌日より直接訓練を開始。術後27日目、嚥下造影検査実施。右側臥位・左側頸部回旋位では、中間位に比して嚥下後の咽頭部残留が減少したことから、姿勢調整により経口摂取可能と判断して同日より食事開始。経過に応じ食上げを行い、並行して新義歯作製および咀嚼訓練実施。最終的に中間位にて米飯・軟々菜食まで摂取可能となり、術後86日目に自宅退院に至った。

Key Word

小脳橋角部 (cerebellopontine angle meningioma), 摂食嚥下リハビリテーション (dysphagia rehabilitation), 姿勢調整 (adjustment of posture), 歯科治療 (dental treatment)

【緒 言】

髄膜腫は脳実質外腫瘍の一つであり、病理学的に良性、進行も緩徐である一方、腫瘍の増大に伴い周囲脳や脳神経が圧迫されることで様々な症状が生じる。小脳橋角部は脳幹で枝分かれする多数の脳神経が頭蓋の外へ出ていく通路であるため、この部に腫瘍ができると高率で脳神経症状が出現する。今回我々は、小脳橋角部髄膜腫摘出術後に嚥下障害を生じた症例を経験したためここに報告する。

【症 例】

患者：57歳，女性

疾患：左小脳橋角部髄膜腫

既往歴：サルコイドーシス（2003年より，現在内服なし）

HbA 1c 軽度高値（2014年より，内服なし）

喫煙習慣あり（1日10本×30年）

主訴：嚥下困難感

現病歴：2014年8月頃より左頬に風が当たった際の電撃痛を自覚するようになった。9月末より症状悪化したため10月3日に近医を受診したところ，三叉神経痛との診断にて抗てんかん剤カルバマゼピンを処方されるも症状改善せず，同月27日，他院にてMRIを撮影した所，左小脳橋角部髄膜腫を指摘された。2015年1月5日，疼痛の制御困難につき当院脳神経外科入院となった。左側上顎神経領域に疼痛を認めるも，その他明らかな脳神経症状は認めず，同月9日，外側後頭開頭による摘出術を施行された。術後，嚥下困難感を生じたため，1月13日（術後4日目）に摂食嚥下機能の評価およびリハビリテーションを目的として摂食嚥下機能回復部初診となった。

経過：

1月13日（術後4日目）

摂食嚥下機能評価（初回）施行。覚醒，指示理解ともに良好，経鼻胃管チューブによる経管栄養下であった。口腔内診査にて，舌苔およびプラークの付着が顕著，残根歯多数（16,34,36,45,46,47）（図1）で臼歯部での咬合支持はほぼない状態（Eichnerの分類：B2）であった。安静時より頻繁にむせを認めるも，ハフティング・咳嗽不良につき，痰を咯出しようとするも不可，安静時より湿性嘔声を認めた。顔面所見としては，閉眼・しわ寄せ左側不可，口唇閉鎖・口角引き左側不良（図2右），口唇の感覚は上・下唇ともに左側で不良であった。舌運動について，突出時左側偏位（図2左）と右側方向への運

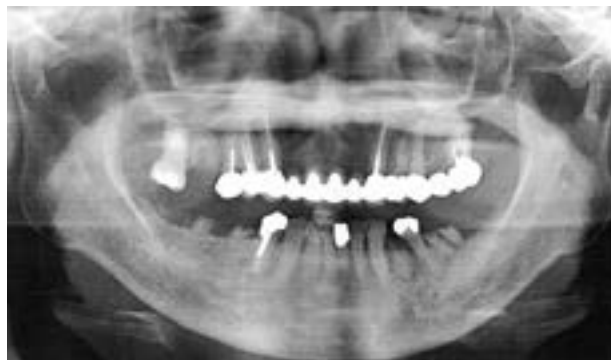

図1. パノラマ X 線写真

残根歯多数（16, 34, 36, 45, 46, 47）につき，臼歯部での咬合接触はほとんど得られていなかった。

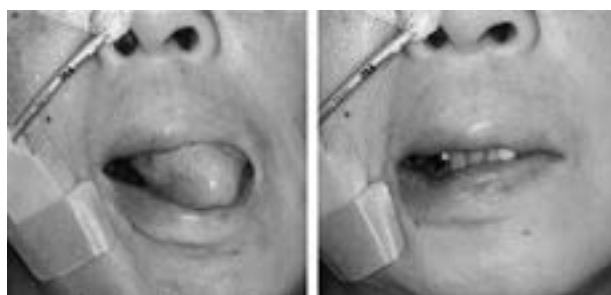

図2. パ初診時の挺舌および口角引き

挺舌は口唇レベルで，左側へ偏位していた（左）。口角引きは左側で不良であった（右）

動不良を認め，感覚も左側で不良であった。咽頭所見としては，/a/ 発声時の軟口蓋挙上は右側偏位を認めた。また，Blowing 時鼻漏出および閉鼻声を認め，鼻息鏡検査では右側2度，左側4度であった。構音は /pa/, /ta/, /ka/, /ra/ いずれも不良，最長発声持続時間は8秒であった。嚥下機能については，反復唾液嚥下テスト0回，0.5 ml の液体摂取でもむせがあったため改訂水飲みテストは実施しなかった。

1月20日（術後11日目）

咽喉頭の神経症状の確認と分泌物貯留状況の確認を目的として嚥下内視鏡検査（初回）施行。安静時より中・下咽頭部および喉頭内に多量の黄白色粘稠痰の貯留を認めた。自発の咳嗽にて痰の咯出を試みると，中咽頭レベルまで上がってくるものの，口腔外への排出は不可。吸引にて除去を試みるも，粘稠性が強く奏功しなかった。痰の貯留多量につき声門付近の観察はできなかった。

1月26日（術後17日目）

摂食嚥下機能評価（2回目）施行。口腔衛生状態は改善傾向，安静時のむせの頻度は減少し，湿性嘔声も改善，またハフティング・咳嗽力も強く，呼吸機能の改善を認めた。顎舌顔面運動も改善傾向を認め，最長発声持続時

間は15秒，反復唾液嚥下テスト4回，改訂水飲みテスト3b（嚥下反射あり，むせあり）であった。

1月27日（術後18日目）

自己喀痰可能と判断し，直接訓練の可否を目的として嚥下内視鏡検査（2回目）施行。安静時より，中・下咽頭部にかけて白色粘稠痰の貯留認めるも，前回実施時と比較すると明らかな減少を認めた。左側梨状窩から被裂間切痕にかけての貯留量は多いものの，右側梨状窩への貯留は少量であった。喉頭内の観察可能で，声門運動に左右差は認めなかった。中間位にて，とろみ付き液体，ゼリー，ペーストを用いて施行したところ，とろみ付き液体は2 ml以上の摂取で誤嚥およびむせを認めた。またゼリーは左側梨状窩から被裂間切痕にかけて少量残留を認めるも追加嚥下にて残留除去を図れる状態であった。右側臥位・左頸部回旋位・リクライニング50度にて施行したところ，中間位と比較し検査食の通過は良好，残留も少量であり，とろみ付き液体も3 ml未満であれば喉頭侵入・誤嚥なく摂取可能であった。ペーストに関しては，右側臥位・左頸部回旋位でも多量に残留を認めたが，とろみ付き液体およびゼリーとの交互嚥下にて残留除去を図れる状態であった。以上の結果より，食形態や摂取方法を調整すれば直接訓練開始可能と判断し，翌日より訓練を開始した。

1月28日（術後19日目）以降

とろみ付き液体，ゼリー，ペーストを用いて直接訓練開始。姿勢は右側臥位・左頸部回旋位・リクライニング50度より開始した。はじめはとろみ付き液体嚥下後にむせおよび湿性嗝声を認める場面も認められたが，訓練を重ねるごとに徐々にその頻度は減少した。姿勢に関しても，はじめは中間位をとらせるとむせを認める場面も多くみられたが，日を重ねるごとにその頻度は減少した。2月2日時点において，とろみ付き液体・ゼリーレベルであれば中間位と右側臥位・左頸部回旋位とで嚥下動態に大きな差は認めなかった。ペーストに関しては嚥下後，咽頭部残留感を認めたが，とろみ付き液体およびゼリーとの交互嚥下にて残留感の軽減を図ることができた。

2月5日（術後27日目）

食事開始の可否と適切な姿勢・食形態を再検討する目的で，嚥下造影検査施行（1回目）。検査に際し，経鼻胃管は抜去し，姿勢は右側臥位・左頸部回旋位・リクライニング50度および中間位にて実施した。検査には，とろみ付き液体3 ml，ゼリーティースプーン1杯，粥ティースプーン1杯を使用した。いずれの施行も中間位と比較すると，右側臥位・左頸部回旋位の方が残留量は少なく，嚥下内視鏡検査より得られた所見と一致した。

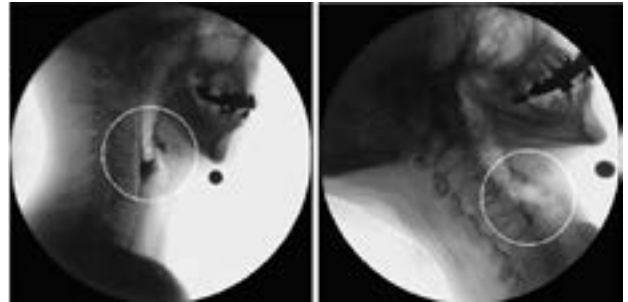


図3. 初回嚥下造影検査の側面像。粥スプーン1杯摂取時の，姿勢の違いによる咽頭部残留量の比較

中間位（左）と比較し，右側臥位・左頸部回旋・リクライニング50度（右）の方が咽頭部の残留量は少なかった。

（図3）。また，右側臥位・左頸部回旋位であれば，固形物の咽頭残留も少量で，姿勢の調整を行うことにより安定した食事摂取可能と判断し，同日の夕食より1日3食の食事（ミキサー粥・半固形食・液体とろみ付き）を開始した。

2月6日（術後28日目）以降

嚥下機能の改善に伴い，2月16日には主食をミキサー粥から全粥へ，2月23日には副菜を半固形食から軟々菜食へ食上げた。また，姿勢に関しては，全粥・半固形食レベルであれば中間位と姿勢調整時とで嚥下動態に大きな差を認めなくなったことから，2月16日より完全に中間位での摂取に移行した。

2月23日（術後45日目）以降

準備期・嚥下口腔期障害に対するアプローチとして下顎義歯の製作を開始し，3月19日装着。義歯使用が未経験であったということもあり，当初は装着に対し受け入れ不良であったが，調整やロールワッテを用いた咀嚼訓練等を通して徐々に慣れ，3月22日には3食とも義歯装着下で摂取可能となった。また，義歯装着後，米飯やパン，麺類等の咀嚼を要する固形物の摂取に積極的に試みる様子がみられた。

3月26日（術後76日目）

退院前の嚥下機能評価を目的に嚥下造影検査（2回目）施行。姿勢は中間位にて実施。検査食には，とろみ付き液体，液体，粥，シーチキンを用いた。液体コップ飲み含め，すべての施行で喉頭侵入・誤嚥は認めなかった。喉頭蓋谷，梨状窩に残留を極少量認めるも，初回と比較すると明らかな減少を認めた（図4）。上記結果より，液体摂取時のとろみ付けは不要と判断した。また，固形物に関しても，形態を制限せず安全に摂取可能と判断した。

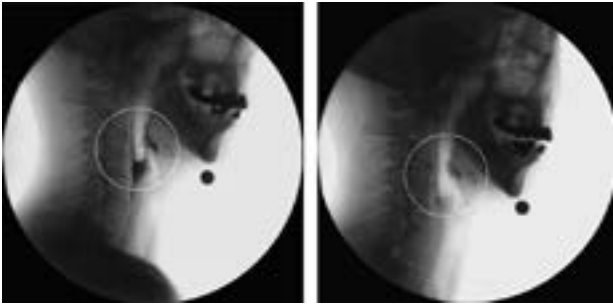


図4. 中間位における粥スプーン1杯摂取時の嚥下造影検査初回(左)と2回目(右)の側面像比較
嚥下後の咽頭部残留量は、初回と比較し、2回目では減少した。

4月5日(術後88日目)

自宅退院。退院時の食形態は米飯・軟々菜食であった。退院後の摂食嚥下リハビリテーションおよび義歯調整を外来にて継続することとなった。

【考 察】

摂食嚥下機能に関連した脳神経である三叉・顔面・舌咽・迷走・舌下神経は小脳橋角部を走行しているため、この部に発生した腫瘍の摘出術後に嚥下障害を認める例は少なくない。Starmerらは、小脳橋角部腫瘍摘出術後4日目で嚥下障害を認めた者は全体の31%(57/181)であり、そのうち51%が嚥下口腔期障害のみを、12%が嚥下咽頭期障害のみを、37%が口腔期および咽頭期障害の両方を生じたと報告している¹⁾。本症例においては、小脳橋角部腫瘍摘出術後に口腔期および咽頭期障害をともに認めた。嚥下機能障害の原因としては、一般的に神経の術中損傷、腫瘍の残存、術後の脳浮腫、循環障害等が挙げられるが、本症例は術中の手術操作により直接舌咽・迷走神経に障害を生じたケースであり、少なからずその影響はあるものと考えられた。当科初診時は、機能障害により誤嚥のリスクが高かったが、患者の状態に応じて適切な摂食嚥下リハビリテーション(口腔ケア、呼吸訓練、直接訓練、義歯装着)を行うことで機能回復を図ることができ、経口摂取の再獲得を果たした上で自宅退院可能となったと考えられる。

歯科医師・歯科衛生士による専門的口腔ケアによる介入は、口腔内細菌数を減少させ、誤嚥性肺炎のリスクを軽減し²⁾、さらに、日々の口腔ケアによる介入は気道防御反射である咳嗽反射の誘発閾値を低下させる³⁾ことが報告されている。本症例では、初診時の口腔衛生状態は極めて不良であったが、口腔ケアによる介入を継続することにより、口腔衛生状態は顕著に改善し、誤嚥性肺炎予防につながったと考えられる。

呼吸訓練は、呼吸と嚥下の協調性の向上や、呼吸予備

力の改善などの効果が期待されており、誤嚥性肺炎に対する予防としての意義が大きいとされている⁴⁾ ことに加え、口腔ケア直後の排痰訓練は、分泌物除去に有用であるとされている⁵⁾。患者は、喫煙歴もあり、手術直後は咽頭および喉頭内への痰の貯留が著明であったが、早期より排痰訓練による介入を行ったこと、また併せて口腔ケアも実施したことで呼吸機能の向上が図られ、誤嚥性肺炎を発症させることなく訓練を進められたと考えられる。また、理学療法士による運動器リハビリテーションも、早期より離床下で実施された。早期離床は呼吸運動を促し気道内分泌物の排出を促す効果があるとされており、このことも呼吸機能改善に寄与したと考えられる。

食物摂取時の姿勢調整は、様々な嚥下障害患者に対し広く行われる有効な代償法であり、Rasleyらは嚥下障害患者のうち77%の患者において、姿勢の調整が誤嚥および咽頭残留の軽減につながったと報告している⁶⁾。本症例において、患者は手術後に一側性の咽頭機能障害を呈したが、患側への頸部回旋と健側を下方にした側臥位を併用することで、食塊は健側を優位に通過し、咽頭部への残留を減少させることができた。体幹角度を倒しすぎると、自力摂取が困難となる場合があるが、側臥位による健側を有意に通過させるという効果を引き出すために本症例ではリクライニング50度という角度を採用した。本患者は50度においても自力摂取を行うことが可能で、この角度は側臥位の効果を引き出しつつ、自力摂取も可能とさせる角度として適切であったと考えられる。

一般に、上下歯の咬合接触の少ない者は、咀嚼能力の低下を認め、食物摂取が制限されるとされている⁷⁾。患者は、長期間臼歯部での咬合支持が得られておらず、手術前より咀嚼困難を訴えていたが、明らかな嚥下障害は認めず、正常な嚥下機能をもって、食塊形成を十分に行わずとも食物摂取を行うことができていた。しかし、手術により嚥下機能は低下し、不十分な食塊形成が直接誤嚥リスクを高める要因となった。また、神経障害後の再生、再支配に関しては神経の障害程度や損傷様式、部位により反応が異なるとされている⁸⁾が、左側三叉神経領域の麻痺に関しては退院後も改善を認めなかった。左側残存歯の歯根膜感覚および顎堤粘膜の感覚が消失したことで、左側での咬合は困難となり主に右側で咀嚼を行う他なくなった。本症例では、義歯装着および咀嚼訓練を実施したことにより、両側臼歯部での咬合支持が得られ、咀嚼機能の改善も認められた。加えて、患者自身の食上げに対するモチベーションの向上を図ることができたことから、補綴学的介入が有意義であったと示唆される。

開頭術直後には意識障害や安静度の程度により、術直後から積極的なリハビリテーションを行うことが困難な

場合も多い。患者のリハビリテーションに対する動機付けおよび手技の獲得という点、また、術後の予後予測や術前後での所見の比較を行えるという点においても術前からの介入は有意義である。本症例においても、排痰法を獲得するのに数日を要したが、術前より手技を獲得できていれば、より早く痰量の減少を図ることができていたかもしれない。手術後に嚥下障害を認める可能性のある患者については、術前から介入できるように、医科との連携をより深めていくことが望ましいと考えられる。

本症例では適切な時期に適切な評価およびリハビリテーションを実施したことで誤嚥性肺炎の発症なく安全に嚥下機能の回復を図ることができた。加えて、口腔衛生管理および補綴学的治療を行ったことで、準備期・嚥下口腔期の機能回復にも貢献できたという点において、歯科の介入的意義は高いと考えられた。

【参考文献】

- 1) Starmer HM, Best SR et al. : Prevalence Characteristics, and Management of Swallowing Disorders following Cerebellopontine Angle Surgery. *Otolaryngol Head Neck Surg*, 146 (3): 419-425, 2011.
- 2) 米山武義, 鴨田博司: 口腔ケアと誤嚥性肺炎予防. *老年歯科医学*, 16 (1): 3-13, 2001-2002.
- 3) Aya Watando, Satoru Ebihara, et al.: Daily Oral Care and Cough Reflex Sensitivity in Elderly Nursing Home Patients. *Chest*, 126 (4): 1066-1070, 2004.
- 4) 神津玲, 藤島一郎: 摂食嚥下障害における理学療法の意義と方法. *摂食・嚥下リハビリテーション*, 197-203, 中央法規出版, 2005.
- 5) 神津玲, 平山友恵, 藤島一郎, 他: 肺理学療法実施前の口腔ケアの適用が気道分泌物除去に及ぼす影響. 第10回日本摂食・嚥下リハビリテーション学会学術大会プログラム. 抄録集, 95, 2004.
- 6) Rasley A, Logemann JA, et al.: Prevention of barium aspiration during videofluoroscopic swallowing studies: value of change in posture. *AJR Am J Roentgenol*, 160 (5) : 1005-1009, 1993.
- 7) Hildebrandt GH, Dominguez BL, Schork MA et al.: Functional units, chewing, swallowing, and food avoidance among the elderly. *J Prosthet Dent*, 77 : 588-595, 1997.
- 8) Murphy EH, Brown J, et al.: Regeneration and soma size changes following axotomy of the trochlear nerve. *J Comp Neurol*, 295 (4) : 685-697, 1990.