

## — 臨床 —

### 口唇部・頬部に発生した類表皮嚢胞の臨床統計的検討

細尾麻衣, 五島秀樹, 清水 武, 野池淳一, 柴田哲伸, 植松美由紀, 須田大亮, 橋詰正夫, 横林敏夫

長野赤十字病院口腔外科 (主任: 横林敏夫部長)

### Clinical Study of Epidermoid Cyst in the Lip and Cheek

Mai Hosoo, Hideki Goto, Takeshi Shimizu, Junichi Noike, Akinobu Shibata, Miyuki Uematsu,  
Daisuke Suda, Masao Hashidume, Toshio Yokobayashi

*Department of Oral and Maxillofacial Surgery, Nagano Red Cross Hospital*

*Chief: Dr. Toshio Yokobayashi*

平成 25 年 4 月 11 日受付 平成 25 年 4 月 19 日受理

キーワード: 類表皮嚢胞, 口唇, 頬部

Key words: epidermoid cyst, lip, cheek

#### Abstract:

In the oral cavity, epidermoid cysts usually arise in the oral floor and rarely occur in the lip and cheek. To study the characteristics of epidermoid cyst in the lip and cheek, we examined 8 cases in the lip and 6 cases in the cheek which were treated in our clinic during a period of 28 years 3 months. In addition, we report a case of recurrence. The results of our study indicated that although the case which occurred in the lip and cheek did not have the big difference as compared with other parts, such as oral floor, since it was easy to become a problem aesthetic, it was considered to be the feature to be discovered at an early stage.

#### 抄録

口腔領域での類表皮嚢胞の発生は口底部に多く, 口唇部や頬部では比較的まれである。今回, われわれは, 口唇部および頬部に発生した症例の特徴を明らかにするため, 過去 28 年 3 か月間に当科で治療を行った症例のうち, 口唇部の 8 例および頬部の 6 例について臨床的検討を行った。このうち再発をきたした 1 例についても併せて報告する。口唇部および頬部に発生した症例は口底部などの他部位と比較して大きな違いはなかったが, 審美的に問題となりやすいため早期に発見されることが特徴と考えられた。

いても, 併せて報告する。

#### 緒言

類皮嚢胞および類表皮嚢胞は先天的には胎生期における外胚葉の迷入, 後天的には外傷や炎症などによる上皮組織の迷入に由来する嚢胞で, 口腔領域に発生することは比較的少ない, 口腔内では多くが口底部にみられ, 口唇部や頬部に発生する例は比較的まれであり, 小数例の報告は散見されるが統計的報告は少ない。

そこで今回, 当科で類表皮嚢胞と診断された症例のうち, 口唇部および頬部に発生した症例についてその特徴を明らかにすることを目的に臨床的検討を行ったので, その概要を報告する。このうち再発をきたした 1 例につ

#### 対象および方法

対象は, 長野赤十字病院口腔外科の開設した 1983 年 10 月から 2011 年 12 月までの 28 年 3 か月間に当科を受診し, 病理組織学的に類表皮嚢胞と診断された 24 例および類皮嚢胞と診断された 1 例の計 25 例のうち, 口唇部に発生した 8 例, および頬部に発生した 6 例の計 14 例すべてが類表皮嚢胞である。

各症例に対し, 年齢および性別, 発生部位, 病期期間, 受診経路および紹介医療機関, 主訴, 臨床症状, 臨床診断, 摘出方法, 摘出物の最大径, 内容物, 予後について調べた。

## 結果

### 1. 年齢および性別

口唇部に発生した症例は最低 22 歳，最高 74 歳で，性別は男性 4 例，女性 4 例と同数であった。頬部に発生した症例は最低 30 歳，最高 71 歳で，性別は 6 例すべてが男性であった (図 1)。

### 2. 発生部位

口唇部に発生した 8 例のうち上唇に発生したものは 2 例，下唇に発生したものは 6 例であった。上唇に発生し

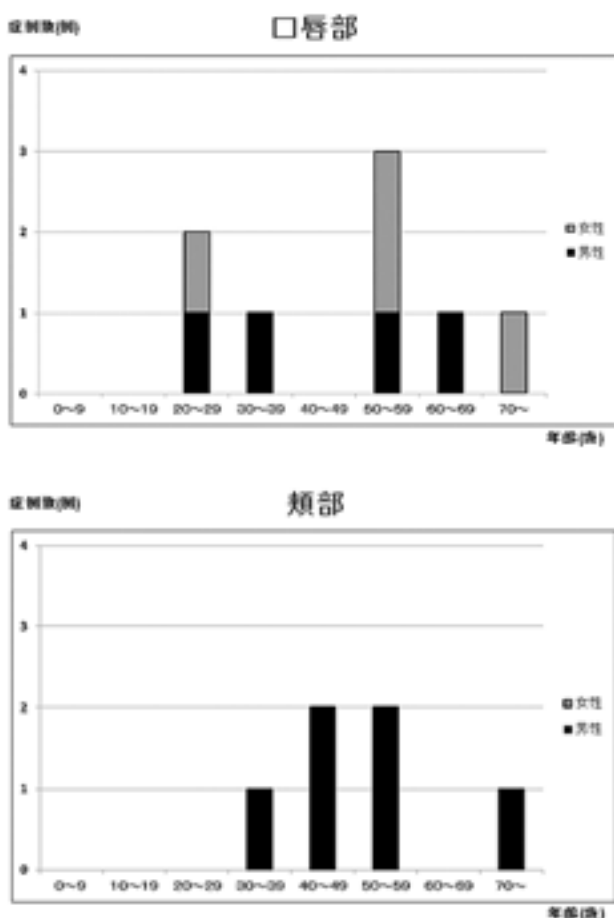


図 1 年齢および性別

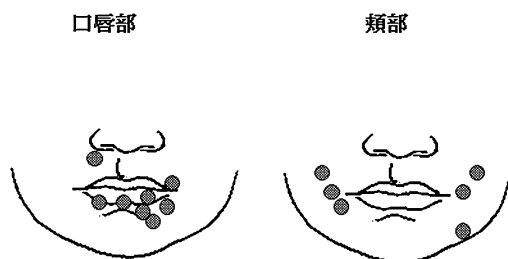


図 2 発生部位

たものは左右各 1 例で，口角付近が 1 例，鼻下部が 1 例であった。下唇に発生したものは左側 4 例，右側 1 例，正中 1 例で，赤唇と皮膚の移行部付近が 4 例，歯肉唇移行部付近が 1 例，オトガイ唇溝付近が 1 例であった。頬部に発生したものは左右各 3 例で，口角後方が 3 例，頬部中央付近が 2 例，下顎下縁付近が 1 例であった (図 2)。

### 3. 病期期間

腫瘤を自覚してから当科初診までの期間は，口唇部に発生した症例では最短 2 か月，最長 12 年，平均 2.7 年，中央値 1 年であった。頬部に発生した症例では最短 6 か月，最長 4 年，平均 2.2 年，中央値 1.9 年であった。

### 4. 受診経路および紹介医療機関

口唇部に発生した症例では，歯科開業医からの紹介が 5 例，皮膚科開業医からの紹介が 1 例，直接受診したものが 2 例であった。頬部に発生したものは開業歯科医，整形外科開業医，院内整形外科からの紹介が各 1 例であり，直接受診したものが 3 例であった。

### 5. 主訴

口唇部，頬部ともに，全例無痛性の腫瘤であった。

### 6. 臨床診断

口唇部に発生した症例では，類 (表) 皮嚢胞と診断されたものが 7 例，皮下膿瘍と診断されたものが 1 例であった。頬部に発生した症例では類 (表) 皮嚢胞と診断されたものが 5 例，良性腫瘍と診断されたものが 1 例であった。

### 7. 摘出方法

処置は全例で摘出術を行った。口唇部は全例口腔内から摘出し，頬部は 2 例を口腔外より，4 例を口腔内より摘出した。口内法を用いた症例のうち，摘出時に嚢胞壁と皮膚に強固な癒着を認めた口唇部の 3 例，頬部の 2 例において一部皮膚を合併切除した。

### 8. 摘出標本の最大径

口唇部の病変は最大 23mm，最小 10mm であり，平均 13mm であった。頬部の病変は最大 25mm，最小 11mm であり，平均 21mm であった (図 3)。

### 9. 内容物

口唇部の病変では白色・オカラ状が 4 例，白色・クリーム状が 2 例，灰白色・オカラ状および灰白色・粥状が各 1 例であった。頬部の病変では白色・オカラ状が 4 例，灰白色・オカラ状および灰白色・粥状が各 1 例であった。口唇部，頬部とも白色・オカラ状のもの




図3 摘出標本の最大径

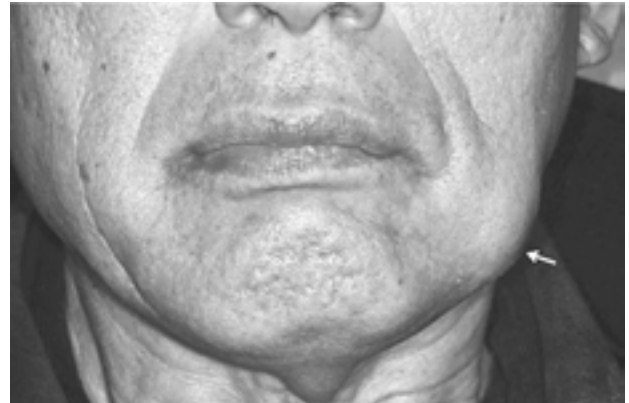

写真1 初診時顔貌写真

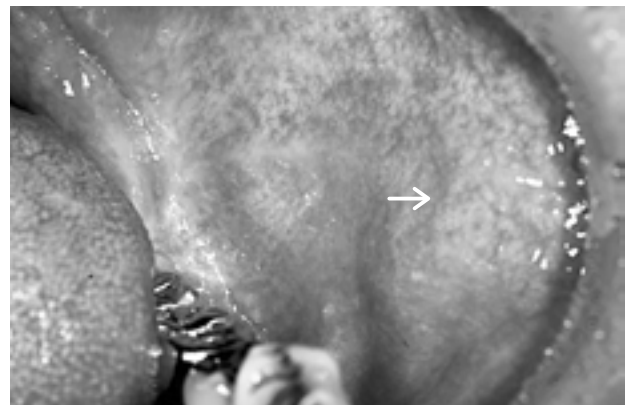

写真2 初診時口腔内写真

が最も多かった。

## 10. 予後

再発は頬部の1例に認めた。

次にこの1例について報告する。

### 症例

患者：71歳，男性

初診日：2007年10月

主訴：左側頬部の腫瘍

既往歴：高血圧症，前立腺肥大

現病歴：2005年5月頃より左側頬部に小豆大の無痛性腫瘍を自覚し，2007年10月にはウズラ卵大にまで増大したため，某歯科医院を受診した。左側頬部腫瘍の疑いにて精査および加療を勧められ，当科を紹介され受診した。

### 現症

口腔外所見：左側頬部ほぼ中央に半球状，ウズラ卵大の腫脹を認めた。同部皮膚は正常で，発赤および腫脹は認めなかった。触診にて弾性硬で圧痛は認めなかった(写真1)。

口腔内所見：腫脹相当部の頬粘膜は正常色で，軽度の膨隆を認めた(写真2)。

MR画像所見：左側頬部にT1強調像で低信号，T2強調像で高信号を示す境界明瞭な嚢胞性病変を認めた(写真3)。

エコー所見：左側頬部皮下に境界明瞭，辺縁平滑で内部

不均一な腫瘍を認めた。皮膚と密に接し，すぐ深部には動脈の走行を認めた。

臨床診断：頬(表)皮嚢胞

処置および経過：2007年12月，全身麻酔下に口腔内より摘出術を施行した。皮膚側と嚢胞壁の癒着が強く，同部は剥離が困難であり，剥離中に嚢胞壁が破れ内容物が流出した。皮膚の切除はせず摘出し，一次閉鎖した。摘出標本所見：嚢胞壁は比較的脆弱で，灰白色・オカラ状の内容物の流出を認めた(写真4)。

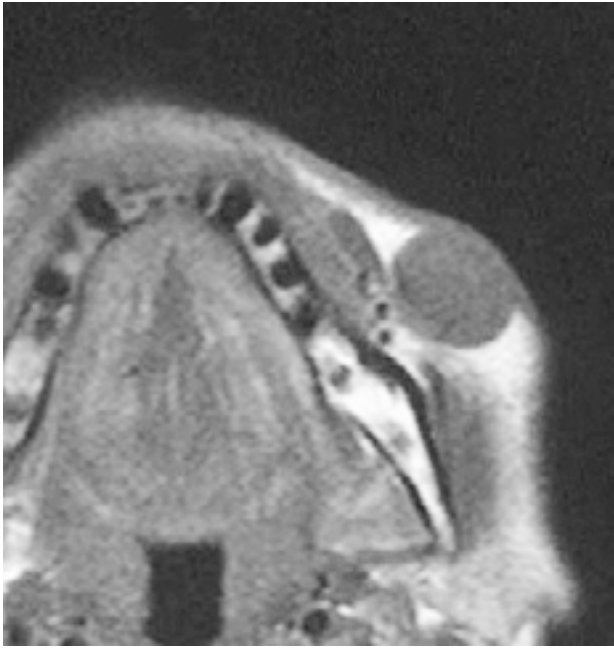病理組織学的所見：顆粒層を有する重層扁平上皮に覆われた嚢胞で，層状の角化物を容れている(写真5)。

病理組織学的診断：頬表皮嚢胞

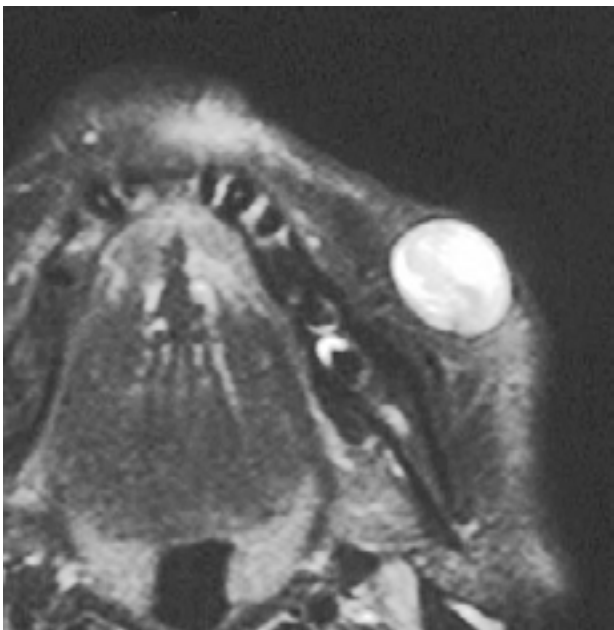
術後経過：2008年6月頃に同部皮膚に米粒大の腫瘍を自覚したが患者の事情により来院せず，次第に増大したため2011年2月に当科を再受診した(写真6)。頬表皮嚢胞の再発の診断で2011年4月，全身麻酔下に口腔外より周囲の皮膚を含め摘出した(写真7)。術後現在にいたるまで再発は認めず，経過は良好である。

## 考察

頬皮嚢胞，頬表皮嚢胞は全身的には肛門，卵巣，輸卵管，睪丸などに多く，Newら<sup>1)</sup>によると頭頸部領域での



T 1 強調像

T 2 強調像  
写真3 MR 画像

発生頻度は6.9%と報告されている。口腔領域では一般に口底部にみるものが多く、口唇部の発生は12~17%<sup>2),3)</sup>、頬部の発生率は2~16.7%<sup>4),5),6)</sup>と報告されている。当科で経験した頬皮嚢胞、頬表皮嚢胞25例の発生部位の内訳は、口唇が8例(32%)、頬部が6例(24%)、口底部が5例(20%)、顎下部が3例(12%)、オトガイ下部が3例(12%)であり、比較的まれであるとされている口唇部、頬部での頻度が高い結果であった。

本邦で文献報告されている口唇部および頬部に発生し

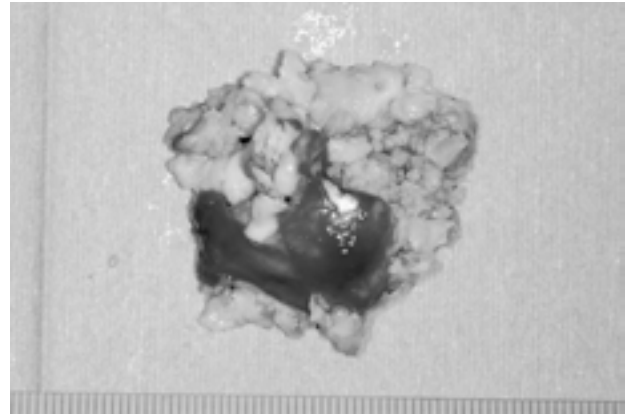



写真4 初回手術時摘出標本写真

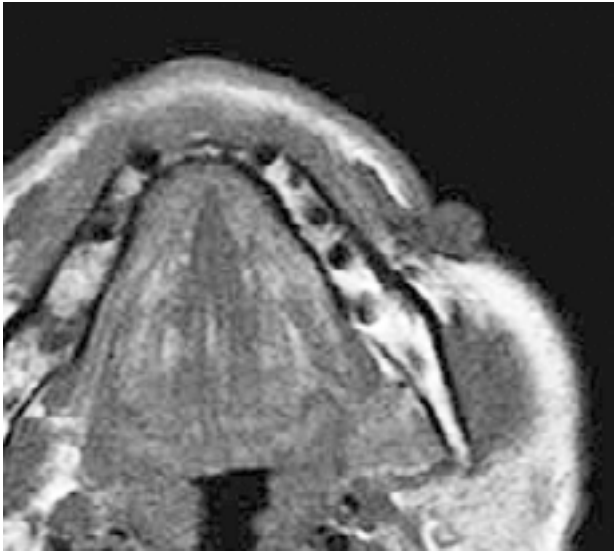
写真5 病理組織像  
HE 染色 × 20

顆粒層を有する重層扁平上皮に覆われた嚢胞で、層状の角化物を容れている。

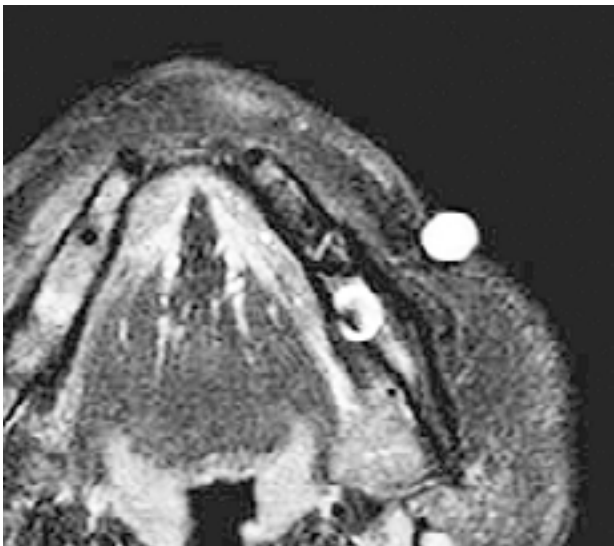
た頬皮嚢胞、頬表皮嚢胞は、われわれが渉猟し得た限りでは口唇部が39例、頬部が64例である<sup>2),3),5),7-27)</sup>。

このうち、年齢および性別が明らかな口唇部の31例および頬部の62例についてみると、年代別症例数は口唇部発生例では20歳代、頬部発生例では40歳代が最も多く、口唇部、頬部ともに男性が多い(図4)。本嚢胞は性差は認めないとされているが、口唇部および頬部発生例では男性が多いとする報告もみられ、自験例でも同じ結果であった。

文献例のうち発生部位の記載のあったものは口唇部発生例は43例、頬部発生例は63例であった。口唇部発生例43例についてみてみると上唇部が26例(60%)、下唇部が17例(40%)と上唇に多くみられ、左右差は記載のあった23例では左側11例(48%)、右側9例(39%)、正中3例(13%)であった。自験例では左側下唇に多くみられ、頬部発生例63例についてみてみると、左側34例(54%)、右側29例(46%)とやや左側が多いものの、著しい左右差は認めなかった。自験例では左右同数で



T 1 強調像



T 2 強調画像  
写真 6 再発時 MR 画像

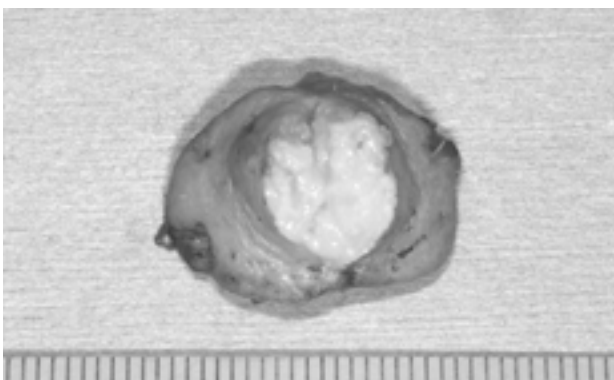


写真 7 再発時摘出標本写真

あった。

病悩期間に関しては、文献例のうち記載のあった口唇

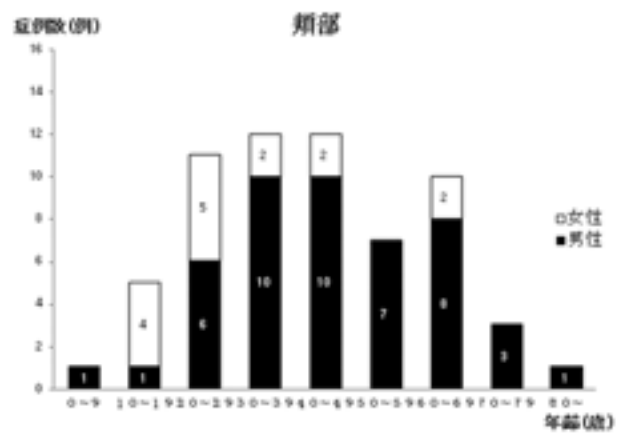
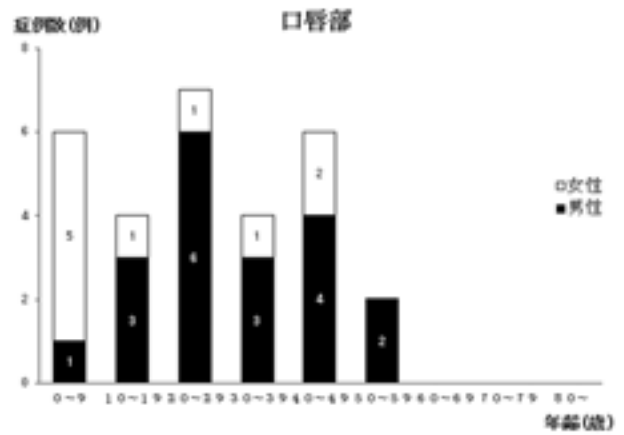


図 4 本邦における文献例の年齢および性別

部 22 例および頬部 64 例についてみると、口唇部、頬部ともに半数以上が 5 年以内に受診していた (表 1)。自験例でも口唇部 1 例を除いてすべてが 5 年以内に受診していた。このことから比較的早期に受診していることが示唆される。

発生由来は、口唇については明らかに成因を特定できる報告はなかった。頬部では、詳細な部位の記載があった文献例をみると、口角から耳前部を結んだ線上に発生していたものが多かった。これは上顎突起と下顎突起の癒合部からの外胚葉の迷入が深く関与していると考えられている<sup>18)</sup>。鰓弓癒合部以外での発生に関しては説明困難であるが、露崎らの研究<sup>28)</sup>では歯肉弁や頬粘膜弁などの皮膚付属器官をまったく持たない粘膜組織からも本嚢胞の発生をみていることより、口唇、頬粘膜など誤咬しやすい部位に咬傷が原因となって発生、または誤咬によって先天的な迷入芽が刺激されて増大した可能性が示唆された。自験例では口唇部、頬部ともに鰓弓癒合部との関係が明らかな症例はなく、外傷および炎症の既往もなかったため発生由来を特定できる症例はなかった。

大きさに関しては、文献例のうち記載のあった口唇部

表1 本邦における文献例の病悩期間 (n = 86)

病悩期間	～1年	1～5年	6～10年	11～20年	21年～	不明	計
口唇部	5	6	0	1	2	8	22
頬部	9	25	16	11	2	1	64
計	14	31	16	12	4	9	86

表2 本邦における文献例の摘出標本の最大径

最大径	～10mm	～20mm	～30mm	～40mm	～50mm	～60mm	～70mm	～80mm	計
口唇部	14	13	9	2	1	1	0	0	40
頬部	5	27	16	7	3	4	1	0	63
口底部	5	6	5	10	8	6	3	2	45
	24	46	30	19	12	11	4	2	148

※口底部は文献<sup>6)</sup>より引用

40例および頬部63例についてみると、口唇部発生例は最大60mm、最小2mmで平均17mm、頬部発生例は最大70mm、最小米粒大で平均27mmであり、いずれも10～29mmのものが半数以上であった。自験例では、口唇部発生例が平均13mm、頬部発生例が平均21mmであり、文献例と同様の傾向であった(表2)。小林ら<sup>6)</sup>は、50mm以上の症例は口底部に多く、口唇部や頬部では20mm前後のものが多くと報告している。本嚢胞は無痛性で発育も緩慢であることが多く、放置されやすい傾向にあるが、審美的に問題となりやすい口唇部や頬部に発生した症例は、比較的早期に受診、摘出にいたっており<sup>6)</sup>、これは口唇部、頬部の類皮嚢胞の特徴であると考えられる。口底部の症例では嚢胞が大きく成長し、何らかの機能障害が出現してから初めて受診にいたることも多い<sup>2)</sup>。

摘出方法に関しては、文献例のうち記載のあった口唇部26例および頬部64例についてみると、口唇部は口内法、頬部は口外法が多い結果であった(表3)。自験例は口唇部、頬部発生例ともに口内法がほとんどで、口外法は頬部の2例のみであった。一般的に審美性を考慮し、皮膚側に近接しているものや、口腔内からのアプローチが困難であるもの以外は口腔内から摘出することが多い。また本嚢胞は発生由来とは関係なく皮膚に開口部をもたず、被覆皮膚と癒着することも一般的にないとされている<sup>29)</sup>。しかし、臨床的には皮膚と癒着を認め剥離困難である場面に遭遇することも多い。当科では、審美性を考慮して可能な限り口腔内より摘出を試みており、摘出困難な場合のみ一部皮膚側を切除する方針と

表3 本邦における文献例の処置方法 (n = 90)

	口外法	口内法	口外併用	不明	計
口唇部	3	13	2	8	26
頬部	34	20	8	2	64
計	37	33	10	10	90

している。

再発について小林ら<sup>6)</sup>は、摘出した類皮および類表皮嚢胞のうち2%ほどに認められたと報告している。また、再発症例はいずれも摘出術中に嚢胞壁を損傷した症例にみられ、術後1年未満の早期の再発がほとんどであった。自験例では頬部に生じた症例で、術中に嚢胞壁を損傷した1例に再発を認めた。術中に一度嚢胞壁を損傷してしまうと、皮膚側に限らず嚢胞周囲組織のどこに残存があるかという判別が困難になってしまうため、嚢胞壁の残存が起こりやすくなる。このように再発には術中の手技による要因が大きいと考えられる。予防法としては、摘出の際に嚢胞壁の取り残しが無いよう一塊としての摘出を心がけ、皮膚側に強固に癒着を認める場合は無理に剥離し嚢胞壁を損傷しないよう皮膚を一部合併切除することが望ましいと考えられた。また、本嚢胞全体のうち数パーセントに癌化を認めたとの報告もある<sup>30)</sup>ため、術後も継続的な経過観察が必要であると考えられた。

## 結 語

当科開設以来28年3か月間に当科を受診し病理組織学的に類表皮嚢胞と診断された症例のうち、口唇部および頬部に発生した症例について臨床的検討および本邦における文献報告例との比較検討を行ったのでその概要を報告した。

口唇部および頬部に発生した症例は口底部などの他部位と比較して大きな違いはなかったが、審美的に問題となりやすいため早期に発見されることが特徴と考えられた。

## 参考文献

- 1) New, G. B. and Erich, J. B.: Dermoid cysts of the

- head and neck. Surg Gynecol Obstet, 65 : 48-55, 1937.
- 2) 大野邦博, 曾田忠雄, 石田 恵, 伊藤秀夫: 口腔領域の類皮嚢胞 50 例の臨床統計並びに本邦における文献的考察. 日口外誌, 25 : 842-847, 1979.
  - 3) 原田博史, 栗丸美由紀, 橋村静治, 中尾元紀, 亀山忠光, 森松 稔: 口腔領域における類表皮嚢胞および類皮嚢胞の臨床病理学的検討. 日口外誌, 41 : 878-880, 1995.
  - 4) 関 豊, 田川俊郎, 紀平浩之, 中村 宏, 平野吉雄: 舌下面に発生した類表皮嚢胞の 1 症例ならびに本邦における文献的考察. 日口外誌, 36, 654-657, 1990.
  - 5) 有村健二, 向井 洋, 石神哲郎, 吉嶺秀次, 新屋俊明, 有村憲治, 瀬口康隆, 高木公康, 山下佐英: 過去 25 年間の類皮嚢胞および類表皮嚢胞の臨床統計的観察. 日口外誌, 38 : 1441-1442, 1992.
  - 6) 小林 裕, 木野孔司, 間仁田浩一, 佐藤梨里, 菊池清志, 吉増秀實, 天笠光雄: 口腔顔面領域の類皮嚢胞および類表皮嚢胞の臨床的観察. 口科誌, 47 : 101-107, 1998.
  - 7) 玉利尚之, 馬渡和夫: 左頬部に発生した類皮嚢胞の 1 例. 日口外誌, 14 : 46-52, 1968.
  - 8) 三宅正彦, 榎本武司, 会田卓久, 大塚敬子, 横川 正, 見崎 徹, 堀 稔, 田中 博, 工藤逸郎, 草間 薫, 岩瀬孝志: 類皮嚢胞および類表皮嚢胞の 4 症例. 日口外誌, 29 : 2102-2109, 1983.
  - 9) 川辺良一, 海野 智, 鈴木信治, 大村 進, 増田元三郎, 藤田浄秀: 左側頬部, 耳前部, 側頸部, 側頭部に発生した類表皮嚢胞の 1 例. 日口外誌, 30 : 231-234, 1984.
  - 10) 覚道健治, 荒木春美, 大竹智子, 久保諠修, 虫本浩三, 白敷力也: 上唇に発生した類皮および類表皮嚢胞の 1 例. 日口外誌, 32:1238-1243, 1986.
  - 11) 吉成美予, 吉田幸子, 長山 勝, 谷 慶明, 小守 昭: 類皮・類表皮嚢胞 15 例の臨床的観察. 日口外誌, 32 : 47-53, 1986.
  - 12) 山岸真弓美, 北村 豊, 山田哲男, 植田章夫, 千野武廣, 長谷川博雅, 川上敏行: 下唇に発生した類表皮嚢胞の 1 症例ならびに文献的考察. 日口外誌, 35 : 143-148, 1989.
  - 13) 大越哲也, 川村哲也, 新井哲史, 中川圭介, 陳維嘉: 頬部に発生した類表皮嚢胞の 2 例. 日口外誌, 36 : 2266-2270, 1990.
  - 14) 山隈正人, 末永一郎, 秋吉省一郎, 杉本忠雄, 梶山 稔: 頬部に発生した類表皮嚢胞の 1 例. 日口外誌, 38 : 799-800, 1992.
  - 15) 寺門正昭, 藤波一典, 須之内勝人, 佐々木達哉, 和田幸子, 足立吉嗣, 本田雅彦, 関和忠信, 山口晴彦, 矢作浩文, 佐藤 廣, 草間 薫, 茂呂 周: 頬部に発生した類表皮嚢胞の 8 例ならびに本邦における文献的考察. 日大歯学, 69 : 835-850, 1995.
  - 16) 大橋一之, 赤坂庸子, 松本浩一, 神部芳則: 上唇部に発生した類表皮嚢胞の 2 例. 日口外誌, 43 : 631-633, 1997.
  - 17) 平沼 勉, 美馬孝志, 表 江里, 森山 浩: 頬部に発生した類表皮嚢胞の 1 例. 阪大歯学誌, 43 : 50-52, 1998.
  - 18) 石井久子, 中川洋一, 佐藤 徹, 浅田洗一, 石橋克禮, 菅原信一: 頬部に発生した epidermoid cyst の検討. 鶴見歯学, 25 : 209-215, 1999.
  - 19) 岡部孝一, 坂下英明, 宮田 勝, 齊藤喜一郎, 車谷 宏: 皮下茎皮弁にて再建した頬部類表皮嚢胞の 1 例. Jpn J Oral Diag/Oral Med, 12 : 627-632, 1999.
  - 20) 笹岡邦典, 茂木健司, 中曾根良樹, 大竹克也: 顎口腔領域に生じた表皮嚢胞 (epidermal cyst) の 2 例. Kitakanto Med. J, 51, 203-206, 2001.
  - 21) 小沼宏臣, 土橋 綾, 宮本日出, 馬越誠之, 重松久夫: 頬粘膜に発生した類表皮嚢胞の 1 例: 日口診誌, 14 : 569, 2001.
  - 22) 扇内洋介, 丸岡靖史, 安藤智博, 扇内秀樹. 上唇部に発生した類表皮嚢胞の 2 例. 日口診誌, 14 : 477-481, 2001.
  - 23) 山本一彦, 北山若紫, 雲丹亀真貴子, 藤本昌紀, 川上正良, 馬場雅渡, 桐田忠昭: 上唇に生じた多房性類表皮嚢胞の 1 例. 日口診誌, 15 : 314-317, 2002.
  - 24) 草間幹夫, 宮内 徹, 池田 敦, 早坂純一, 塚原 拓, 神部芳則: 下唇に発生した類表皮嚢胞の 2 例. 栃木歯医学会誌, 55 : 19-22, 2003.
  - 25) 今井 努, 大澤将也, 大久保恒正, 岡本清尚, 柴田敏之: 右頬部に発生した類表皮嚢胞の 1 例. 高山赤十字病院紀要, 30, 40-43, 2006.
  - 26) 森谷徳文, 三島克章, 山田朋弘, 中野 誠, 近藤誠二: 上唇に発生した類表皮嚢胞の 1 例. 日口外誌, 53 : 353-357, 2007.
  - 27) 加藤大貴, 外山佳考, 石川 拓, 井村英人, 阿知波学美, 鈴木 聡, 新美照幸, 古川博雄, 藤原久美子, 秋山芳夫, 前田初彦, 夏目長門: 口唇裂患者に認められた上唇部類表皮嚢胞の 1 例. 障歯誌, 31 : 242-246, 2010.
  - 28) 露崎考二: 皮様嚢胞, 類表皮嚢胞の成因に関する知見補遺. 日口外誌, 22 : 452-469, 1976.
  - 29) 盛岡貞雄, 山口全一, 馬場俊一: 皮膚嚢腫. 山村

- 雄一, 久木田淳 (編): 現代皮膚科学体系 (第9巻).  
東京: 中山書店, 1980 : 119-139.
- 30) Thoma, K. H. : Oral pathology. ed 3, Mosby  
Co, St Louis, 1960, p 924.