卵黄血管遺残を組織学的に証明し得たMeckel憩室捻転に伴う腸閉塞の1例

森本　悠太[1]・五十嵐　修[1]・梨本　篤[1]・酒泉　裕[2]・杉野　英明[3]・加藤　卓[3]・味岡　洋一[3]

[1]下越病院消化器外科

[2]同　総合診療科

[3]新潟大学大学院医歯学総合研究科　分子・診断病理学分野　分子病態病理学分野

A Case of Ileus Cause of Meckel's Diverticular Volvulus with Histologically Detected Vitelline Vascular Remnant

Yuta Morimoto[1], Osamu Igarashi[1], Atsushi Nashimoto[1], Yutaka Sakaizumi[2], Hideaki Sugino[3], Takashi Katou[3] and Yoichi Ajioka[3]

[1]*Department of Digestive Surgery, Kaetsu Hospital*

[2]*Department of General Medicine, Kaetsu Hospital*

[3]*Division of Molecular and Diagnostic Pathology, Graduate School of Medical and Dental Sciences, Niigata University*

要　旨

Meckel憩室（以下MD）は卵黄腸管遺残を原因とし，その発生率は約2%と報告されているが，約80%は無症状で経過し，20%が炎症，腸閉塞，下血などを契機に診断され手術適応となる．今回われわれは組織学的に卵黄血管遺残を証明し得たMeckel憩室捻転による腸閉塞の1例を経験したので報告する．症例は30代女性．腹痛を主訴に来院．CTで内側上膀胱窩ヘルニアを疑われたが，血行障害，腸閉塞をきたしておらず．待機的手術目的に当科入院とした．入院翌日に腹部X線で鏡面形成を認め，腹腔鏡下根治術を行う方針とした．鏡視下に腹腔内を観察すると，少量の血性腹水，拡張腸管と子宮広間膜右側背側に腫大したMDとその頂点から小腸間膜腹側に接続する卵黄血管遺残と考えられる捻転した索状物を認めた．MD基部で小腸軸捻転をきたしており，これが腸閉塞の原因と考えられた．索状物を切離し体外にMDを含む腸管を引き出し，同部を部分切除し機能的端々吻合で再建した．術後一時麻痺性腸閉塞を認めたが短期間で軽快し第12病日に退院とした．

キーワード：Mekcel憩室軸捻転，腹腔鏡下手術，卵黄血管遺残

はじめに

Meckel憩室（以下MD）は卵黄腸管遺残を原因とし，その発生率は約2%と報告されている．約80%は無症状で経過し，20%が炎症，腸閉塞，下血などを契機に診断され手術適応となる[1)-3)]．今回われわれは組織学的に卵黄血管遺残を証明し得たMeckel憩室捻転に伴う腸閉塞の1例を経験

Reprint requests to: Yuta Morimoto
Department of Digestive Surgery,
Kaetsu Hospital,
1459-1 Higashikanazawamachi, Akiha-ku,
Niigata 956-0814, Japan.

別刷請求先：〒956-0814　新潟市秋葉区東金沢町1459-1
下越病院消化器外科
森本悠太

したので若干の文献的考察を加えて報告する.

症　例

症例は30代，女性.

主訴：腹痛.

既往歴：特記事項なし.

現病歴：入院日－6日より腹痛が出現したため，入院日－2日に近医産婦人科を受診し，経腟エコーなど諸検査を行われたが異常を認めず対症療法を開始された．腹痛が増強したため当院内科を受診した，CTで内側上膀胱窩ヘルニアを疑う所見を認めたが明らかな腸閉塞および腸管虚血所見を認めず，待機的手術目的に当科入院とした．入院日＋1日に腹部X線で鏡面形成を認めたため，同日緊急手術の方針とした.

入院時身体所見：胸部：心肺聴診上異常なし．腹部：平坦，軟．右上腹部に圧痛を認めるが，反跳痛，筋性防御を認めず.

入院時血液検査：WBC 5800/μl, RBC 404×10^4/μl, Hb 9.7 g/dl, Ht 31.4%, MCV 77.7 fl, MCH 24.0 pg, Plt 30.9×10^4/μl CRP 0.01 mg/dl

入院時CT：膀胱右側に虚血を伴わない拡張腸管を認めた．その他の腸管拡張，腹水を認めなかった（**図1**）.

手術所見

臍に12 mm，臍の高さで左右外側に5 mmの3ポートで手術を開始した．Douglas窩に少量の血性腹水あり，盲腸から50cmの回腸の間膜対側に腫大したMDを認め，右側子宮広間膜背側に嵌入していたが，内側上膀胱窩ヘルニア，その他の内ヘルニアの所見は認めなかった．MDの頂点から腸間膜腹側に形成されたbandを軸として，MDが軸捻転をきたしており，これが腸閉塞の原因であった（**図2**）．bandを切離し気腹を中止．体外操作でMDを含む回腸を6 cm部分切除した．再建は機能的端々吻合で施行した.

術後経過

軽度の麻痺性腸閉塞を認めたが，短期間で改善し第12病日に退院とした.

組織学的所見

回腸にMeckel憩室を認めた．憩室の粘膜は鬱血，出血が強く，虚血によりほとんどが脱落していた．残存粘膜には幽門腺化性を認めた．Meckel憩室の漿膜側の索状物内に筋性動脈を認めた．EVG染色で内弾性板（白矢印）が認められた．中膜に層状の弾性線維は認めず平滑筋層により形成されていた．周囲に小血管を認めたが，動静脈の判別は困難であった（**図3**）.

考　察

MDを原因とする腸閉塞として，腸重積，憩室炎に伴う癒着，卵黄腸管遺残，卵黄血管の遺残で

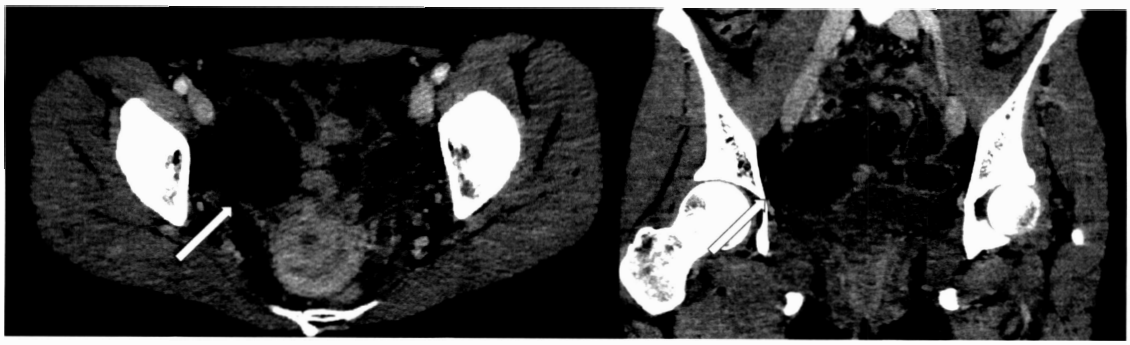

図1　膀胱右側に虚血を伴わない拡張腸管を認めた（図1矢印）．その他の腸管の拡張，腹水を認めなかった.

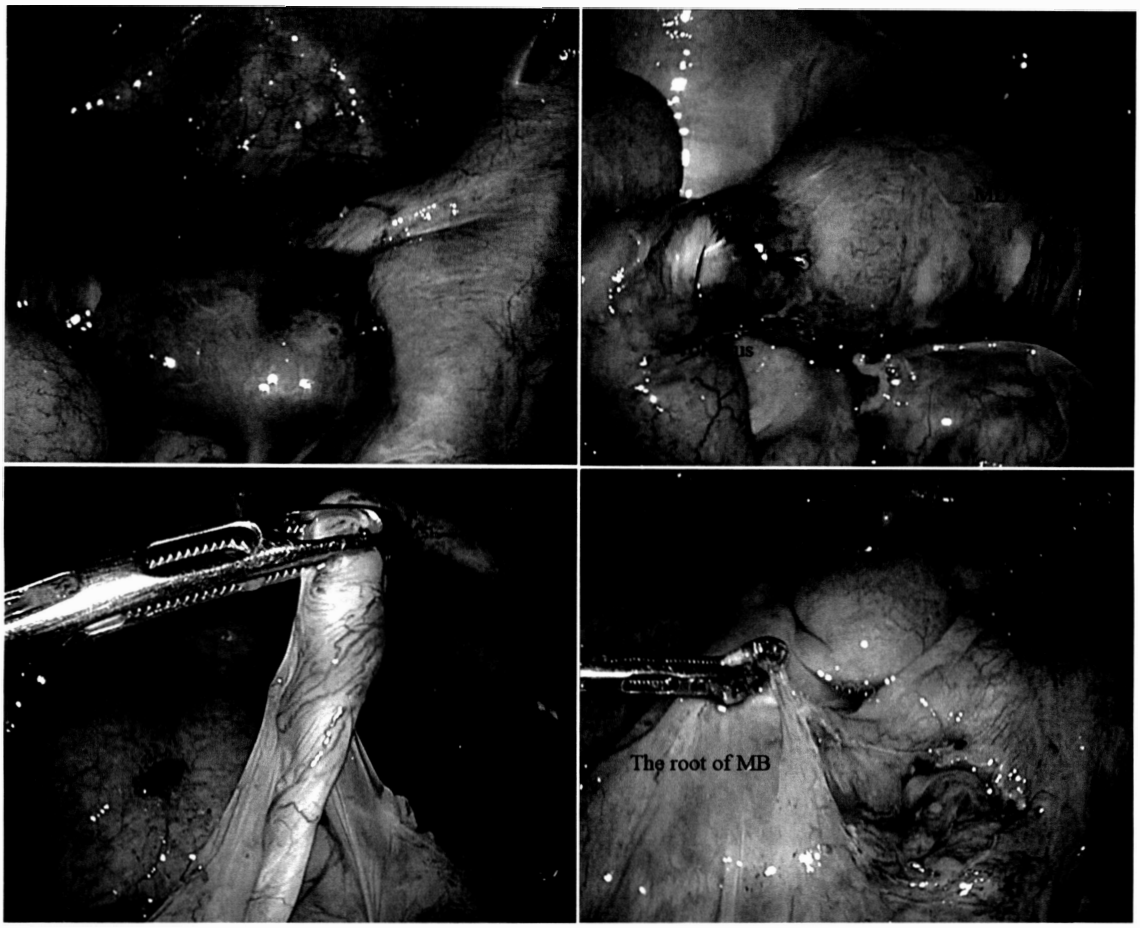

図2　左上：右子宮口間膜背側に嵌入するMD．右上：MD基部に軸捻転を認めた．左下：MD頂部から腸間膜に連続するMBを認めた．右下：MB根部は腸間膜腹側に認めた．

あるMesodiverticular band（以下MB）によるものがあげられ，文献的にはMBを原因とするものが最も多い[1)2)]．本例で認めた索状物は術後組織学的検索で内部に動脈，小血管が認められ，MBと考えられた．MDにMBを伴うものは1－6%[3)4)]と極めてまれである．卵黄血管の遺残様式に関しては諸説あるがPostoloff[5)]らによれば卵黄動脈遺残には左右の別があり，右卵黄動脈遺残はSMAの最も末梢より分岐し，腸間膜後方を走行しMDまたは臍に連続するもの．左卵黄動脈遺残は腹部大動脈より直接分岐し，腸間膜内を経由し腸間膜前方を走行しMDまたは臍に連続するものと定義されている．本例では卵黄血管遺残が小腸間膜の前方に接続していることから，左卵黄血管遺残と考えられた．MBの腸間膜起始部と組織学的に卵黄血管遺残が確認されるものはまれであり，藤澤[6)]らによれば本邦で7例の報告を認めるのみである．MBに起因する腸閉塞の報告例はほぼ全例，MBと腸間膜との間隙に腸管が嵌入する内ヘルニアを原因とするものであり[6)]，本例のようにMD軸捻転を腸閉塞の起因とするものはきわめてまれであると考えられた．

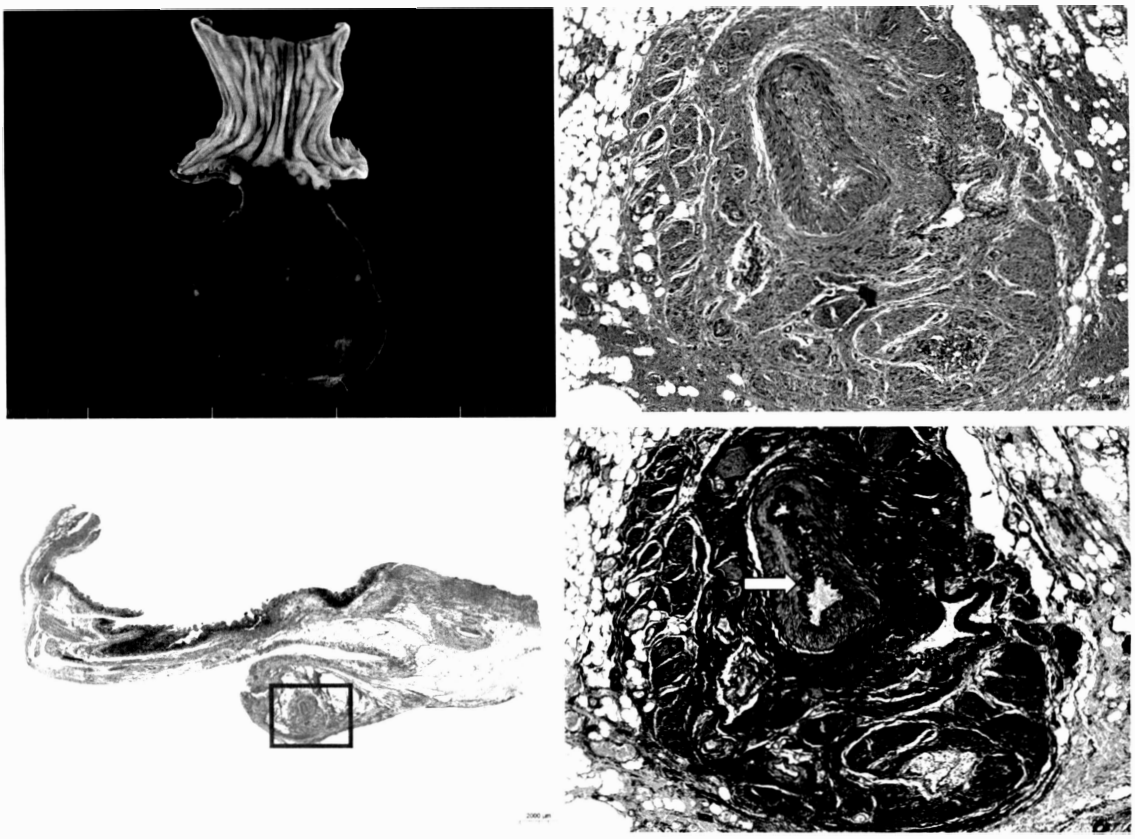

図3　左上：回腸にMeckel憩室を認めた．憩室の粘膜はうっ血，出血が強く，虚血性変化によりほとんどが脱落していた．左下：HE染色 ルーペ像．Meckel憩室漿膜側に血管を伴う索状物を認めた（枠内）．右上：HE染色 中拡大．Meckel憩室の漿膜側の索状物内に筋性動脈を認めた．右下：EVG染色 中拡大．内弾性板（白矢印）が認められた．中膜に層状の弾性線維はみられず，平滑筋層により形成されていた．

結　　語

卵黄血管遺残を伴うMeckel憩室捻転による腸閉塞の1例を経験した．卵黄血管遺残の腸間膜起始部を特定，かつ組織学的に卵黄血管遺残が証明された，まれな1例であった．手術既往の無い腸閉塞例では本疾患の可能性も考慮する必要がある．

参考文献

1）Rutherford RB and Akers DR: Meckel's diverticulum. A review of 148 pediatric patients, with special reference to the pattern of bleeding and to mesodiverticular vascular bands. Surgery; 59: 618-626, 1966.

2）山本　弘，西　寿治，大浜用克，新開真人：小児急性腹症・診断と治療の進歩 Meckel憩室合併症の検討 とくに急性腹症を中心に．小児外科; 27: 642-648, 1995.

3）木村昌弘，小林俊三，田中宏紀，江口武史，工藤淳三，杉浦弘典，杉戸伸好：卵黄血管遺残によるイレウスの1例．日消外会誌; 33: 1729-1732, 2000.

4）田中早苗，折田薫三，国米欣明，小長英二，柏

原蛍爾：Meckel 憩室－本邦報告例444 例の統計的観察を中心に－．外科診療；13: 818-826, 1971.
5）Postoloff AV: Intestinal obstruction due to persistence of the omphalomesenteric artery. Ann Surg ; 123: 315-320, 1946.
6）藤澤俊介，高瀬信尚，山崎伸明，三村和哉，久野晃路，上月章史，今井幸弘，金田邦彦：卵黄動静脈を病理組織学的に証明し得たMesodiverticular Bandに起因する腸閉塞の1例．日本腹部救急医学会雑誌 39: 617-620, 2019.

（令和3年1月4日受付）