ヒト脊髄における transneuronal degeneration：上腕切断後長期経過剖検例における頚髄灰白質中間帯の所見

新潟大学脳研究所実験神経病理学部門（主任：生田房弘教授）
鈴　木　　裕

Evidence for Transneuronal Degeneration in the Human Spinal Cord: A Quantitative Pathological Investigation of the Neurons in the Intermediate Zone of the Cervical Cord after Long-Term Amputation of the Unilateral Upper Arm

Hiroshi SUZUKI

Department of Pathology, Brain Research Institute, Niigata University
(Director: Prof. Fusahiro IKUTA)

Does transneuronal degeneration occur in the neurons of the spinal intermediate zone following the degeneration of the anterior horn cells in man? To clarify this problem, we quantitatively examined the neurons in the cervical intermediate zone of a 56-year-old patient who had suffered accidental amputation of the right upper arm 38 years prior to death. Recently, we reported that the cervical anterior horn cells of the patient were reduced in number not only on the amputation side but also on the spared side. The present study revealed that medium-sized neurons in the cervical intermediate zone, which are supposed to be internuncial neurons, were decreased in number on the spared side as well as on the amputation side, and were mildly decreased on the spared side compared with those on the amputation side. These findings indicate that retrograde transsynaptic degeneration occurs in the internuncial neurons following degeneration of the anterior horn cells caused by amputation. In addition, degeneration of the commissural neurons in the intermediate zone may induce degeneration of the neurons in the intermediate zone

Reprint requests to: Hiroshi SUZUKI, Department of Pathology, Brain Research Institute, Niigata University, Asahimachi-dori 1, Niigata City, 951, JAPAN.

別刷請求先：〒951 新潟市旭町通1番町
新潟大学脳研究所実験神経病理学部門
鈴木　裕

and the anterior horn cells on the spared side.

Key words: Human, Amputation, Transsynaptic degeneration, Spinal cord, Intermediate zone
ヒト，肢切断，経シナプス変性，脊髄，中間帯

はじめに

哺乳類や鳥類の脊髄灰白質は，大きく前角，後角および中間帯に分けられ，機能的にはそれぞれ，出力装置，入力受容装置およびそれらの統合装置と考えられている[1)-3)]．

さてヒト脊髄灰白質で，前角細胞だけに病変が惹起された際，その病変は，統合装置である中間帯の神経細胞に及ぶのであろうか？

上位および下位運動ニューロンがおかされる筋萎縮性側索硬化症（ALS）の脊髄においては，前角細胞の脱落に引き続いて中間帯の神経細胞が変性する可能性が示唆されている[4)5)]．また，前角細胞が変性，消失する poliomyelitis[6)] の長期経過症例で，反対側の上肢または下肢の筋力低下が報告されており[7)8)]，これは左右の前角細胞を結ぶ神経細胞変性の可能性を示唆している．しかし，厳密に前角細胞だけに原発性の変性が惹起されたヒト症例における中間帯神経細胞を定量的に検討し，前角細胞の脱落と中間帯神経細胞変性との関連を述べた報告はこれまでみられない．

最近われわれは前角細胞だけに一次性の変性が来されたと考えられる状態，すなわち長期経過後の上腕切断例で，切断側の前角細胞の数が減少していた例を報告した[9)]．この例では，奇妙なことに，非切断側の前角でも中等大神経細胞の減少と萎縮がみられた．

本症例において，上記の問題点，すなわち，前角細胞だけに病変が惹起された際，中間帯神経細胞に retrograde transneuronal degeneration が惹起されるか否か，対側前角の神経細胞萎縮がどのような機序で起こるか，という問題を明らかにすべく，今回脊髄灰白質中間帯の定量的検索を行なった．

症例

死亡時，56才の男性．死亡38年前作業中の事故により右肩関節から 5 cm 遠位部で上腕を切断．その後も洋食器製造業に従事したが，全経過2年5カ月の glioma にて死亡した．

対象と方法

脊髄は死亡後2時間，4％パラフォルムアルデヒドにて浸透固定した．右上腕切断によって，主として第5頚髄から第1胸髄レベルの前角細胞の軸索が切断されたと考えられる[10)]．そこで，第5，第6，第7頚髄（以下 C5, C6, C7 とす）をパラフィン包埋し，8 μm 厚連続切片を作製，80 μm おき計10枚に Klüver-Barrera 染色を行なった．対照例として，本症例の前角細胞および前後根の定量的検討に用いた切断例とほぼ同じ年齢で，臨床病理学的に脊髄には有意な異常がないとみなされた4症例（age range: 56～59才，平均57.5才）を用い，同レベルの頚髄を同様に固定，包埋，染色した．切断例および対照例のそれぞれの染色切片は，金光[3)]，Kanemitsu, Ikuta[11)] および Oyanagi et al.[5)] の方法にしたがって，脊髄灰白質を Rexed[12)13)] Ⅰ-Ⅳ層（後角），Ⅴ-Ⅷ層（中間帯），Ⅸ層（前角）の3つに区分し（**Fig. 1-a, 1-b**），切断例は両側，対照例は左側のⅤ-Ⅷ層を1,000倍油浸下で顕微鏡観察し，明瞭な核小体を有する神経細胞の胞体の断面積を描画装置と画像解析装置によって[9)14)]定量的に検索した．またこれらの切片を用いて，同様に描画装置と画像解析装置によりⅤ-Ⅷ層とⅨ層の横断面積も計測した．

Ⅴ-Ⅷ層の神経細胞は大きさ 100 μm^2 ごとに度数分布を求め，表に示した（**Table 2**）．さらに，光顕下での神経細胞体の断面積の実態を表現するために，小柳[15)]，Oyanagi et al.[4)5)] の方法に従い，縦軸を，細胞体断面積×n（細胞数）とし，これを求めて図示した．またすでに報告したⅨ層の神経細胞[9)]は断面積 200 μm^2 ごとに度数分布を求め，同様に表，グラフを作成した（**Table 3, Fig. 3**）．

結果

脊髄灰白質の横断面積は，中間帯（Ⅴ-Ⅷ層），前角（Ⅸ層）とも，C5, 6, 7のいずれのレベルでも，切断側および非切断側でも減少していた（**Table 1, Fig. 1-b**）．

切断側中間帯では，神経細胞の総数は，C7 では対照例の67％にまで減少し，C5, 6 でも減少傾向を示してい

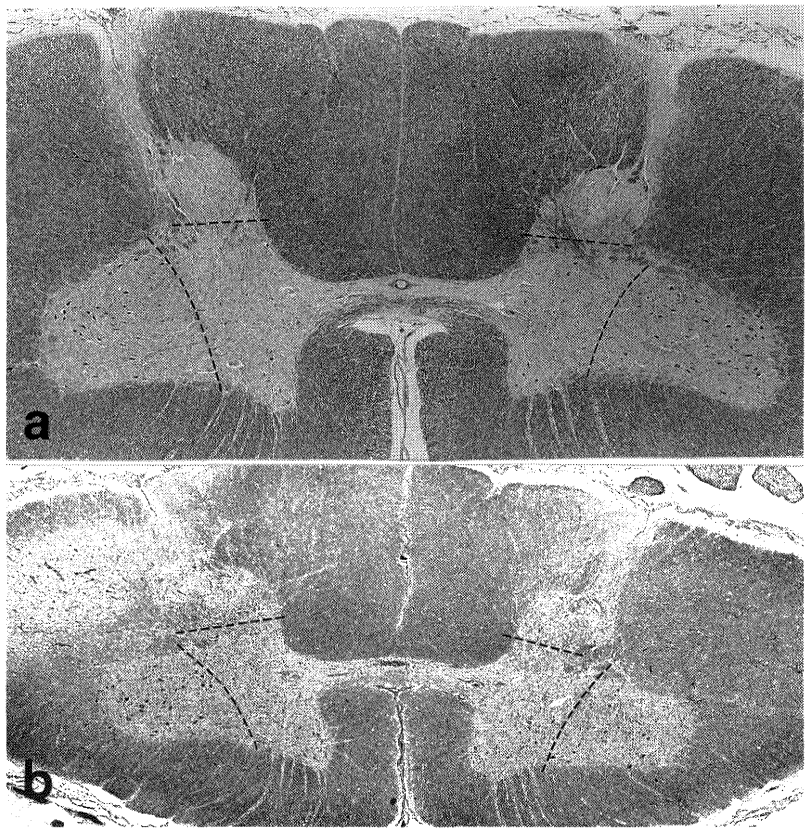

Fig. 1 The gray matter of cervical cord was divided into 3 areas which were Rexed's laminae I to Ⅳ (posterior horn), Ⅴ to Ⅷ (intermediate zone) and lamina Ⅸ (anterior horn) in a control subject (a) and in the present patient (b). The sectional area of the anterior horn was markedly reduced, and those of the intermediate zones were mildly decreased on both sides in the present patient (b).
7th cervical cord. KB preparation, ×13.2

Table 1 Sectional areas of cervical gray matter in Rexed's laminae Ⅴ to Ⅷ and lamina Ⅸ and number of neurons in each portion. The unit of sectional area is "mm^2".

		Sectional area			Number of neurons		
		Control subjects	Present patient		Control subjects	Present patient	
		(n=4) Av.±S.D.	Rt. Amputation side	Lt. Spared side	(n=4) Av.±S.D.	Rt. Amputation side	Lt. Spared side
Rexed's	C5	2.807±0.480	1.928	1.923	585±185	505	518
laminae Ⅴ-Ⅷ	C6	2.820±0.362	1.982	2.101	576±185	489	589
(Intermediate zone)	C7	2.300±0.464	1.662	1.845	526± 97	355	490
Rexed's	C5	2.397±0.189	2.098	1.694	138± 40	110	123
lamina Ⅸ	C6	2.399±0.337	1.981	1.733	130± 31	101	116
(Aterior horn)	C7	2.081±0.395	1.504	1.514	141± 52	58	106

Table 2 Number of neurons in Rexed's laminae Ⅴ to Ⅷ in 100 μm^2 increments.

Area	C5			C6			C7		
	Control subjects	Present patient		Control subjects	Present patient		Control subjects	Present patient	
	(n = 4) Av.±S.D.	Rt. Amputation side	Lt. Spared side	(n = 4) Av.±S.D.	Rt. Amputation side	Lt. Spared side	(n = 4) Av.±S.D.	Rt. Amputation side	Lt. Spared side
0～ 100	156.8±13.9	109	119	131.3±16.2	125	164	142.3±57.9	124	161
～ 200	244.8±77.6	265	284	236.0±50.7	234	267	207.3±44.9	158	219
～ 300	95.3±40.2	88	70	99.8±43.9	78	89	89.5±47.0	46	70
～ 400	40.5±22.3	22	20	48.5±30.4	25	31	46.3±28.9	12	21
～ 500	21.3±14.7	6	11	20.8±14.7	12	11	21.0±17.1	4	7
～ 600	8.5± 7.3	3	6	13.8±11.9	6	10	6.0± 3.4	1	5
～ 700	7.0± 6.4	2	1	8.3± 5.5	2	6	5.5± 4.8	2	1
～ 800	3.0± 4.8	4	1	9.5±12.4	2	3	1.3± 2.5	0	0
～ 900	2.8± 2.5	1	3	4.3± 5.4	1	1	2.8± 3.1	0	1
～1000	1.0± 0.8	0	1	0.8± 1.0	0	3	1.0± 1.4	2	2
～1100	1.5± 1.7	1	1	1.5± 1.0	2	0	0.3± 0.5	3	1
～1200	1.3± 1.3	1	1	0.5± 0.6	2	1	1.0± 1.2	1	1
～1300	0.3± 0.5	2	0	0.3± 0.5	0	2	0.8± 1.0	2	0
～1400	0.0± 0.0	0	0	0.0± 0.0	0	1	0.0± 0.0	0	1
～1500	0.3± 0.5	0	0	0.5± 1.0	0	0	0.8± 1.0	0	0
～1600	0.3± 0.5	1	0	0.0± 0.0	0	0	0.0± 0.0	0	0
～1700	0.3± 0.5	0	0	0.0± 0.0	0	0	0.0± 0.0	0	0
～1800	0.0± 0.0	0	0	0.3± 0.5	0	0	0.0± 0.0	0	0
～1900	0.0± 0.0	0	0	0.3± 0.5	0	0	0.0± 0.0	0	0
～2000	0.3± 0.5	0	0	0.0± 0.0	0	0	0.0± 0.0	0	0

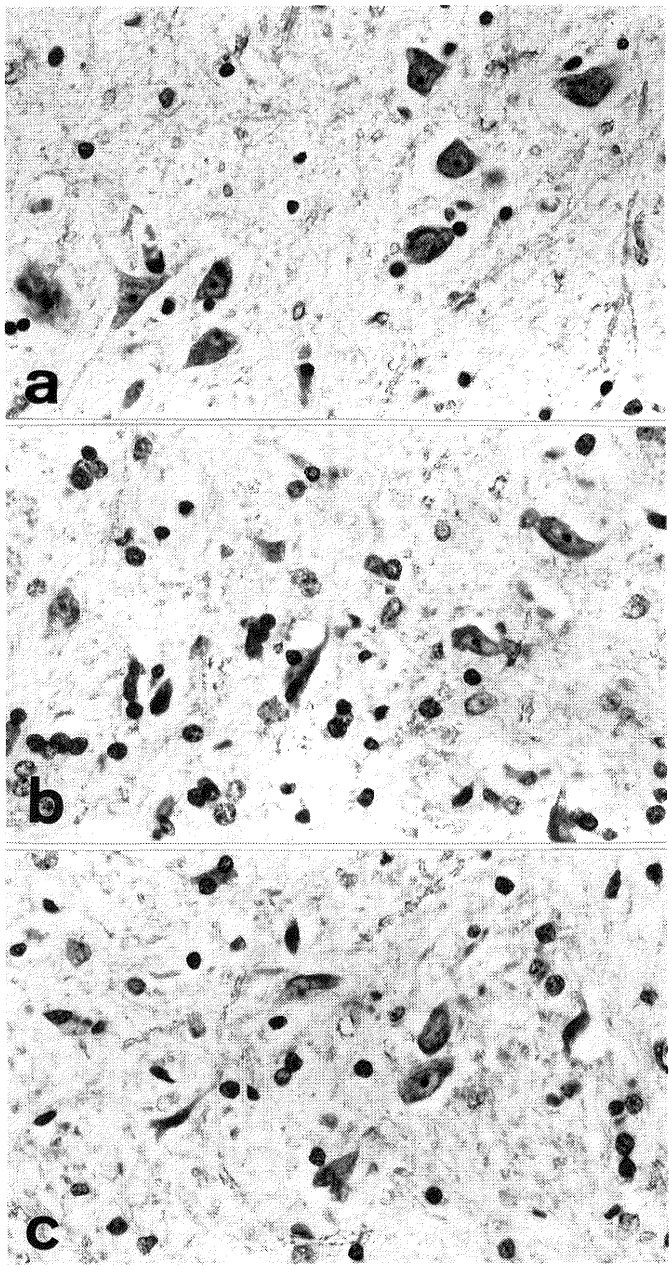

Fig. 2 The neurons in the intermediate zone appeared to be shrunken not only on the amputation side (c) but also on the spared side (b) as compared with a control subject (a).

7th cervical cord. KB preparation, ×380

た（**Table 1, Fig. 2-c**）．すなわち，C7 では細胞体断面積 900 μm^2 以下の神経細胞の数，C6 では 300 から 800 μm^2 までの神経細胞数，C5 では 300 から 600 μm^2 の神経細胞数が明らかに減少していた．（**Fig. 2-c, Fig. 3**）．ところが，非切断側の中間帯でも，C5，6，7 のレベルとも細胞体断面積 400 から 800 μm^2 の神経細胞の数が減少していた．中間帯神経細胞減少の程度は，C7 切断側で最も著明であった（**Fig. 2-b, Fig. 3**）．

1,000 μm^2 以上の大型の神経細胞数は，切断側，非切断側とも対照例と比較し，明らかな減少はみられなかった（**Fig. 3**）．

考　　察

肢切断または末梢神経切断の実験例，およびヒト四肢切断例における前・後根，後根神経節の変化は，現在までに数多く報告されている．とくにヒト下肢切断15年後の観察で前角細胞の変性を示した例[16]や，前角細胞の定量的検討がなされた例[17)18]がある．しかし，脊髄中間帯神経細胞の変化についての報告はこれまでみられない．

本症例の脊髄中間帯では，切断側では C5，6，7 レベルとも細胞体断面積 300～900 μm^2 の中等大神経細胞が減少し，非切断側でも切断側と同様に中等大神経細胞が減少していた．細胞体断面積 1,000 μm^2 以上の大型神経細胞には，明らかな減少はみられなかった（**Fig. 3**）．

本症例では，切断側・非切断側ともに脊髄中間帯・前角の断面積が減少していた（**Table 1**）．それは，切断側では，軸索切断による前角細胞の脱落や萎縮，また樹状突起の萎縮，中間帯神経細胞脱落のためと考えられた．一方非切断側では，中間帯神経細胞の脱落と併せて，皮質脊髄路のワーラー変性，および切断側からの交連線維[19)20]や切断側の前角細胞から対側へ伸びる樹状突起[21]の変性による可能性が考えられた．

本症例における錐体路のワーラー変性と左脊髄神経細胞の変性の関連については，錐体路ワーラー変性の際，transneuronal に前角細胞に萎縮を生じたとの報告例がある[22]が，金光[3]，Kanemitsu，Ikuta[11]は大脳半球摘除術後の長期経過例で，一側の皮質脊髄路が完全に消失しても，脊髄灰白質では，全ての神経細胞に減少や萎縮はみられなかったことを報告している．これに基づけば，本症例でも，左非切断側における前角と中間帯の神経細胞の数と大きさには，皮質脊髄路のワーラー変性の影響は否定し得るように考えられた．

頚髄灰白質の中間帯では，軸索が上位中枢へ投射する

Table 3 Number of neurons in Rexed's lamina IX in 200 μm^2 increments.

Area	C5			C6			C7		
	Control subjects	Present patient		Control subjects	Present patient		Control subjects	Present patient	
	(n = 4) Av.±S.D.	Rt. Amputation side	Lt. Spared side	(n = 4) Av.±S.D.	Rt. Amputation side	Lt. Spared side	(n = 4) Av.±S.D.	Rt. Amputation side	Lt. Spared side
0～200	14.5± 6.4	19	10	13.8± 5.6	28	19	22.3±12.7	12	32
～400	35.8±16.4	31	47	30.8±11.0	34	42	41.8±24.4	17	21
～600	29.0±13.0	19	23	21.0± 8.5	5	10	21.5±11.4	6	9
～800	16.3± 6.3	7	3	19.8± 6.9	10	12	14.5± 5.5	4	6
～1000	12.3± 3.3	11	8	10.3± 2.1	7	11	14.3± 5.0	9	7
～1200	7.8± 2.9	10	10	15.0± 2.6	14	12	8.3± 5.8	4	5
～1400	9.3± 1.7	8	7	7.8± 3.9	2	8	8.8± 4.5	3	8
～1600	5.0± 3.5	2	8	6.5± 4.5	1	0	4.8± 3.1	2	10
～1800	3.3± 1.0	3	2	3.3± 2.6	0	1	2.8± 3.5	0	3
～2000	2.8± 2.5	0	4	0.8± 1.5	0	1	1.0± 1.4	0	2
～2200	1.8± 1.0	0	0	0.8± 1.0	0	0	1.3± 2.5	1	3
～2400	0.3± 0.5	0	1	0.3± 0.5	0	0	0.0± 0.0	0	0
～2600	0.0± 0.0	0	0	0.3± 0.5	0	0	0.0± 0.0	0	0
～2800	0.0± 0.0	0	0	0.3± 0.5	0	0	0.0± 0.0	0	0

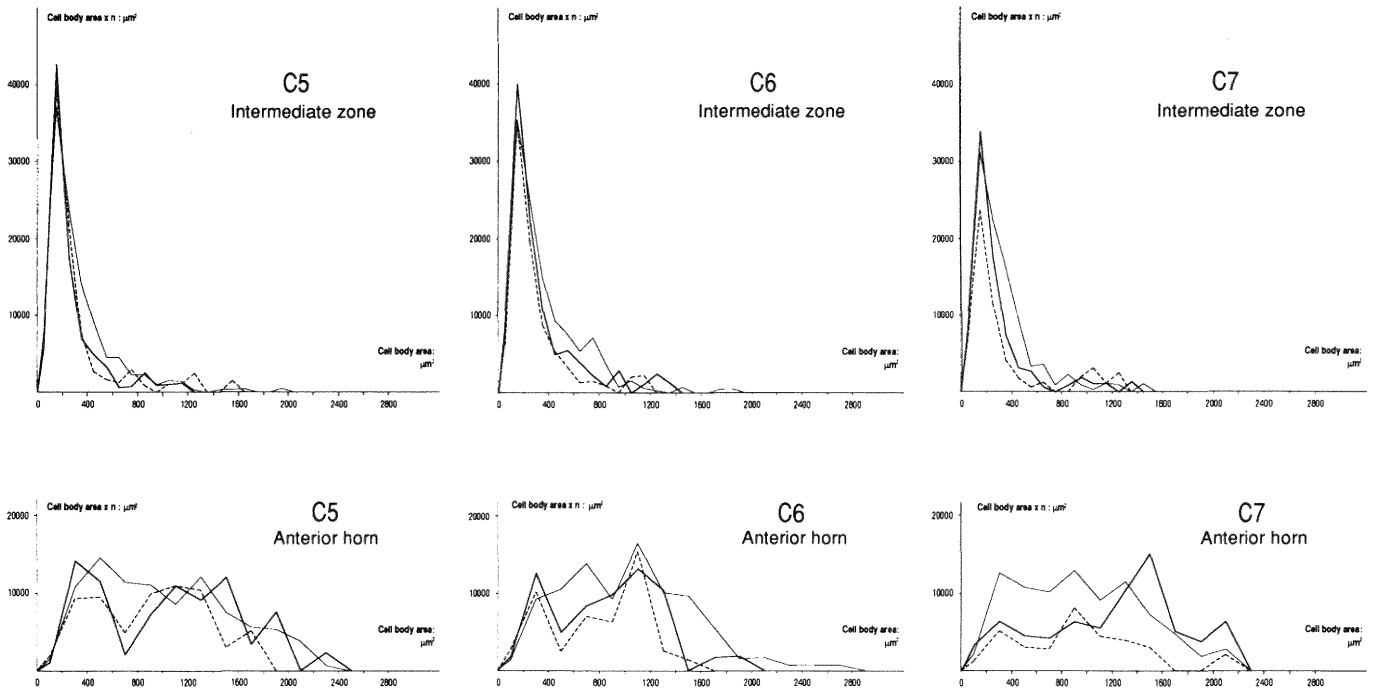

Fig. 3 Frequency distribution of "cell body areas × n (number of neurons)" of the neurons in the intermediate zone and anterior horn of the 5th, 6th and 7th cervical segments. In the intermediate zone, neurons with cell body areas less than 900 μm^2 at C7, of 300 to 800 μm^2 at C6, and 300 to 600 μm^2 at C5 were decreased in number on the right amputation side. On the left spared side, neurons with cell body areas of 400 to 800 μm^2 was decreased in number at C5, C6 and C7. The degree of decrease of the neurons in the intermediate zone was most severe at C7 on the amputation side.

The frequency distribution of "cell body area × n (number of neurons)" in the anterior horn was referred and modified from a papar in which we reported the quantitative data on the present patient[9].

——— : control subjects ━━━ : spared side ---------- : amputation side

脊髄視床路，脊髄小脳路などの上行路ニューロン[23)-25)]，数髄節にわたり，脊髄灰白質どうしを結ぶ脊髄固有ニューロン[19)26)27)]，および細胞体と軸索の投射領域が同じ脊髄節である介在ニューロン[19)]の存在が知られており，中間帯は，全体として脊髄における統合装置ととらえられている[1)-3)]．

上行路ニューロンおよび脊髄固有ニューロンの軸索は，脊髄白質を通過する[23)28)]が，本症例では，左側の皮質脊髄路を除き，脊髄白質には明らかな変性はみられなかった．このことは，本症例の脊髄視床路ニューロン，脊髄小脳路ニューロンおよび脊髄固有ニューロンには変性が及ばなかったことを示唆している．このことから，減少していた中等大神経細胞は介在ニューロンである可能性が最も考えられた．なお，中間帯大型神経細胞の一部は，脊髄小脳路ニューロン[25)]と考えられており，本症例の形態計測の結果とよく合致する．

中間帯の神経細胞には，後根からの入力を受け，前角細胞へ出力するものがあるという[23)]．本症例における，後根変性による二次的な中間帯神経細胞変性の可能性については，ネコまたはウサギにおいて，後根切断後でも前角細胞には形態学的[29)]にも，電気生理学的[30)]にも変化を来さず，また後根切断の際，求心性線維とシナプス結合をする spinocervical tract cell には萎縮を生じなかった[31)]と報告されている．すなわち中間帯神経細胞は，後根変性による transsynaptic degeneration は起こさないと考えられる．

介在ニューロンの軸索は前根に入らず，上腕切断による直接損傷は考えられない．したがって，上記の所見とこれまでの報告を総括すれば，本症例では，切断側前角細胞の原発性の変性（**Fig. 4-a**）によって介在ニューロンの retrograde transneuronal degeneration（**Fig. 4-b**）が惹起され，続いて左右の脊髄灰白質を結ぶ交連

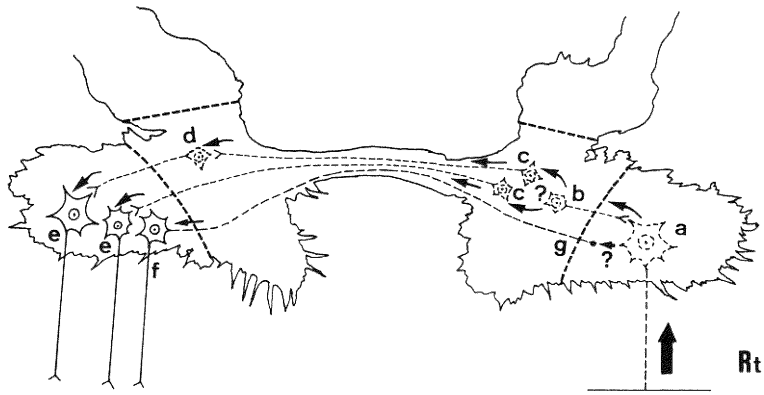

Fig. 4 A simple scheme on the possible pathomechanism in the cervical gray matter of the present patient. Retrograde transsynaptic degeneration occurs in the internuncial neurons (b) in the intermediate zone following degeneration of the anterior horn cells (a) caused by amputation. In addition, degeneration of the commissural neurons (c) in the intermediate zone may induce degeneration of the neurons in the intermediate zone (d) and the anterior horn cells (e) on the spared side. Moreover, a possibility of degeneration of the anterior horn cell (f) on the spared side by antegrade dendrite degeneration extended to the amputation side (g) was also suggested. However, the mechanism of transneuronal degeneration between the internuncial neurons in the intermediate zone on the amputation side, and degeneration occurred in the dendrite of contralateral anterior horn cell were quite unknown.

Thin dotted lines indicate the degenerated cell bodies and axons.

性の介在ニューロン[19)20)]が変性し（**Fig. 4-c**），対側の介在ニューロン（**Fig. 4-d**），前角細胞（**Fig. 4-e**）へも変性が進展したと考えられた．また，非切断側の前角細胞（**Fig. 4-f**）から切断側へ伸びた樹状突起[21)]の変性（**Fig. 4-g**）による進展機序も考えられた．

この際，中間帯神経細胞の減少の程度が，切断側より非切断側で軽度であったことは，非切断側の介在ニューロンの変化は切断側に引き続いて生じたものであることを示唆しているように思われた．

また中間帯神経細胞脱落の程度は，切断側・非切断側とも検索したレベルでは，C7 で最も強く，これは前角の所見と同一であった．このことは，中間帯は，前角の病変の程度と密接に関連するものであることと，上腕切断の際，有髄線維切断の割合が C7 がC5，C6 に比べ，より多かったことを示している．

本症例における前角および中間帯神経細胞の定量的検討により，ヒト四肢切断後長期経過すると，切断側前角細胞が変性，消失し，介在ニューロンには retrograde transsynaptic degeneration が及び，さらに非切断側の前角細胞にも，交連性の介在ニューロンの変性や前角細胞自身の樹状突起の変性による transneuronal degeneration が生じ得ることが強く示唆された（**Fig. 4**）．

ヒト，サルの中枢神経系における retrograde transneuronal degeneration は，後頭葉摘出術後の外側膝状体および視神経線維[32)33)]，ヒト後頭葉損傷後の視神経[34)]，またウサギ辺縁皮質損傷後の乳頭体内側核[35)]などで報告されている．

本研究により，脊髄灰白質の神経細胞にも retrograde transneuronal degeneration が生じ得ることが示された．このことは ALS 中間帯[4)5)]，Polio 後遅発性進行性筋萎縮症例[7)8)]においても同様に前角細胞から介在ニューロンに retrograde transneuronal degeneration が生じている可能性，さらに Polio 後の遅発する対側四肢麻痺は，対側の前角細胞に transneuronal degeneration が生じたことによる可能性，が考えられた．

しかしながら，特に **Fig. 4** で？マークで示したように，切断側中間帯の介在ニューロンや非切断側前角細胞の樹状突起に，具体的にどのような細胞接合によって transneuronal degeneration が生じ得るのかは全く不明と言わざるを得ない．今後の研究が待たれるところである．

稿を終えるにあたり，終始変わらぬご指導をいただきました恩師生田房弘教授に深謝いたします．また，直接御指導をいただきました当研究所脳疾患標本センターの小柳清光助教授に心から感謝いたします．さらに当部門の高橋　均助教授には貴重な御助言と励ましをいただき，また小林一雄，市川富夫，江川重公，高江京子，棚橋靖子，村山佳代子，鶴見純子，大田裕子，貝沼素子，丹田智恵子各氏には多大な技術的援助を受けました．ここに厚く御礼申し上げます．

参　考　文　献

1) **Réthelyi, M. and Szentágothai, J.**: Distribution and connection of afferent fibers in the spinal cord, In: Iggo, A. (ed.), Handbook of Sensory Physiology, **Vol II**, Somatosensory system, Springer, Berlin, 207～252, 1973.

2) **金光　晟**: 脊髄ニューロンの発生，神経進歩，**21**: 204～217, 1977.

3) **金光　晟**: 脊髄ニューロンを数える，神経進歩，**21**: 496～504, 1977.

4) **Oyanagi, K., Makifuchi, T. and Ikuta, F.**: A topographic and quantitative study of neurons in human spinal gray matter, with special reference to their changes in amyotrophic lateral sclerosis, Biomed. Res., **4**: 211～224, 1983.

5) **Oyanagi, K., Ikuta, F. and Horikawa, Y.**: Evidence for sequential degeneration of the neurons in the intermediate zone of the spinal cord in amyotrophic lateral sclerosis: a topographic and quantitative investigation, Acta Neuropathol., **77**: 343～349, 1989.

6) **平野朝雄**: ウイルスによる感染，平野朝雄著: 神経病理を学ぶ人のために，第2版，医学書院，東京，p303～319, 1986.

7) **Dalakas, M.C., Elder, G., Hallet, M., Ravits, J., Baker, M., Papadopoulos, N. and Sever, J.**: A long-term follow-up study of patients with post-poliomyelitis neuromuscular symptoms, N. Engl. J. Med., **314**: 959～963, 1986.

8) **長嶋淑子，辛島　仁，高橋良輔，桜井正樹，小森哲夫，田邊　等**: Polio 後遅発性進行性筋萎縮症（PPMA）の臨床的解析，臨床神経，**30**: 373～378, 1990.

9) **Suzuki, H., Oyanagi, K., Takahashi, H., Kono, M., Yokoyama, M. and Ikuta, F.**: A quantitative pathological investigation of the cervical

cord, roots and ganglia after long-term amputation of the unilateral upper arm, Acta Neuropathol., **85**: 666～674, 1993.

10) **Carpenter, M.B. and Sutin. J.**: Segmental and peripheral innervation, In: Carpenter, M.B. and Sutin, J. (eds.), Human Neuroanatomy, 8th edn., Williams and Wilkins, Baltimore, 178～208, 1983.

11) **Kanemitsu, A. and Ikuta, F.**: Etude quantitative des neurones dans la moelle cervicale chez un cas de l'hémisphérectomie cérébrale, Proc. Japan. Acad., **53**: 189～193, 1977.

12) **Rexed, B.**: The cytoarchitectonic organization of the spinal cord in the cat, J. Comp. Neurol. **96**: 415～495, 1952.

13) **Rexed, B.**: A cytoarchitectonic atlas of the spinal cord in the cat, J. Comp. Neurol., **100**: 297～379, 1954.

14) **Oyanagi, K. and Ikuta, F.**: A morphometric reevaluation of Huntinton's chorea with special reference to the large neurons in the neostriatum, Clin. Neuropathol., **6**: 71～79, 1987.

15) **小柳清光**: 筋萎縮性側索硬化症の脊髄灰白質における神経細胞核の大きさとその局在についての計測, 神経進歩, **24**: 1212～1224, 1980.

16) **Dreschfeld, J.**: On the change in the spinal cord after amputation of limbs, J. Anat., **14**: 424～431, 1880.

17) **Barron, K.D., Cova, J., Scheibly, M.E. and Kohberger, R.**: Morphometric measurements and RNA content of axotomized feline cervical motoneurons, J. Neurocytol., **11**: 707～720, 1982.

18) **Kawamura, Y. and Dyck, P.J.**: Permanent axotomy by amputation results in loss of motor neurons in man, J. Neuropathol. Exp. Neurol., **40**: 658～666, 1981.

19) **Jankowska, E. and Lundberg, A.(山下勝幸訳)**: 脊髄の介在ニューロン, 神経進歩, **26**:614～622, 1982.

20) **Sugiuchi, Y., Kakei, S. and Shinoda, Y.**: Spinal commissural neuron mediating vestibular input to neck motoneurons in the cat upper cervical spinal cord, Neurosci. Lett., **145**: 221～224, 1992.

21) **Light, A.R. and Metz, C.B.**: The morphology of the spinal cord efferent and afferent neurons contributing to the ventral roots of the cat, J. Comp. Neurol., **179**: 510～515, 1978.

22) **Qiu, Y., Wada, Y., Otomo, E. and Tsukagoshi, H.**: Morphometric study of cervical anterior horn cells and pyramidal tracts in medulla oblongata and the spinal cord in patients with cerebrovascular diseases, J. Neurol. Sci., **102**: 137～143, 1991.

23) **Carpenter, M.B. and Sutin, J.**: Spinal cord: gross anatomy and internal structure, In: Carpenter, M.B. and Sutin, J. (eds), Human Neuroanatomy, 8th edn., Williams and Wilkins, Baltimore, 232～264, 1983.

24) **Trevino, D.L. and Carstens, E.**: Confirmation of the location of spinothalamic neurons in the cat and monkey by retrograde transport of hoarseradish peroxidase, Brain Res., **98**: 177～182, 1975.

25) **松下松雄**: 新しい脊髄小脳路系—その起始細胞と局在投射—, 神経進歩, **26**: 1212～1224, 1982.

26) **Barbara, J.M.**: Propriospinal and supraspinal projections to the motor nuclei in the cat spinal cord, J. Comp. Neurol., **144**: 475～500, 1972.

27) **Matsushita, M., Ikeda, M. and Hosoya, Y.**: The location of spinal neurons with long descending axons (long descending propriospinal tract neurons) in the cat: a study with the horseradish peroxidase technique), J. Comp. Neurol., **184**: 63～80, 1979.

28) **Kusuma, A. and ten Donkelaar. H.J.**: Propriospinal fibers interconnecting the spinal enlargements in some quadrupedal reptiles, J. Comp. Neurol., **193**: 871～891, 1980.

29) **Cook, H.W., Walker, J.H. and Barr, M.L.**: A cytological study of transneuronal atrophy in the cat and rabbit, J. Comp. Neurol., **94**: 267～291, 1951.

30) **Kuno, M., Miyata, Y. and Muños-Martinez, E.J.**: Differential reaction of fast and slow α-motoneurons to axotomy, J. Physiol., **240**: 725～739, 1974.

31) **Sedivec, M.J., Capowski, J.J. and Mendell, L.H.**: Morphology of HRP-injected spinocervical

tract neurons: effect of dorsal rhizotomy, J. Neurosci., **6**:661～672, 1986.

32) **Beatty, R.M., Sadun, A.A., Smith, L.E.H., Vonsattel, J.P. and Richardson, E.P.**: Direct demonstration of transsynaptic degeneration in the human visual system: a comparison of retrograde and anterograde changes, J. Neurol. Neurosurg. Psychiat., **45**: 143～146, 1982.

33) **Van Buren, J.M.**: Trans-synaptic retrograde degeneration in the visual system of primates, J. Neurol. Neurosurg. Psychiat., **26**: 402～409, 1963.

34) **Haddock, J.N. and Berlin, L.**: Transsynaptic degeneration in the visual system, report of a case, Arch. Neurol. Psychiat., **64**: 66～73, 1950.

35) **Bleier, R.**: Retrograde transsynaptic cellular degeneration in mammillary and ventral tegmental nuclei following limbic decortication in rabbits of various ages, Brain Res., **15**: 365～393, 1969.

（平成5年7月16日受付）