S., Murakami, S., Fujita, J., Onishi, E., Ando, T., Yoshida, I. and Okayama, H.: Structure and organization of the hepatitis C virus genome isolated from human carriers. J. Virol., **65**: 1105～1113, 1991.

3) ウイルス肝炎の腹腔鏡所見
――特にC型肝炎の臨床病理学的検討

済生会三条病院消化器科 渡辺 俊明
同 内科 斉藤 公人・上原 兼宗
捧 博輝・捧 彰
重原 秀樹・松岡 東明
清水 三郎
新潟県立坂町病院内科 樋口 庄市・鈴木 雄
二宮 裕・浅野 良三
野沢 幸雄
新潟大学医学部第三内科 上村 朝輝

Peritoneoscopical Findings of Viral Hepatitis

Toshiaki WATANABE

Department of Gastroenterology, Saiseikai Sanjo Hospital

Kimihito SAITOU, Kenshu UEHARA, Hiroki SASAGE, Akira SASAGE, Hideki SHIGEHARA, Akio MATSUOKA and Saburo SHIMIZU

Department of Internal Medicine, Saiseikai Sanjo Hospital

Shoichi HIGUCHI, Takeshi SUZUKI, Yutaka NINOMIYA, Ryozo ASANO and Yukio NOZAWA

Department of Internal Medicine, Niigata Prifectual Sakamachi Hospital

Tomoteru KAMIMURA

Third Department of Internal Medicine, Niigata University School of Medicine

Clinicopathological characteristics of type C hepatitis were investigated, and the following conclusion was drawn:

Reprint requests to: Toshiaki WATANABE, Department of Gastroenterology, Saiseikai Sanjo Hospital, Ohnohata 6-18, Sanjo City, 955, JAPAN.

別刷請求先: 〒955 三条市大野畑6番18号
済生会三条病院消化器科 渡辺俊明

1. Acute hepatitis: In about half of patients with acute type C hepatitis, the course was prolonged and the condition developed into chronic hepatitis. With the evolution of the chronic condition, histological findings of chronic hepatitis, i.e., fibrosis and cell infiltration of the portal tract, began to appear about 6 months after onset of acute type C hepatitis.

2. Chronic hepatitis: Chronic type C hepatitis progressed more slowly than chronic type B hepatitis in many patients. The peritoneoscopical findings of many patients included coarse changes on the liver surface, such as localized hemorrhagic fleck-like reddish markings and undulations. Furthermore, several patients showed marked differences in changes on the liver surface between sites.

3. Liver cirrhosis: The site-related differences in changes on the liver surface were more marked in type C than in type B liver cirrhosis, as in chronic hepatitis, and regeneration tended to be poor in cases with type C.

4. Hepatocellular carcinoma (HCC): The number of patients with type C HCC, at which the liver surface is relatively smooth and no liver cirrhosis has been established, was larger than in type B patients.

Key words: peritoneoscopy, type C hepatitis, acute hepatitis, chronic hepatitis, liver cirrhosis
腹腔鏡，C型肝炎，急性肝炎，慢性肝炎，肝硬変

はじめに

ウィルス肝炎の各種病態における腹腔鏡所見および組織所見について概説し，特にC型肝炎の形態学的特徴像を中心に検討を加えた．

1. 急性肝炎

急性肝炎の極期には肝臓は全体に赤色調を帯び腫大し，肝表在血管やリンパ管の著しい増生がみられ，肝小葉紋理は消失することが多い．このような所見を腹腔鏡的には大赤色肝と称するが，かかる所見は急性肝炎極期の限られた期間にのみ観察され，臨床所見の改善にともない速やかに消褪する．一方，急性肝炎極期の組織所見では，肝小葉内に種々の程度の肝細胞の変性や壊死がみられ，また類洞内にも小円形細胞の浸潤や Kupffer 細胞の動員などの炎症反応が認められる．

急性肝炎の急性期の腹腔鏡所見のみからA型，B型，その大部分がC型である非A非B型を鑑別することは困難であるが，肝生検組織所見を各型にわけて比較してみると，非A非B型ではA型，B型に比して肝細胞の巣状壊死や胆汁うっ滞の程度が弱い，あるいは門脈域の胆管変性の出現頻度が高いなどの傾向が認められる[1]．しかしA型肝炎やB型肝炎では血清学的診断法が確立されており，しかも慢性肝炎に移行することはないため，A型およびB型急性肝炎で腹腔鏡検査や肝生検などの形態学的検査を行う必要性はほとんどなくなりつつある．これに対して，非A非B型急性肝炎では，輸血後例，非輸血後例ともに約半数の症例が経過の遷延を示し，さらに反復肝生検により組織学的転帰を確認できた症例の検討では，一部の症例で非特異性反応性肝炎へと改善を示すが，約半数は慢性肝炎へ移行する[2]．したがって非A非B型急性肝炎で経過が遷延した場合には慢性肝炎へ移行しているか否かあるいは急性肝炎の所見が遷延した，いわゆる持続性肝炎の状態であるのかなどを形態学的に検索することは重要であると考えられる．

C型肝炎が大部分を占める非A非B型輸血後肝炎が経過の遷延を示した場合，組織学的にはいつごろから慢性肝炎に移行するのかを明らかにする目的で，発症から2年以内に肝生検が施行された症例について，発症から肝生検までの時期により，2カ月以内，2～6カ月，6～12カ月，12～24カ月の4群にわけて組織所見を検討してみると，**図1**に示すように，発症から2カ月以内の症例では，全例，肝実質内の炎症・壊死が主体の典型的な急性肝炎の像を示したが，発症後2～6カ月の臨床的に transaminase が遷延し始める頃には，まだかなりの実質障害の所見が持続しつつ門脈域の細胞浸潤などもみら

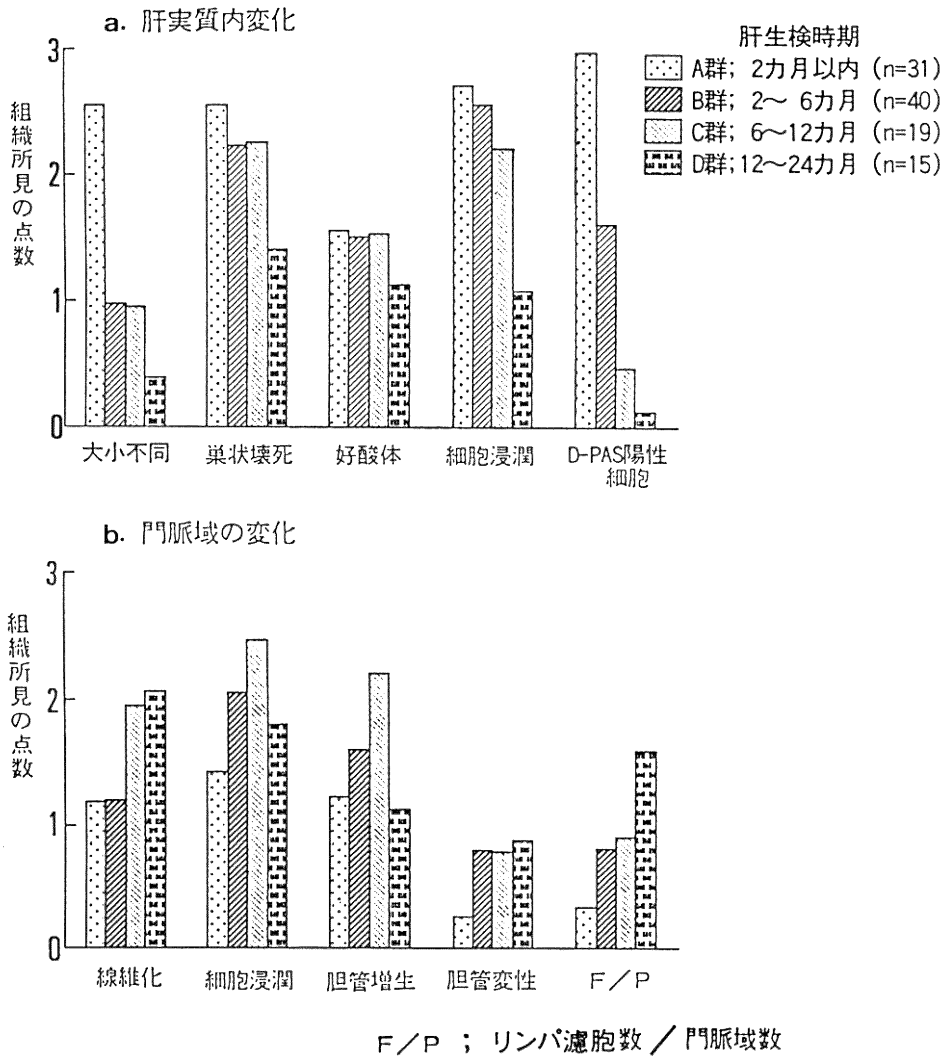

図 1　輸血後肝炎の肝生検時期と組織所見

れるようになり，さらに6～12カ月頃では門脈域の線維化の程度も強くなる．一方，発症からの時期が経過するにつれて，門脈域のリンパ濾胞の出現頻度も高くなる[2]．したがって，C型輸血後肝炎では発症から6カ月経過した頃から，門脈域にリンパ濾胞の形成などをともなって線維化や細胞浸潤など慢性肝炎としての組織像を呈してくるものと考えられる．

また急性期の肝生検組織所見よりC型輸血後肝炎の遷延化，あるいは慢性化を予測しうるかどうかを検討する目的で，発症から2カ月以内に肝生検が施行された症例について，その後の経過により経過遷延例と非遷延例に分けて組織所見を検討した結果では，図 2 に示すように，経過遷延例では非遷延例に比して，実質内の壊死や細胞浸潤などの炎症反応が強く，門脈域の細胞浸潤や胆管増生の強い傾向が認められるが[2]，これらの差は基本的には程度の差であるものの，質的な差ではなく，急性期の肝組織変化からその予後を推定することは困難であるものと考えられる．

2. 慢 性 肝 炎

慢性肝炎の肝表面像は肝組織病変の経過に対応して種々の段階の所見を呈する．慢性肝炎から肝硬変に至る過程

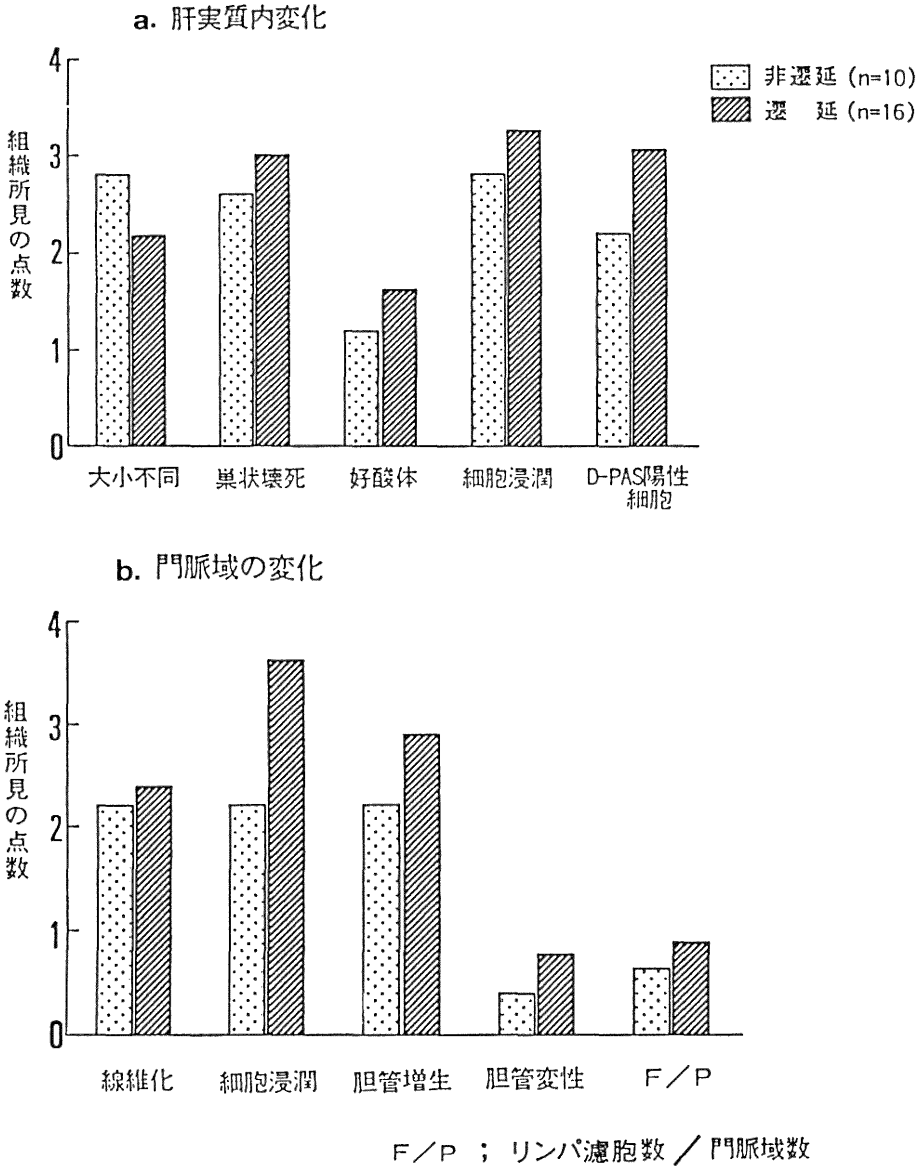

図 2　輸血後肝炎の急性期組織所見—遷延例，非遷延例の比較

の腹腔鏡所見は従来より Kalk の分類としてまとめられており，慢性肝炎の初期像である大白色肝から大斑紋肝，大斑紋結節肝を経て，結節肝，萎縮性肝硬変に進展するとされている[3]．

大白色肝と呼ばれる時期の肝臓は，肝表面に比較的規則正しい白班ないしそれらが相互に連絡した白色紋理が観察でき，全体に白色調を呈する．この白色紋理は肝被膜直下の門脈域の線維化に対応した所見である．慢性肝炎が進展すると大白色肝の肝表面に小円形斑紋とよばれる平坦な暗赤色調の区域化を生じ，全体に斑紋状を呈するようになる．この時期の肝表面所見を大斑紋肝と呼ぶ．小円形斑紋は組織学的には再生した肝細胞の集魂に対応した所見であり，斑紋部分は慢性肝炎の進展にともない次第に隆起して，発赤の強い再生結節（斑紋結節）を生

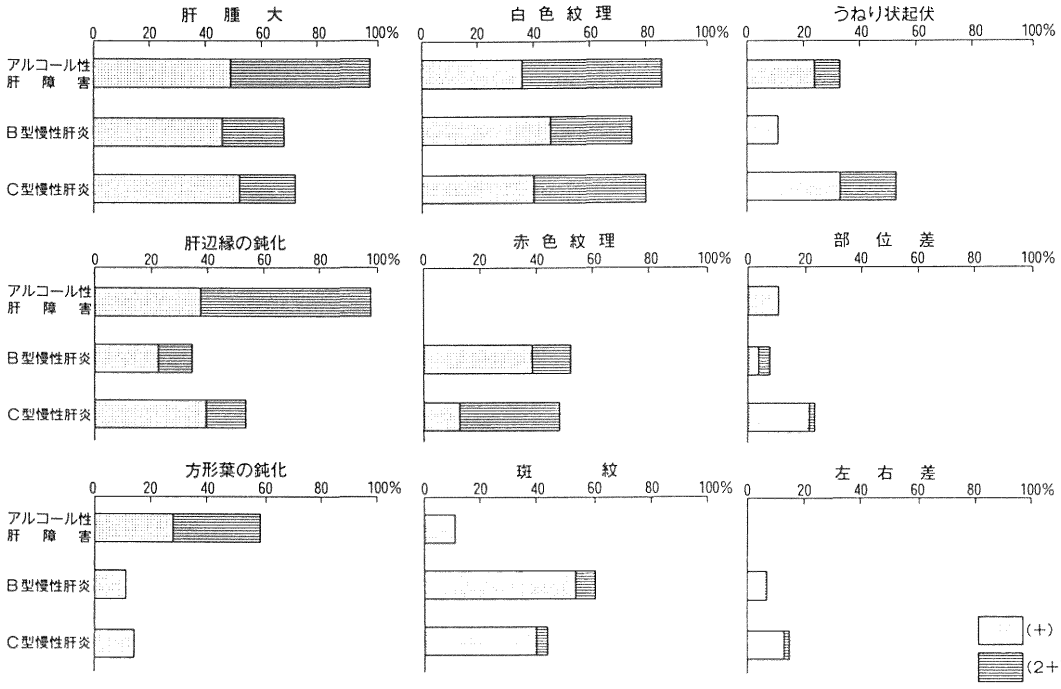

図 3　慢性肝炎例の腹腔鏡所見の比較

ずる．このような斑紋結節肝の時期を経て，さらに斑紋結節は隆起の程度を増し最終的には肝硬変の結節へと移行する．

一方，このような慢性肝炎から肝硬変に進展する過程の肝表面に，赤色紋理と呼ばれる鮮紅色の点状ないし網目状模様がしばしば観察されることがある．肝表面の赤色紋理は，組織学的には門脈域周囲の広範な肝細胞壊死に対応した所見であり，このような紋理を認める症例は，組織所見で慢性肝炎活動性を示すことが多く，しかも比較的短期間に肝硬変に進展する例が多い．したがって肝表面の赤色紋理は慢性肝炎の活動性と進行性を示唆する重要な所見とされている[4]．

慢性肝炎の腹腔鏡所見をアルコール性肝障害例を対象にB型とC型に分けて比較してみると，**図 3** に示すように，肝腫大や辺縁の鈍化，白色紋理の出現頻度などには明らかな差はみられない．また赤色紋理に関しても，その出現頻度にはB型とC型で明らかな差はみられないが，その形状は，B型慢性肝炎では均一で，肝表面に比較的規則正しく分布する症例が多い傾向にあるのに対し，C型慢性肝炎では，肝表面の一部に限局して観察される例が多く，しかも肝被膜下に出血したような粗大な出血斑型を呈する症例の多い傾向にある[5]．

またC型慢性肝炎では，肝表面に肝小葉の大きさをはるかに超えた粗大なうねり状ないしは波状の起伏性変化のみられる頻度も高い傾向にあり，さらに右葉と左葉で進展度の異なる症例もしばしば経験される．したがってC型慢性肝炎ではB型慢性肝炎に比して，赤色紋理を含め，肝小葉の単位を超えた粗大な変化が肝表面に出現する頻度が高く，また同一症例においても部位による差の大きな症例が多い傾向にあるものと考えられる[6]．

また肝生検組織所見をB型とC型で比較してみると，門脈域の線維化や細胞浸潤，その周囲の piecemeal necrosis，肝実質内の炎症壊死などには明らかな差はみられないが，門脈域の胆管変性やリンパ濾胞の出現頻度はC型でより高い傾向にあり，C型肝炎の形態学的特徴の一つと考えられる[7]．

一方，経時的に肝表面所見および組織所見の推移を観察しえた症例をB型とC型にわけて比較してみると，**図 4** に示すように，B型では比較的短期間に肝硬変へ進展する症例が多いのに対し，C型では10年以上も肝表面所見に変化のみられない症例やB型に比して比較的緩徐に進展する症例の多い傾向がみられる．しかしこの背景に

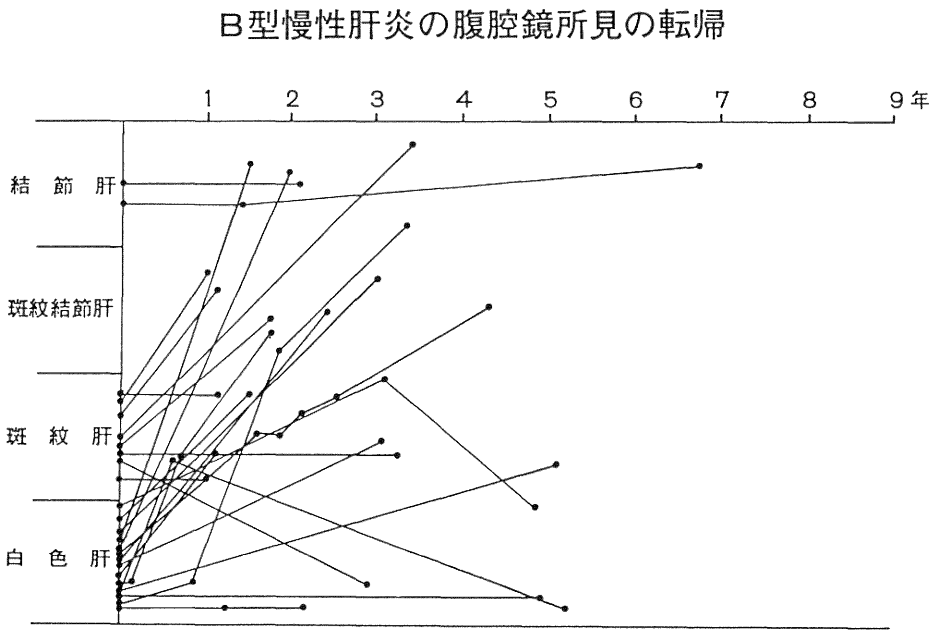

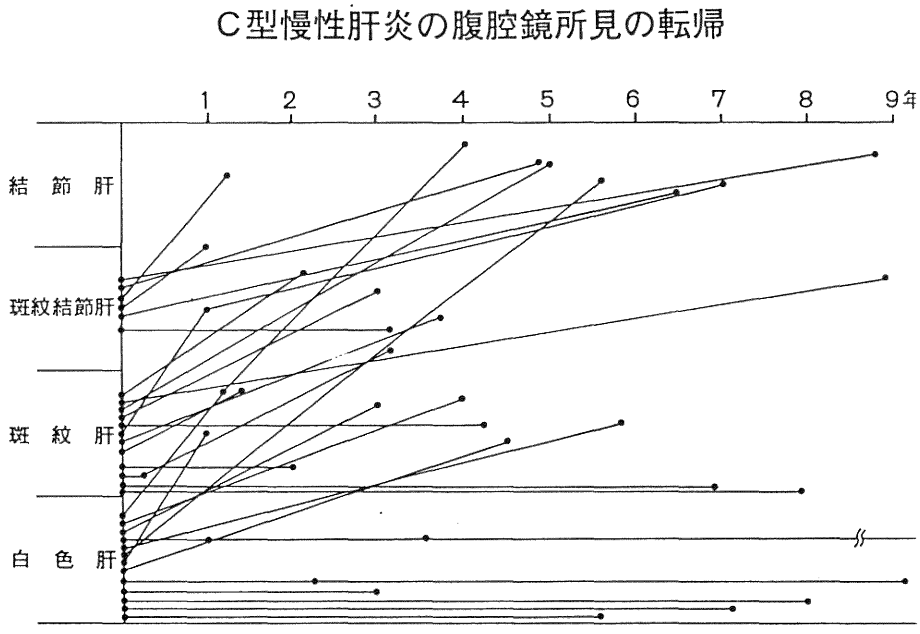

図 4 慢性肝炎例の腹腔鏡所見の転帰

は，B型肝炎では従来より一般肝機能検査の他に，各種ウイルスマーカーが確立されており，C型肝炎に比して比較的きめ細かな経過観察がなされやすい，あるいはB型ではインターフェロン療法などを施行されている症例が多く，治療効果の判定を目的とした肝生検が行われ易いなどの要因もあり，これらの結果は慢性B型，C型肝炎の自然経過を正確に反映にしているものとはいいがたいが，他の施設の報告でもほぼ同様の指摘がなされている[7]．

3．肝　硬　変

完成された肝硬変では，肝表面に半球状ないしは球状に隆起した結節とその周囲の結合織性間質（隔壁）からなる陥凹がみられ，かかる腹腔鏡所見を結節肝と呼称する．肝硬変は種々の肝疾患の終末像であり，結節の大きさ，色調，結節の分布状態，間質（隔壁）の幅などの腹腔鏡所見は成因によりそれぞれの特徴がある．すなわち肝炎ウイルスによる慢性肝炎から進展した肝硬変では，中～大結節性で間質の巾が狭い結節肝を呈する例が多いが，アルコール性や脂肪性肝硬変では，小結節性，時には微細顆粒状の結節を形成することが多く，Wilson 病などでは逆に青銅色を帯びた粗大な結節を形成する傾向にある[8]．

B型肝硬変とC型肝硬変の腹腔鏡所見を比較してみると，肝硬変へ進展した場合でも，C型では粗大な溝状陥凹がみられたり，限局性の瘢痕形成を認めたりする例が多く，慢性肝炎と同様にB型に比して部位による差の著しい肝表面所見を呈する症例が多い傾向にある．またC型肝硬変では，B型に比して再生結節の隆起の程度が低く，肝全体の再生が乏しい傾向にあることも特徴の一つとして指摘されている[9]．

4．肝　　癌

さらに臨床的には慢性肝疾患の予後に最も重要な影響をおよぼす肝癌の合併について，C型ではB型に比して経過中，肝癌を合併する頻度の高いことが指摘されている[10]．一般に肝癌に対して腹腔鏡検査が適応となることは少なく，多数例についてはまとめていないが，C型ではB型に比して比較的肝表面が平滑なすなわち肝硬変に至らない慢性肝炎の時期より，肝癌の併発がみられる頻度の高い傾向にあり[11]，慢性肝疾患例の臨床経過を観察する上で，注意を要するものと考えられる．

5．ま　と　め

1）急性肝炎；C型は約半数が経過の遷延，慢性肝炎への移行を示し，組織学的には発症から6カ月目頃から門脈域にリンパ濾胞の形成などを伴い，線維化や細胞浸潤など慢性肝炎としての所見がみられるようになる．

2）慢性肝炎；C型はB型に比して緩徐に進展する例が多く，腹腔鏡所見では限局性の出血斑型赤色紋理やうねり状起伏など粗大な変化や部位差の著しい症例が多い．

3）肝硬変；C型はB型に比して部位差が著しく再生の悪い傾向にある．

4）肝癌；C型はB型に比して肝表面が比較的平滑な，すなわち肝硬変に至らない時期より，肝癌の併発がみられる例が多い．

以上のような腹腔鏡所見および組織所見におけるB型肝炎とC型肝炎の病理形態学的差異は，おそらく起因ウイルスの病態生理学的な性状の差によるものと推定されるが，このような点に関しては，今後の解明が期待される．

最後にC型肝炎では，B型肝炎に比して肝表面に肝小葉の単位をはるかに超えた粗大な変化が出現する頻度が高く，また同一症例においても部位による差が大きい傾向にあるため，個々の症例における病態の把握には肝生検組織所見のみならず，腹腔鏡による肝表面の観察が重要であることを強調したい．

参　考　文　献

1）**上村朝輝，渡辺俊明**：非A非B型肝炎．臨床的特徴と転帰（B型肝炎との比較）．市田文弘編，“消化器病セミナー　32．肝炎　—最新の知見—”，p 119～131，へるす出版，東京，1988．

2）**上村朝輝，渡辺俊明，宮島　透，他**：非A非B型肝炎の長期予後に関する検討．犬山シンポジウム記録刊行会編，第16回　犬山シンポジウム　非A非B型肝炎の新しい展開　—C型肝炎とE型肝炎．p 9～17，中外医学社，東京，1990．

3）**Kalk, H. and Wildhirt, E.**：Lehrbuch und Atlas der Laparoskopie und Leberpunktion．Thieme, Stuttgurt, 1962．

4）**川村　正，渡辺俊明**：肝表面の赤色紋理．市田文弘監修．腹腔鏡検査アトラス　手技と肝臓病診断，p．73～80，国際医書出版，東京，1990．

5）**渡辺俊明，鈴木　雄，竹田徹朗，他**：常習飲酒家の慢性肝炎．消化器内視鏡，**4**：63～73，1992．

6) **渡辺俊明，上村朝輝**：第46回日本消化器内視鏡学会総会シンポジウム「ウイルス学的観点よりみた慢性肝疾患の腹腔鏡」，C型慢性肝炎の臨床病理学的検討．Gastroenterol Endosc (in press)．1993．
7) **上村朝輝，樋口庄市，渡辺俊明，他**：非A非B型慢性肝炎の転帰に関する検討—B型慢性肝炎との比較—．犬山シンポジウム記録刊行会編，第15回 犬山シンポジウム ウイルス肝炎のトピックス．p75～81，中外医学社，東京，1988．
8) **市田文弘，尾崎俊彦，渡辺俊明，他**：肝，胆道，膵疾患の画像診断と病理形態．6．肝硬変．日本医事新報，**3238**：37～40，1986．
9) **井上長三，松村暢之，山口道行，他**：腹腔鏡的にみたC型慢性肝炎から肝硬変への進展．消化器内視鏡，**2**：869～874，1990．
10) **西岡久壽彌**：肝細胞癌，肝胆膵，**24**：73～81，1992．
11) **岩波栄逸，松村暢之，山口道行，他**：HCV 陽性肝細胞癌発症時における肝表面像の腹腔鏡的検討．Gastroenterol Endoscopy，**33**：1461，1991．

4) C型肝炎の治療
—— C型慢性肝炎のインターフェロン療法 ——

新潟大学医学部第三内科 **上村 朝輝・俵谷 博信**
渡辺 雅史・桑名 謙治
大越 章吾・朝倉 均

Interferon Therapy for Chronic Hepatitis C

Tomoteru KAMIMURA, Hironobu TAWARAYA, Masashi WATANABE,
Kenji KUWANA, Shougo OHKOSHI and Hitoshi ASAKURA

Third Department of Internal Medicine,
Niigata University School of Medicine

High incidence of the progression to liver cirrhosis and the development of hepatocellular carcinoma from chronic hepatitis C indicate the requirement causative antiviral therapy by interferon. In this papar, the therapy for chronic hepatitis C was described with reference to the natural course of chronic hepatitis C, regimens and efficacy of interferon therapy, the factors affecting effect and the changes of HCV markers during interferon therapy.

Key words: Hepatitis C, Hepatitis C virus, HCV antibody HCV-RNA, Interferon
C型慢性肝炎，C型肝炎ウイルス，HCV 抗体，インターフェロン

HCV 抗体の測定系が開発されC型肝炎の確診が可能となった．C型肝炎は成人における初感染でも高率に慢性化することが，B型肝炎と大きく異なる点である．さらにC型慢性肝炎例を長期に経過観察すると40%前後に肝硬変への移行が認められる．慢性肝炎から肝硬変への進展を阻止することは，肝硬変を基盤として発生する肝細胞癌の抑制にも結びつく．したがって，C型肝炎ウイルス（HCV）の持続感染に基づくC型慢性肝炎に対し

Reprints requests to: Tomoteru KAMIMURA,
Third Department of Internal Medicine,
Niigata University School of Medicine,
Asahimachi-Dori 1, Niigata 951, JAPAN.

別刷請求先：〒951 新潟市旭町通1番町
新潟大学医学部第三内科 上村朝輝