

た。近年の画像診断の進歩により病態の把握が迅速かつ正確になってきているが、今後は血管外科や移植手術手技を応用した拡大手術が一層盛んになり、一方で腹腔鏡下手術手技や interventional radiology の導入により、より低侵襲かつ機能温存を重視した治療が展開されていくものと思われる。

腹部救急症例数に関する貴重なデータを提供して下さった新潟市民病院外科（丸田有吉副院長）、長岡赤十字病院外科（和田寛治副院長）の諸先生に感謝いたします。

### 参 考 文 献

- 1) 元木良一：鈍の外傷 外傷救急. メジカルビュー社, pp 176~179.
- 2) 前川和彦：脾外傷 外傷救急. メジカルビュー社, pp 186~190.
- 3) 庵原昭一, 橋川征夫, 木下仁一, 正岡 博：腹部外傷の救急処置. 外科治療, 48(4): 464~472, 1983.
- 4) 中谷寿男, 広沢邦浩, 葛西 猛, 小林国男：緊急開腹の適応. 外科治療, 63(4): 397~402, 1990.
- 5) 加来信雄：肝損傷と手術術式. 日外傷と手術術式. 日外傷研究会誌, 6(1): 17~24, 1992.
- 6) 日本外傷研究会：肝損傷分類. 日外傷研究会誌, 5(3): 218~222, 1991.
- 7) 日本外傷研究会：脾損傷分類. 日外傷研究会誌, 6(1): 7~12, 1992.

司会 どうもありがとうございました。その次は「小児外傷患者治療の進歩と課題」新潟大学小児外科の八木先生お願いします。

### 5) 小児外傷患者治療の現状と課題

新潟大学医学部小児外科学教室（主任：岩淵 眞教授）

八木 実・岩淵 眞  
内山 昌則・内藤 真一  
松田由紀夫・内藤万砂文

#### Diagnosis and Management of Pediatric Abdominal Trauma: Current Status and Problems

Minoru YAGI, Makoto IWAFUCHI, Masanori UCHIYAMA,  
Shin-ichi NAITO, Yukio MATSUDA and Masafumi NAITO

*Department of Pediatric Surgery,  
Niigata University, School of Medicine  
( Director: Prof. Makoto IWAFUCHI )*

This report discussed pediatric abdominal traumas in 19 cases in the hospital, and presents their diagnoses and managements with review of the literatures. Ultrasonography and computed tomography may be useful to assess the degree and extent of the injured

Reprint requests to: Minoru YAGI,  
Department of Pediatric Surgery,  
Niigata University, School of Medicine,  
1-757 Asahimachi-dori, Niigata City,  
951, JAPAN.

別刷請求先：〒951 新潟市旭町通1-757  
新潟大学医学部小児外科学教室

八木 実

organs. The conservative treatment of organs is often possible in pediatric cases, which leads to low mortality. Recently, interventional radiology may contribute to non-surgical management of ruptured hemorrhagic organs. It is important to recognise physiological characteristics of children in managing of pediatric trauma.

Key words: Pediatric trauma, Surgical decision making  
小児外傷, 腹部外傷

はじめに

小児期の死亡原因は厚生省の人口動態統計によると不慮の事故が第1位を占めているのが現状である。その内訳は年齢層で異なるものの全体では交通事故が最も多く、その他、溺水、熱傷、墜落などが主なものとされている。そこで小児の外傷を対処するにあたり小児の生理学的、解剖学的特性を基盤とした小児特有の外傷形態及び病態の十分な理解が必要となる。本稿では当科で経験した小児外傷（腹部外傷が中心）について分析し外傷の特性及びその診断、治療の現況とその最近の進歩、更に治

療上の問題点につき報告する。

対象および方法

1982年1月より1993年9月迄の11年9カ月間に当科に入院した小児外傷例は19例である。これら19例の受傷機転、損傷臓器、その治療を retrospective に検討した。

結 果

当科では主に小児一般外科を行っている関係上、19例中18例（95%）に何らかの形で腹部外傷を伴っていた。また腹部外傷単独例は7例（37%）と少なく残り12例（63%）は頭部、胸部、四肢などの外傷を伴った多発外傷例であった（表1）。

外傷の年齢別分布では、2歳から7歳のいわゆる幼児から小学校低学年に多く認められていた（図1）。

外傷の受傷機転としては交通事故が9例（47%）と全体の半数を占め、転落も6例（32%）とかなりの割合を占めていた。交通事故例9例の内訳では6例が歩行者であった。残りは自転車運転中、自動車や列車と衝突し受

表1 小児外傷の損傷形態  
1982~1993 新潟大学小児外科

腹部単独	7例
2部位	5
3部位	2
4部位	1
19例	

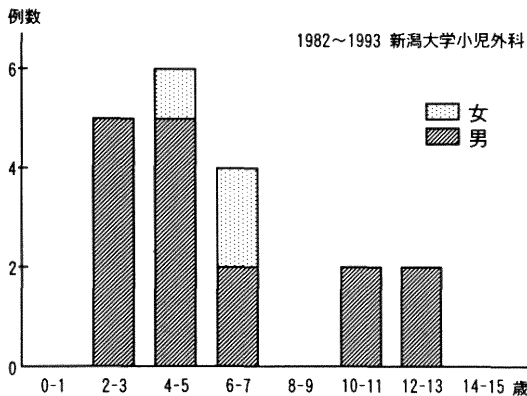


図1 小児外傷の年齢分布

表2 受傷機転  
1982~1993 新潟大学小児外科

交通事故	9例 (47%)
転落	6 (32%)
自転車(単独)	2 (11%)
蹴られる	1 (5%)
刺切傷	1 (5%)
計	19例 (100%)

表3 交通事故症例  
1982~1993 新潟大学小児外科

自動車に跳ねられた(歩行者)	6例
自転車乗車中, 自動車と衝突	2
〃 列車と衝突	1
計	9例

傷していた(表2, 3)。

腹部臓器損傷の発生頻度を検討すると肝, 脾, 膵, 腎といった実質臓器損傷が17例中12例(71%)と大半を占めていたが, その1/3にあたる4例は保存的治療が行われていた(表4)。

肝損傷例では6例中4例に手術治療が行われていたが, 外傷で殆ど肝の一部が切断に近かった症例に肝切除を行った以外は血管の結紮などで止血及び臓器温存を図った(表5)。

脾損傷3例のうち2例に手術が施行され, うち昭和58年の症例は脾摘がおこなわれたがもう1例は縫合止血により臓器温存が図られた。当初から全身状態の悪化を認めず保存的治療を行った1例は2週間の床上安静後, 特に問題なく受傷2ヵ月後のCTで出血は完全に吸収されていた。

膵外傷は1例のみであったがCT上大きな膵体部血腫を認めたためドレナージ手術を施行し術後膵腫になることもなく治癒した。

一方, 消化管損傷例5例(29%)は全例手術治療が行われていた(表4)。いずれも創部の単純縫合閉鎖のみで治癒していた。

## 考 察

小児外傷の受傷機転とその形態は交通事故での車道への飛び出しによるrun overが多く, 自験例のように多数の身体部位を同時に損傷する多発外傷の形態をとりがちである<sup>1)</sup>。子供の頭部は他の身体部分に比して大きいこともあり頭部外傷の頻度は高い<sup>2)</sup>。一方, 腹部外傷の頻度は低いが重症例が多いといわれている<sup>3)</sup>。頭部や胸部の損傷を伴った腹部多発外傷では意識障害や, 呼吸障害などの顕著な症状に目を奪われがちであり, 更にこれらの症状により腹部症状がマスクされたり修飾されたりすることがあり乏しい理学所見より腹部臓器損傷の診断の遅れをきたす場合もある。更に小児では組織や臓器の柔軟性が高く, 柔軟な胸郭により容易に胸腔内臓器損傷に至る。時に肋骨骨折なしに自験例のように肝臓, 脾臓, 腎臓などの腹部実質臓器損傷が起こり得るといわれている<sup>1)</sup>。小児外傷の死亡率は成人に比べ低く手術成績も良い。これは成人と異なり成人病などの基礎疾患がないことが殆どであり回復力, 救命率共に良好なことが多いことによると考えられている<sup>2)3)</sup>。小児外傷の診断, 治療を進める上でこれらを念頭に置いておくことが肝要である。

さて, このような小児の特徴を掴んだところで実際に

表4 腹部外傷(臓器別)  
1982~1993 新潟大学小児外科

臓 器	症例数	手術数
肝	6	4
脾	3	2
膵	1	1
腎	2	1
胃	1	1
十二指腸	1	1
小腸	2	2
大腸	1	1
計	17例	13例

表5 肝損傷手術症例  
1982~1993 新潟大学小児外科

肝動脈結紮, 胆嚢外瘻, 胃瘻造設	1例
外側区域切除, 門脈尾状葉枝結紮	1
ドレナージ	1
無処置(外傷性胃破裂合併)	1
計	4例

小児腹部外傷患者が来たとき如何に迅速に診断, 治療が出来るかがポイントとなる。来院時ショック状態であるか, あればその治療をしてから更に診断を進め, ショック状態でなければ損傷が消化管か実質臓器であるかを見きわめ治療に進むことになる。これらの過程で進行性の出血を伴う場合など最近では開腹手術になる前に血管造影を行い出血部位の同定と同時にその支配血管を塞栓する, いわゆる interventional radiology の寄与が挙げられている<sup>1)</sup>。即ち, 肝や脾といった実質臓器の損傷では支配動脈のカテーテル栓塞術などで進行性の臓器からの出血のコントロールが可能となってきた。

一般的に小児腹部外傷でもその画像診断では腹部エコーおよびCTが成人同様有用である<sup>3)~5)</sup>。特に実質臓器損傷では損傷の存在のみならず, 概ねその形態及び程度も把握できる。しかし, 断裂や著しい血腫を伴わないような膵挫傷では部位, 程度ともに正確な診断が難しいことが多い<sup>6)</sup>。消化管損傷では実質臓器におけるほどエコー, CTによる診断率は及ばないが微量の腹腔内遊離ガスや壁内血腫, 穿孔の疑いもたれる bowel wall encasementを伴う壁肥厚などの所見は有用である<sup>7)</sup>。

小児の peritoneal lavage には反対の意見が多く<sup>8)</sup>, 当科でも施行していない。膵損傷では血清アミラーゼを参考にすることもあるが特に受傷間もない頃においては

あまり重要な指標にならないことが多い<sup>9)</sup>。最近、成人例で ERP による膵管の断裂などの診断が行われている<sup>10)</sup>が小児では必ずしも容易でなく緊急時には実用的とは言い難い。

これら各種検査法はそれぞれ有用ではあるが最終的には穿孔であれ出血であれ入院してからの腹部所見を経時的にこまめに追っていくことが腹部外傷症例の診断上、肝要である。

小児肝外傷は実質臓器損傷の中で最も多く様々な形態をとるが画像診断上また臨床的に出血の増大がなければ基本的には保存的治療となる。ショックから離脱不能な大量出血例や血圧の維持に 40 cc/kg 以上輸血が必要なときは手術適応となる<sup>11)</sup>。小児では成人と異なり出血の絶対量が少なく補正し易く、手術手技も容易、肝硬変もなく肝予備力が大きいなどの利点がある<sup>12)</sup>。保存的治療を行う上では delayed rupture や膿瘍の形成などが問題となる。また hemobilia が続くときは interventional に TAE が応用されることが多い<sup>13)</sup>。

脾外傷の治療は脾臓の温存を原則として手術的に止血することが基本となる。しかし、ショック状態にならないときは保存的に安静臥床で治癒することも多く<sup>14)</sup>、最近、成人では血管造影で interventional に TAE で治療されることも多くなった<sup>15)</sup>。

脾外傷の治療は単純挫傷例では蛋白酵素阻害剤や高カロリー輸液の併用で保存的に行うが断裂例では程度に応じて外科治療が行われる。断裂例では成人の場合、脾体尾部切除がよく行われるが小児では可能な限り脾実質を温存すべきであり<sup>12)</sup>、膵管再建困難な場合は膵胃吻合ないし膵空腸吻合を行うべきである。

小児外傷性消化管損傷治療にあたり、それは成人の場合と基本的に同じである。胃、小腸、大腸の損傷では穿孔では縫合閉鎖でよい<sup>12)</sup>が穿孔が多発していたり腸間膜損傷を認める場合は血行を見ながら腸切除を行う。損傷部が多発していることもあり全腸管にわたり検索することが重要である。また大腸損傷で腹腔内汚染のひどい場合、損傷が強い場合、術後縫合不全が危惧される場合は人口肛門造設や exteriorization を行うこともある。十二指腸損傷では壁内血腫症例で胃内減圧、高カロリー輸液により保存的治療が可能である。十二指腸穿孔例では縫合閉鎖の他に十二指腸内の減圧も必要である<sup>16)</sup>。更に脾損傷を伴う十二指腸損傷では脾及び十二指腸の損傷の程度や術式により重大な合併症を来すことがあり慎重に判断すべきである。術式としては単純閉鎖とチューブ減圧ドレナージ、穿孔部の空腸漿膜によるパッチ、穿

孔部の Roux-en Y 吻合、十二指腸空腸吻合、十二指腸の憩室化、膵頭十二指腸切除などがある<sup>16)17)</sup>。

最後に小児多発外傷の現状における問題点につき述べる。まず病院搬送時における問題点は DOA ないし near DOA 症例の初期治療が挙げられる。一刻を争う症例では病院到着前にも救命救急士による治療が開始されることも肝要であり救命救急士の育成が重要である<sup>1)</sup>。

次に病院搬送後、医療システム上の問題により高次救命救急センターを除き担当した医師が専門領域外で判断が困難で意志決定が遅れたり、患者の状態観察という重要な部分が1人の医師で行われなかったりする危険性がでてくることである。更に多発外傷の緊急度からすると胸部、頭部、腹部、四肢となるが実際には判断が難しい場合が多い。いずれにせよ初期治療期間中は一人の医師が指示し判断すべきで、小児の特殊性を心得た一般小児外科医がそれを行い、これに脳外科、整形外科、胸部外科、更に interventional radiology の観点から放射線科医らの助言を受け入れるなどして集学的治療が行われることが重要である。

## 参考文献

- 1) 江上 格, 松田 健, 吉村和彦, 和田雅世, 吉岡正智, 恩田昌彦, 辺見 弘, 大塚敏文: 小児多発外傷例の腹部損傷の診断と初期治療, 緊急時に役立つ実用的知識. 小児外科, 25: 57~65, 1993.
- 2) 江上 格, 松田 健, 恩田昌彦, 大塚敏文, 辺見 弘, 山本保博, 黒川 顕, 益子邦洋: 小児の重症: 特に多発外傷の特性と死因についての考察. 小児外科, 19: 649~656, 1987.
- 3) 山本修三, 茂木正寿, 吉井 宏, 北野光英: 成人外傷との比較からみた小児外傷の特殊性について. 小児外科, 19: 643~648, 1987.
- 4) Roche, B.G., Bugmann, Ph, and Le Coultre, C.: Blunt injuries to liver, spleen, kidney and pancreas in pediatric patients. Eur J Pediatr Surg, 2: 154~156, 1992.
- 5) Kane, N.M., Cronan, J.J., Dorfman, G.S. and DeLuca, F.: Pediatric abdominal trauma: evaluation by computed tomography. Pediatrics 82: 11~15, 1988.
- 6) Sivit, C.J., Eichelberger, M.R., Taylor, G.A., Bulas, D.I., Gotschall, C.S. and Kushner, D.C.: Blunt pancreatic trauma in children: CT diagnosis. Am J Roentgenol, 158: 1097~1100, 1992.

- 7) **Hara, H., Babyn, P.S. and Bourgeois, D.:** Significance of bowel wall enhancement on CT following blunt abdominal trauma in childhood. *J Comput Assist Tomogr*, **16**: 94~98, 1992.
- 8) **Brown, N.A., Bass, D.H., Rode, H., Millar, A.J.W. and Cywes, S.:** Gastrointestinal tract perforation in children due to blunt abdominal trauma. *Br J Surg*, **79**: 522~524, 1992.
- 9) **White, P.H. and Benfield, J.R.:** Amylase in the management of pancreatic trauma. *Arch Surg*, **105**: 158~163, 1972.
- 10) 仁科孝子, 冲永功太: 小児腹部外傷における超音波検査と治療方針. *小児外科*, **25**: 23~29, 1993.
- 11) 大沢義弘, 松浦恵子, 内山昌則, 新田幸壽, 内藤万砂文, 岩淵 眞: 小児肝外傷12例の検討, 特に手術適応について. *日小外会誌*, **22**: 310, 1986.
- 12) 掛札敏裕, 吉井 宏, 奥沢星二郎, 北野光秀, 長島敦, 茂木正寿, 山本修三: 小児腹部外傷の各種画像診断と治療. *小児外科*, **25**: 9~13, 1993.
- 13) **Brunelle, F., Maurage, C., Lacombe, A. and Chaumont, P.:** Emergency embolization in posttraumatic hemobilia in child. *J Pediatr Surg*, **20**: 172~174, 1985.
- 14) **Wesson, D.E., Filler, R.M., Ein, S.H., Shandling, B., Simpson, J.S. and Stephens, C.A.:** Ruptured spleen—When to operate? *J Pediatr Surg*, **16**: 324~326, 1981.
- 15) 加来信雄: 脾損傷の診断と治療. *外科診療*, **35**: 171~178, 1993.
- 16) 渡部誠一郎, 中曽根朝紀, 原田嘉英, 山田雅史, 草野敏臣, 酒井 敦, 中田俊則, 古川正人, 松岡陽治郎: 小児外傷性消化管穿孔の診断, 治療. *小児外科*, **25**: 46~55, 1993.
- 17) **Feliciano, D.V., Martin, T.D., Cruse, P.A., Graham, J.M., Burch, J.M., Mattox, K.L., Bitondo, C.G. and Jordan, G.L.Jr.:** Management of combined pancreatoduodenal injuries. *Ann Surg*, **205**: 673~680, 1987.

司会 ありがとうございます。最後に私が「多発外傷患者における治療の priority」ということで概括的な話をさせていただきます。

## 6) 多発外傷患者における治療の priority

新潟大学医学部附属病院救急部 吉川 恵次

### Management Priority in Multiple Trauma Patients

Keiji YOSHIKAWA

*Emergency and Critical Care Unit,  
Niigata University Hospital*

General discussion on the management priority in multiple trauma patients is made. Incidentally, concerning the insufficient research on trauma (The Neglected Disease of Modern Society), a brief discussion is added.

Evaluation of acute trauma victims varies greatly from that of other patients in that the amount of time available for history taking, physical examination, and radiographic studies is heavily influenced by the clinical condition. Importance of the rapid overview

Reprint requests to: Keiji YOSHIKAWA,  
Emergency and Critical Care Unit,  
Niigata University Hospital,  
Niigata City, 951, JAPAN.

別刷請求先: 〒951 新潟市旭町通1番町754  
新潟大学医学部附属病院救急部 吉川 恵次