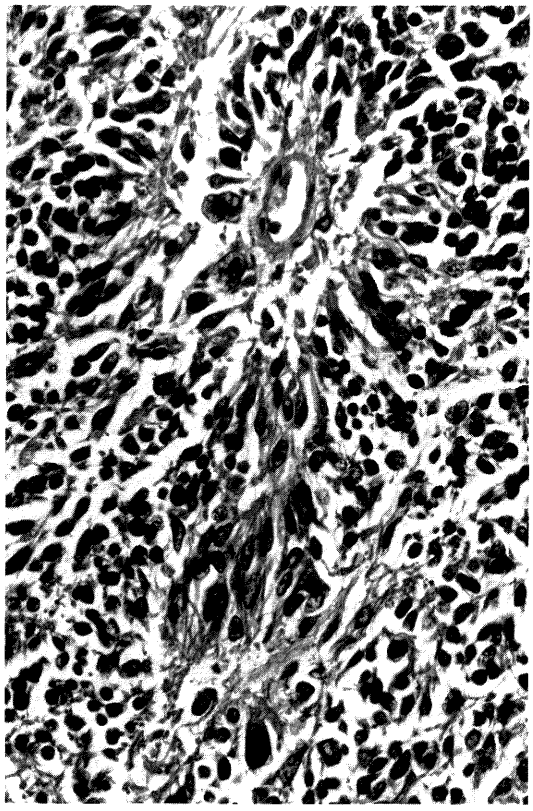

図 2　小型類円形ないし紡錘形細胞が密に浸潤し，血管周囲には Pseudo-rosette を形成している．大型核を有した細胞が少数散在．（右小脳クモ膜下腔．HE 染色　×313）

しており，血管周囲性偽ロゼットも認められる．GFAP も陽性と考えた．全体として腫瘍細胞は anaplastic であり，既存の分類体系の中にあてはめ難いが，未分化な astrocyte 系腫瘍と考えたい．

田村　勝　未分化なグリオーマと考えるより，small anapalstic cell が主体になった glioblastoma と考える．

石崎　敬　治療による修飾を受けたグリオーマであろう．原発巣が観察されていないので，いろいろ推測しても仕方がない．脳内の原発巣が完全に消失して，髄膜播種として再発することはそう稀なことではないと思う．

坐間　朗座長（群馬大学）　免疫染色，特に GFAP が更に追加されたが，追加所見のコメントをいただきたい．また，脳幹原発 glioma で，astrocytoma 系だが，通常とはちがうという意見が示されたが，未分化という点に関し，コメントをいただきたい．

斉藤隆史　追加された GFAP 染色においてもはっきり陽性と言い難いと思うが，血管周囲の細胞の一部に弱陽性ととれる所見も認められる．

生田房弘（新潟脳外科病院）　GFAP を陽性ととる立場から，astrocytoma や glioblastoma という意見も出ているが，私はこの細胞が glioblast や neuroblast に似ていて，GFAP が陽性なのかもしれないという所見から，やはり未熟な，glioma に分化してゆく可能性もある neroectodermal tumor と考えたい．

熊西敏郎　松果体は involve されていたか．

斉藤隆史　臨床上 involvement されていなかった．

5．小脳橋角部に発生した peripheral primitive neuroectodermal tumor の1例

平戸　純子*，飯島　美砂*，中里　洋一*
石内　勝吾**，宮崎　瑞穂**
* 群馬大学医学部第一病理
** 前橋赤十字病院脳神経外科

症例：1歳8月（初発時），男児．

臨床経過：平成6年1月下旬より食欲低下，歩行障害出現．頭蓋内圧亢進，右顔面神経麻痺が進行し右小脳橋角部腫瘍の診断にて前橋赤十字病院脳神経外科に入院となった．MRI にて右錐体～小脳テントに接する 5×3.5×4 cm 大の一部 cyst を伴う mass があり，Gd-DTPA で著明に増強．脳血管撮影では外頸動脈系より tumor stain が認められた．2月16日摘出術施行．腫瘍は第7，8脳神経を巻き込み内耳孔に入り込んでおり，脳幹，小脳を強く圧排し，小脳実質との境界は不鮮明であった．術後

化学療法を行い完全緩解となったが，同年9月，右頚部 mastoid process 下部の軟部組織に再発．一時化学療法に反応したが，再増大し放射線療法にも反応せず，頚部臓器圧迫による呼吸困難と全身状態の悪化により7年5月12日死亡した．

病理組織学的所見：小型類円形の核を有する細胞が密に増殖しており血管結合織により小葉状あるいは索状に分画される傾向が見られる．また，Homer Wright rosettes が形成されていた．線維性基質は少量見られる程度である．核破砕像が散見され，核分裂像は強拡大1視野2個出現していた．免疫組織化学的所見：腫瘍細胞は NSE, synaptophysin が陽性で，ほとんどの細胞が MIC2 抗体で陽性に染色された．neurofilament，Leu7 は一部の細胞が陽性であり，S-100 蛋白は血管結合織周辺の桿状核と紡錘形の胞体を有する細胞が陽性に染色された．増殖能：平均 AgNORs 数 4.5，Ki-67 陽性率20%，MIB-1 陽性率31%．電顕所見：細胞質小器官が比較的発達した小型細胞が敷石状に配列している．細胞質突起の形成は乏しく細胞質内に glycogen 顆粒を有する細胞が目立っている．dense core vesicle 様顆粒が少数認められる．

後頭蓋窩に発生した peripheral primitive neuroectodermal tumor と考えられた．

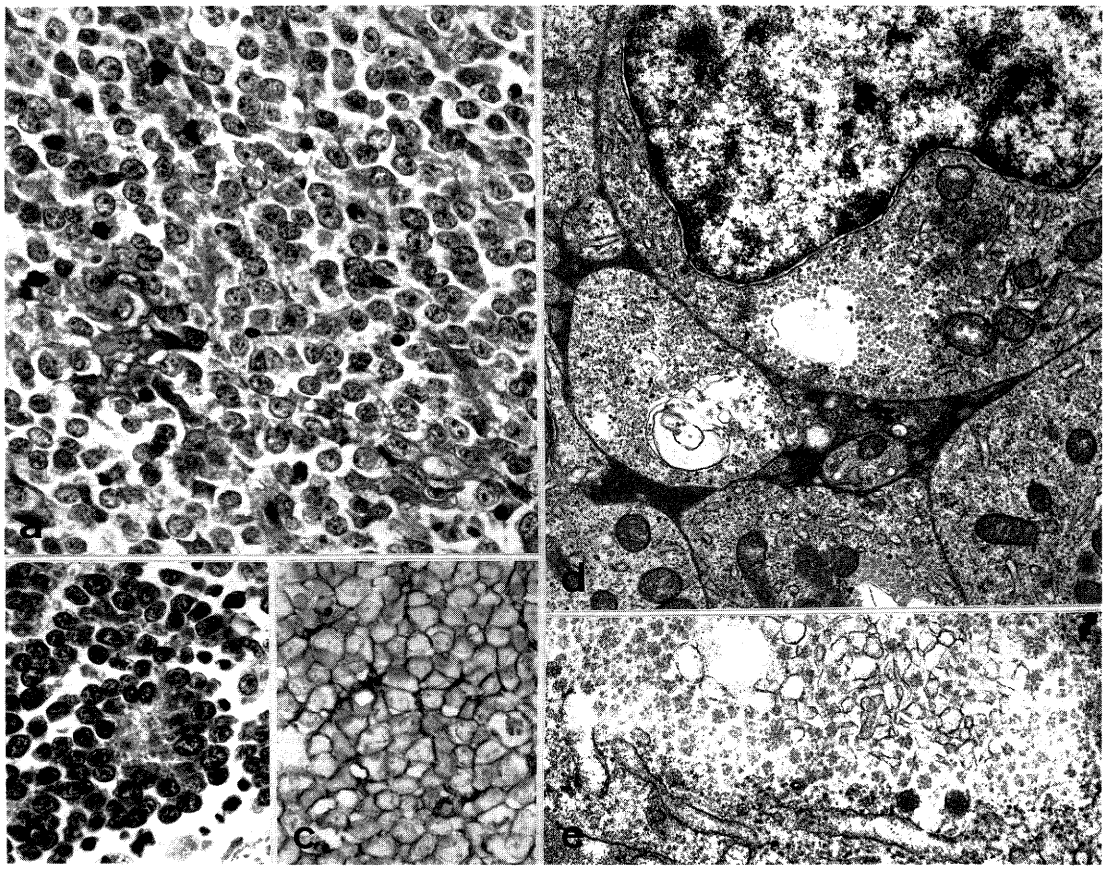

図 **a** 小型細胞のび漫性増殖．(HE 染色 ×430)
図 **b** Homer Wright rosette の形成．
図 **c** MIC2 染色，細胞膜が陽性．(×430)
図 **d** 細胞質小器官が比較的豊富で glycogen 顆粒を有する．(×10,000)
図 **e** dense core vesicle 様小体．(×27,000)

〔討　論〕

平戸純子　peripheral primitive neuroectodermal tumor（peripheral PNET）は最近臨床病理学的に確立された腫瘍単位で，以前は peripheral neuroepithelioma, peripheral neuroblastoma, adult neuroblastoma と呼ばれていた腫瘍です．副腎など交感神経系に発生する classical neuroblastoma とは遺伝子異常等からも異なる腫瘍と考えられており，むしろ Ewing's sarcoma に近い腫瘍と考えられている．central PNET とは全く異なった腫瘍型です．

田村　勝　この腫瘍の発生母地はどのように考えるか？

平戸純子　臨床症状，画像所見から第7，8脳神経に発生した可能性が高いと考えられる．peripheral PNET は末梢神経から発生するとされており，origin となる細胞の解釈は議論のあるところだが，一般的には末梢神経内の未分化神経外胚葉性細胞と考えられている．発生部位を第7，8脳神経と考えて矛盾はないと思う．

石崎　敬座長　腫瘍内に末梢神経が認められたか．

平戸純子　neurofilament 染色で腫瘍内に末梢神経が認められる．また，小脳実質への浸潤も標本上見られる．

石崎　敬　腫瘍再発の経路についての考えは．

平戸純子　手術前の画像上，頚静脈孔から頭蓋外への進展が認められる．手術時にその部分に腫瘍の境界が認められ摘除したとのことだが，腫瘍が残った可能性がありそこから頚部軟部組織内に再発腫瘍が形成されたものと考えられる．

〔座長のまとめ〕

この腫瘍は軟部組織腫瘍として知られているが，組織像，免疫化学，電顕の所見は，軟部組織で見られるものとまったく同様である．脳神経から生じたことが証明できたら良かったと思う．再発の型は軟部組織腫瘍の形で中枢神経には再発像が見られないことが注目される．

6.　多発性脳内病変を呈した Histiocytosis-X の1小児例

林　森太郎*，小柳　清光**，江村　　巌***
高橋　　均*，佐藤　光弥****
田中　隆一****
　　* 新潟大学脳研究所病理
　　** 　同　脳疾患解析センター
　　*** 新潟大学医学部付属病院病理部
　　**** 　同　脳神経外科

症例：3歳9ケ月，女児．2歳頃から多飲多尿に気づかれ某院小児科を受診，中枢性尿崩症と診断．頭部 CT では異常は認められなかった．2歳5ケ月の頭部 MRI で，脳実質内に最大で径 1 cm 程度の病変が数十個認められた．尿崩症はデスモプレシンでコントロールされ，その他の症状は認められなかった．3歳3ケ月，MRI で脳実質内病変の数の増加と大きさの増大を認めたが，頭蓋骨を含め他病変は認められなかった（図 1）．診断を目的とし，本学脳神経外科に入院．3歳7ケ月時に右前頭葉深部白質病変，3歳9ケ月時には右後頭葉皮質下病変の生検が行われた．

組織所見：大脳皮質および白質に隣接した多結節性病変が認められ（図 2），円形でスリガラス様の胞体と，比較的明るい楕円形もしくはくびれた核を有する細胞が密に集簇していた（図 3）．免疫組織化学的には，スリガラス様の胞体を有する細胞の多くが S-100 陽性（図 4），vimentin 陽性で，一部の細胞では CD68 が陽性であった．GFAP 免疫染色は陰性．電顕では，クロマチンが核周に存在するくびれた核と，多数のミトコンドリア，小胞体，ゴルジ装置，および無数のフィラメントをいれた比較的豊かな胞体を有する細胞が認められた（図 5）．Birbeck 顆粒は検索した限りでは認められなかった．

考察：本例は，構成細胞の形態とその S-100・vimentin 陽性の所見から Histiocytosis-X（HX）の範疇で考えてよい症例と思われた．一部に CD68 陽性細胞が認め