

B-25) Broad neck basilar top aneurysm の
 瘤内塞栓術

—Triple catheterization technique—

侯 凱・江面 正幸 (広南病院)
 高橋 昇・吉田 昌弘 (血管内脳神経外科)
 高橋 明・吉本 高志 (東北大学 脳神経外科)

症例は56歳女性。頭痛のために行った CT にて脳動脈瘤を疑われ、MRA, 脳血管撮影にて共に未破裂の前交通動脈瘤と脳底動脈瘤を発見された。前医での前交通動脈瘤の clipping 術後、脳底動脈瘤の血管内手術目的にて当科紹介入院となった。脳底動脈瘤は両方の P1 に跨るような broad neck (neck 径 5mm) で最大径 9mm であった (図 1)。前交通動脈瘤根治術の3ヶ月後脳底動脈瘤に対する瘤内塞栓術を施行した。両側大腿動脈及び右上腕動脈から3本の親カテーテルを両側椎骨動脈に留置し、両側の P1 から脳底動脈を一時的に遮断しながら Guglielmi detachable coil にて瘤内塞栓を行った (図 2)。

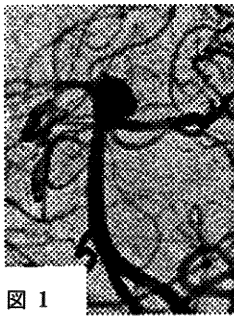


図 1




図 2

離脱型コイルによる瘤内塞栓術はクモ膜下出血重症例、高齢者、脳底動脈瘤例などに対して適応を広げつつある。Broad neck の動脈瘤では本症例のような neck plasty が有用である。

B-26) 血管内手術で治療した破裂脳動脈瘤の
 1 剖検例

太田原康成・菅原 孝行 (岩手県立中央病院)
 藤村 幹・関 博文 (脳神経外科)
 富地 信和 (同 病理科)

近年、脳動脈瘤の血管内手術による根治術が積極的に試みられている。我々は、IDC にて治療した破裂脳動脈瘤の1剖検例を経験したので報告する。

症例は83歳男性。突然の意識消失で発症したクモ膜下出血 (H & K 4, Fisher 4) であり、脳血管撮影にて右 IC-PC に動脈瘤を認めた。第3病日に IDC を用いて脳動脈瘤塞栓術を行い、ほぼ完全に閉塞し得た。次いで持続腰椎ドレナージを設置し、t-PA を髄注した。DIND、再出血なく経過したが、第27病日、肺炎で死亡した。病理解剖では、動脈瘤体部は血栓化されていた。

coil により閉塞した動脈瘤の病理学的検討は動物実験ではされているが、剖検例では未だ報告を見ない。今後さらに検討を重ね治療成績の向上を目指す必要がある。

B-27) 血管内手術で治療した破裂舌動脈瘤の
 1 例

久連山英明・嘉山 孝正 (山形大学 脳神経外科)
 中井 昂
 近藤 礼・北村 洋史 (山形済生病院 脳神経外科)
 細矢 貴亮 (山形大学放射線科)

舌動脈瘤は非常に稀な疾患であるが、今回、突然の頸部腫脹とそれに引き続く呼吸困難で発症した1例を血管内手術で治療したので報告する。症例は67歳女性。95年12月12日頃より発熱していたが、12月14日、突然の左感覚障害にて当科に緊急入院した。画像上、右視床出血が発見されたが保存的治療とした。入院中の12月19日、突然、左頸部の急激な腫脹と呼吸困難を呈した。直ちに挿管し気道を確保後、頸部 CT scan にて左頸部腫脹部に巨大な皮下血腫、気管の偏位、造影剤の漏出を認めたため、直ちに血管撮影を施行した。左舌動脈末梢部に動脈瘤と造影剤の漏出を認め、破裂舌動脈瘤と診断した。頭蓋内外には他に動脈瘤は認めなかった。再破裂予防の治療として観血的直達術は困難と判断し、同日血管内手術を選択した。子カテーテルを舌動脈に進め、動脈瘤近位部に 5 mm straight coil を4本使用して親動脈を閉塞した。動脈瘤の造影は消失し、術後は末梢性顔面神経麻痺を残すのみで経過良好である。

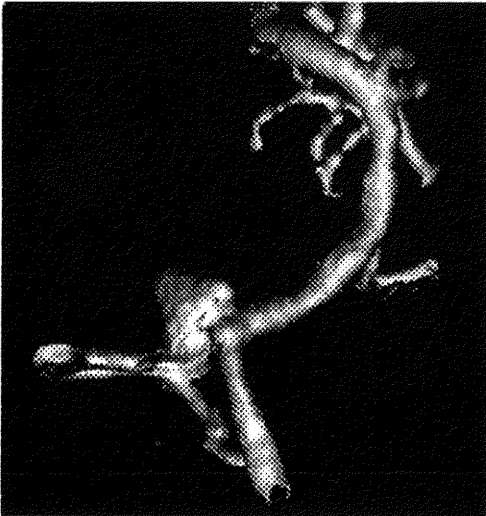B-28) Interlocking Detachable Coils (IDC)
 で塞栓術を施行した高齢者破裂椎骨動脈瘤の1症例

—3D-CTA endoscopic mode の有用性—

須田 良孝・菊地 顕次 (由利組合総合病院)
 平野 仁崇・進藤健次郎 (脳神経外科)

【症例】83歳女性。初診時意識は JCS ; 100, 運動麻

痺なし。CT で右小脳橋角部を中心に Fisher group 2 の SAH の所見で、3D-CTA で右 VA-PICA に径 9mm の saccular aneurysm が描出された。翌日に意識がほぼ清明となったが、高齢で心疾患を有し、全身麻酔の危険性が高いため、破裂4日目に右上腕動脈経路でコイル塞栓術を施行した。3D-CTA 画像では先端に bleb を有する 9.4×5.0×8.4 mm の aneurysm であり、血管内視鏡モデルでは neck が 3.0×4.2 mm の楕円形であることを参考にして適当なコイルを選択し、計5個のコイルで neck を含めて packing した。親動脈および PICA は温存された。術1週間後の血管撮影で塞栓状態に変化なく、3カ月後の現在、運動麻痺は認めず、歩行訓練中である。【結論】3D-CTA は動脈瘤の立体構造の把握が容易で、内視鏡画像における neck 付近の観察が可能であり、コイルの選択に関して術前に極めて有用な情報を提供した。3D-CTA は外来レベルで即対応できる非侵襲的な検査法であり、したがって、瘤のコイル塞栓術に対してより早い対応が可能と考えられた。



B-29) 症候性脳血管攣縮の血管形成術中にチマメ状動脈瘤が破裂した1例

高橋 昇・吉田 昌弘 (広南病院)
江面 正幸・高橋 明 (血管内脳神経外科)
吉本 高志 (東北大学脳神経外科)

症例は73才女性。くも膜下出血 H & K G II。Day 2 で前交通動脈瘤を開頭クリッピングした。第9病日に意

識障害、右片麻痺が出現。脳血管撮影にて左内頸動脈系に高度な脳血管攣縮を認めた。直ちに血管形成術を(体動が激しいため)全麻下に行った。Tracker catheter にリークバルーンを装着したバルーンカテーテルを左内頸動脈 C2 部で guidewire にて誘導中に突然血圧が上昇した。直ちに行った左 CAG で C2 部から造影剤の血管外漏出を認めた。手技を中止して留置していた脳槽、脳室ドレーンを開放すると、脳槽ドレーンから鮮血の流出がみられた。CT を施行したところ、新たなくも膜下出血が迂回槽を中心に出現していた。患者は昏睡状態から改善することなく、第12病日に死亡した。

剖検ではクリッピングした部分からの出血はなく、左内頸動脈 C2 部にチマメ状動脈瘤(組織学的に真性動脈瘤)が認められ、これの破裂による出血の所見であった。本症例では術前術後の血管撮影、術中所見にても確認できなかったチマメ状動脈瘤の破裂であり、動脈硬化による屈曲蛇行が強いため、血管壁への負担がより大きくなるガイドワイヤーでコントロールするバルーンカテーテルを使用せざるを得なかったことが破裂の直接の原因であった。すべての血管内手術に通じる pitfall と考えられる貴重な症例なので、報告した。

B-30) CCF (type D) に対する経静脈的塞栓術の経験

高田 久・飯塚 秀明 (金沢医科大学)
泉 慎一・加藤 甲 (脳神経外科)
角家 暁

症例は79歳女性、眼痛、複視で発症、一旦症状軽快したが2ヶ月後に再び悪化し入院となった。左外転神経麻痺、結膜充血、血管雑音があった。発症時の血管撮影では、両側内頸・外頸動脈から多数の異常血管が両側海綿静脈洞(CS)に流入し、主に両側上眼静脈に流出していた。Type D (Barrow) の CCF と診断し、下錐体静脈洞(IPS)経路で、IDC を使用し塞栓術を行った。塞栓術時の左頸動脈撮影では左の上眼静脈と下錐体静脈は造影されず、皮質静脈への逆流があり、intercavernous sinus (ICS) を介し右側 CS が描出された。両側 IPS 経路で塞栓術を予定したが、左 IPS へのカテーテル挿入が困難であり、右 IPS より ICS を経由して左 CS にカテーテルを進め塞栓を行い、皮質静脈への逆流は消失した。次いで右 CS にカテーテルを戻し塞栓を追加した。IDC は24本使用した。術後、症状は消失し、2週後の血管撮影で CCF は造影されず、一過性に右動眼神